



المرحوم
الأستاذ الدكتور أحمد حماد الحسيني
١٩١٢ - ١٩٦٤ م

المحتويات

| صفحة | |
|------|--|
| ٥ | مقدمة الطبعة الثالثة (باللغة العربية) |
| ٦ | مقدمة الطبعة الثانية (باللغة العربية) |
| ٦ | مقدمة الطبعة الأولى (باللغة العربية) |
| ١١ | الباب الأول - عويلم وشعبة الأوليات الحيوانية |
| ١٢ | ١ - طائفة السركودينا |
| ١٢ | ١ - الأميبا |
| ١٥ | ٢ - الإنتاميبا |
| ١٨ | ب - طائفة السوطيات |
| ١٨ | ٢ - اليوجلينا |
| ٢٠ | ٣ - التريبانوسوما |
| ٢٣ | ج - طائفة البوغيات |
| ٢٣ | ١ - المنوسيستس |
| ٢٦ | ٢ - البلازموديوم |
| ٣١ | د - طائفة الهدبيات |
| ٣١ | ١ - البرامسيوم |
| ٣٥ | ٢ - الفورتيصلا |
| ٣٧ | ٣ - هديبات من مستقيم الضفدعة |
| | الباب الثاني - عويلم البارازوا (نظائر البعديات) - |
| | شعبة الإسفنجيات |
| ٣٨ | ١ - الطراز الأسكوني |
| ٣٩ | ب - الطراز السيكوني |
| ٤٣ | ج - الطراز اليوكوني |
| ٤٦ | |
| ٤٩ | الباب الثالث - عويلم البعديات - شعبة الجوفعويات |
| ٥١ | ١ - طائفة الحيوانات الهدرية |
| ٥١ | ١ - الهيدرا |
| ٥٩ | ٢ - الأوبيليا |

| صفحة | |
|------|------------------------------------|
| ٦٥ | ب - طائفة الفنجانيات |
| ٦٥ | الأوريليا |
| ٧٠ | ج - طائفة الشعاعيات |
| ٧٠ | ح ١ - رتبة الألسيونات |
| ٧١ | الألسيونوم |
| ٧٤ | ح ٢ - رتبة الزهريات |
| ٧٥ | ١ - شقيق النعان وأشكاله |
| ٧٨ | ٢ - المراجين البحرية |
| ٨٠ | الباب الرابع - شعبة المفلطحات |
| ٨١ | أ - طائفة التربلاريا |
| ٨١ | البلاثاريا |
| ٨٨ | ب - طائفة التريماتودا |
| ٨٨ | ١ - الفاسيولا |
| ٩٨ | ٢ - الشيستوسوما (البهارسيا) |
| ١٠٥ | ج - طائفة الشريطيات |
| ١٠٥ | التينيا |
| ١١٣ | الباب الخامس - شعبة الخيطيات |
| ١١٤ | أ / - رتبة أسكاريداتا |
| ١١٤ | الأسكارس |
| ١٢٣ | ب / - رتبة سترونجيلاتا |
| ١٢٣ | الأنكيلستوما |
| ١٢٨ | الباب السادس - شعبة الحلقيات |
| ١٢٩ | طائفة قليلات الأشواك |
| ١٢٩ | / دودة الأرض |
| ١٤٤ | الباب السابع - شعبة مفصليية الأرجل |
| ١٤٦ | طائفة الحشرات |

| صفحة | |
|------|--|
| ١٤٨ | طويثمة ذوات الأجنحة |
| ١٤٨ | ١ - قسم خارجية الأجنحة |
| ١٤٨ | ١-١ - المرصور |
| ١٦٤ | ١-٢ - بق الفراش |
| ١٦٧ | ١-٣ - قمل الجسم |
| ١٧٠ | ب - قسم داخلية الأجنحة |
| ١٧٠ | ١-٤ - البعوض |
| ١٧٦ | ١-٥ - الذبابة المنزلية |
| ١٨٠ | ١-٦ - برغوث الإنسان |
| ١٨٤ | الباب الثامن - شعبة الحيليات |
| ١٨٧ | أولاً : شعبة الرأس حيليات |
| ١٨٧ | السهم |
| ١٩٦ | ثانياً : شعبة الفقاريات |
| ١٩٦ | ١ فوق طائفة اللافكيات |
| ١٩٧ | طائفة دائرية الفم |
| ١٩٨ | الجلكى |
| ٢١٠ | ٢ فوق طائفة الفكيات |
| ٢١٢ | ١ - طائفة الأسماك الغضروفية |
| ٢١٣ | كلب البحر |
| ٢٤٢ | ب - طائفة الأسماك مشععة الزعانف |
| ٢٤٣ | البلطى |
| ٢٦١ | ج - طائفة الزواحف |
| ٢٦٢ | الدفان الكبير |
| ٢٧١ | د - طائفة الطيور |
| ٢٧٢ | الحمامة المنزلية |
| ٣٠٤ | هـ - طائفة الثدييات |
| ٣٠٦ | الأرنب |
| ٣٦٦ | مقدمة الطبعة الأولى (باللغة الإنجليزية) |
| ٣٦٨ | مقدمة الطبعة الثالثة (باللغة الإنجليزية) |

CHAPTER I

Subkingdom and Phylum

PROTOZOA

The Protozoa (first animals) are the simplest and most primitive animals; some of them are even considered as plants. They are mostly microscopic but a few attain a considerable size. They live either singly or in colonies, in the sea, fresh water, and damp soil; some are parasitic. They are usually defined as "unicellular" animals, but actually a protozoon is not a loose cell moving about and equivalent to one of the cells of the more complex Metazoa. It is a complex organism whose protoplasm generally displays but little differentiation into organelles, performing all functions of life. Therefore, they, are "acellular" rather than unicellular, that is, their body is not partitioned into cells. Also when they produce gametes the whole body divides to form them. The normal method of

الباب الأول

عويلم وشعبة

الأوليات الحيوانية

الأوليات الحيوانية هي أبسط الحيوانات وأكثرها بدائية ، حتى أن بعضاً منها يعتبر نباتات ، ومعظمها مجهرى ، وإن كان القليل منها يصل إلى حجم له قدره . وهي تعيش إما فرادى أو فى مستعمرات ، فى البحر والماء العذب والتربة الرطبة ، وبعضها طفيلي . وهي تعرف عادة بأنها حيوانات « وحيدة الخلية » ، غير أن الواحد من الأوليات الحيوانية فى واقع الأمر ليس خلية منطلقة تتحرك هنا وهناك وتعاذل إحدى خلايا البعديات ذات التركيب المعقد ، وإنما هو كائن كامل لا يظهر عموماً سوى تميز طفيف فى بروتوبلازمته إلى عضيات وبياسر جميع الوظائف المتعلقة بالحياة . وعلى هذا من الأخرى أن تكون « لا خلوية » من أن تعتبر وحيدة الخلية ، أى أن جسمها غير مقسم إلى خلايا . وكذلك عند ما تكون الأمشاج ، فإن الجسم كله ينقسم مكوناً لها . وطريقة الاغتذاء السوية فيها هى الاغتذاء

nutrition is holozoic. Their unique structure necessitates including them in a separate subkingdom, which comprises only one phylum bearing the same name — Protozoa. They are classified into four classes on the basis of the structures they possess for locomotion: **Sarcodina** 'or **Rhizopoda**', **Mastigophora** 'or **Flagellata**', **Sporozoa**, and **Ciliophora**.

A. Class SARCODINA

The class Sarcodina includes forms which move by false feet called pseudopodia, although the gametes and young forms may move by flagella.

1. *Amoeba*

Amoeba lives in freshwater ponds and the backwater of rivers among decaying vegetable matter in which bacteria abound, securing its food from these bacteria and other microscopic organisms. Some species are marine and others live in the soil, while still some others are parasitic. *Amoeba* moves by pseudopodia, reproduces asexually by binary fission, and under unfavourable conditions it encysts.

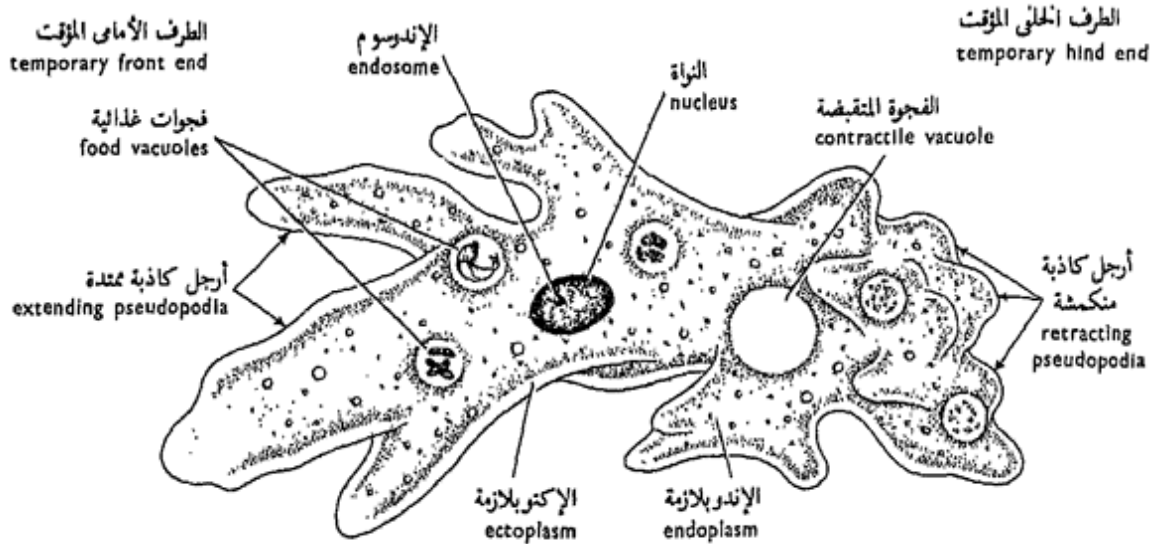
الحيوانى . ويستلزم تركيبها الفريد وضعها فى عويلم مستقل يشمل شعبة واحدة تحمل نفس الاسم، هو عويلم الأوليات الحيوانية (البروتوزوا) . وتصنف هذه الحيوانات إلى أربع طوائف على أساس التراكيب التى تستخدمها فى الحركة : السركودينا (أو جذريات الأرجل) والسوطيات والبوغيات والمهدبيات .

١٠ - طائفة السركودينا

تشمل طائفة السركودينا أشكالاً تتحرك بأرجل كاذبة ، وإن كانت الأمشاج والأشكال الصغيرة فيها قد تتحرك بالأسواط .

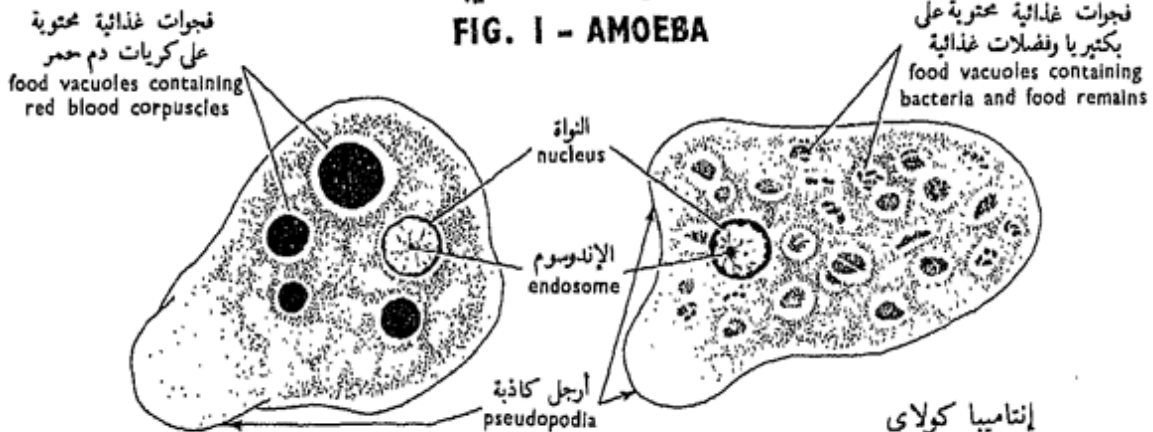
١ - الأميبا

تعيش « الأميبا » فى برك المياه العذبة والمياه المتخلفة من الأنهار بين المواد النباتية المتحللة التى تكثر فيها البكتيريا ، حيث تحصل الأميبا على غذائها من هذه البكتيريا والكائنات المجهرية الأخرى ، وبعض الأنواع بحرى وبعضها يعيش فى التربة بينما بعضها الآخر طفيلي . وتتحرك « الأميبا » بالأرجل الكاذبة ، وتتكاثر لاجنسياً بالفتق أو الانشطار الثنائى ، وتتكيس تحت الظروف غير المواتية .



شكل ١ - الأميبا

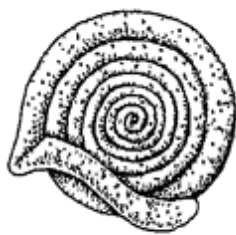FIG. 1 - AMOEBIA



إنتاميبا هستوليتيكا
Entamoeba histolytica

إنتاميبا كولاي
Entamoeba coli

شكل ٢ - الأميبات الطفيلية
FIG. 2 - PARASITIC AMOEBAE



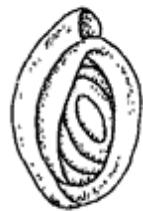Ammodiscus



Lagena



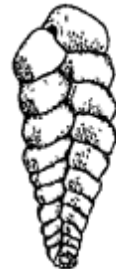Nodosaria



Miliola



Rotalia



Textularia



Polystomella



Globigerina

شكل ٣ - قشور بعض المثقبات
FIG. 3 - SHELLS OF SOME FORAMINIFERA

* A culture of *Amoeba* is obtained in the following way :

Some amoebae are secured from pond water, put in a Petri-dish in a cool place away from sunlight. A few grains of wheat are added and the dish half-filled with pond water. Bacteria will swarm in the dish and are eaten by the amoebae, but overgrowth of the bacteria will kill the amoebae, thus one has to inspect the culture periodically.

* Put a drop of water containing amoebae on a slide, put a small piece of paper at the edge of the drop and cover with a cover-glass, examine with the L.P., and on spotting the animalcule watch it for some time and then examine with the H.P. and note :

— *Amoeba* is quite irregular in shape; the body changes its shape constantly with the formation and withdrawal of broad irregular processes called **pseudopodia**. The animal usually progresses in the direction of its pseudopodia (**amoeboid movement**) which are also used in searching for and capturing food.

— The **body**, is in the form of a translucent mass of protoplasm distinguishable into an outer thin clear **ectoplasm** (the analogue of the skin), and an inner

* يمكن الحصول على مزرعة أميبية بالطريقة الآتية : يحصل على بعض الأميبات من ماء بركة ، وتوضع في طبق بتري في مكان رطب بارد بعيداً عن ضوء الشمس ، ثم يضاف قليل من حبات القمح ويملأ الطبق إلى النصف بماء البركة . وسوف تكثر البكتيريا في الطبق وتأكلها الأميبات ، غير أن زيادة البكتيريا تقتل الأميبات ، وعلى هذا ينبغي فحص المزرعة فحصاً دورياً .

* ضع قطرة من الماء تحتوي على أميبات على شريحة زجاجية وضع قطعة صغيرة من الورق على الشريحة عند حافة القطرة ثم غطها بغطاء زجاجي ، وافحص بالشيئية الصغرى ، وعند ما ترى الحييين (الحيوان الصغير) راقبه بعض الوقت ثم افحص بالشيئية الكبرى وتبين :

— أن « الأميبا » غير منتظمة الشكل تماماً . وأن الجسم يغير شكله دوماً مع تكوين تنوعات عريضة غير منتظمة ثم سحبها تسمى الأرجل الكاذبة . ويتقدم الحيوان عادة في اتجاه أرجله الكاذبة (حركة أميبية) التي تستخدم أيضاً في البحث عن الغذاء والإمساك به .

— الجسم ، وهو على هيئة كتلة مستشفة من البروتوبلازما تتميز إلى إكتوبلازما رقيقة رقيقة خارجية (المشابهة للوظيفة للجلد) ، وكتلة أكثر سيولة

granular more fluid mass, the **endoplasm**.

— **In the endoplasm**, distinguish: **food vacuoles** with micro-organisms on which *Amoeba* feeds (**intracellular digestion**); **nucleus**, plate-like and more refractive than the rest of the endoplasm, with an **endosome** and can better be seen in a stained preparation; **contractile vacuole**, one, sometimes more, as a clear spherical structure filled with a clear fluid which bursts out at regular intervals and reforms, thus ridding off the animal from excess water (osmoregulator) and incidentally helps to eliminate carbonaceous and nitrogenous waste products.

— *Make drawings of Amoeba showing its general structure, and at intervals to illustrate its amoeboid movement.*

2. *E n t a m o e b a*

The species of this genus live mostly as parasites in the alimentary canals of vertebrates. Three of them occur in man: *E. gingivalis* lives in his buccal cavity, *E. coli* in his large intestine, (both of which are harmless, feeding only on bacteria),

ومحبة داخلية هي الإندوبلازما .

— ميز في الإندوبلازما ، فجوات غذائية بها كائنات مجهرية تغذى الأميبا (هضم داخل الخلايا)؛ والنواة ، وهي تشبه الطبقة وأكثر كسراً للضوء من بقية الإندوبلازما ولها إندوسوم ، وتحسن رؤيتها في تحضير مصبوغ ؛ ثم الفجوة المتقبضة ، وهي واحدة وأحياناً أكثر من واحدة ، وتبدو على هيئة بنية كروية مليء بسائل رائق وتنفجر في فترات منتظمة وتعيد تكوينها ، وهي تخلص الحيوان من الماء الزائد عن حاجته (منظم أسموزي) وتساعد اتفاقاً على طرد النواتج المسرفة الكربونية والأزوتية .

... ارسم أشكالاً «للأميبا» مبيناً بنيتها العام ، وارسمها على فترات لتوضح حركتها الأميبية .

٢ - الإنتاميبا

تعيش أنواع هذا الجنس أكثر ما تعيش كطفيليات في القنوات الهضمية للفقاريات ، وتعيش ثلاثة منها في الإنسان: «إ. جنجيفالس» في تجويف الفم ، و «إ. كولاي» في أمعائه الغليظة ، وكلاهما عديم الضرر حيث يغتذيان بالبكتيريا فقط ،

and *E. histolytica* (or *E. dysenteriae*) also lives in the large intestine but is a dangerous endoparasite since it feeds on the tissues and blood of its host, causing **amoebic dysentery**.

Examine under the H.P. a stained preparation of any of the above mentioned species and note :

Small size of the animal as compared with *Amoeba*, very thin ectoplasm, food particles in the endoplasm, mostly bacteria but blood corpuscles and cell-débris in *E. histolytica*, no contractile vacuole (because its protoplasm is isotonic with the medium in which it lives, osmo-regulation being unnecessary), and nucleus with an endosome.

— Draw.

It is rather difficult to distinguish between *E. coli* and *E. histolytica* in the fresh condition, apart from the type of food they engulf. However, the latter species moves by a single large pseudopodium (the former by two) and is also more active and larger.

Entamoeba multiplies by binary fission. It also encysts, the cyst passing with the faeces and transmitted to

ثم « ل . هستوليتيكا » (أو « ل . ديستيري ») ويعيش أيضاً في الأمعاء الغليظة ولكنه طفيلي داخلي خطير حيث أنه يغتذى بأنسجة عائله ودمه مسبباً له الزحار (الدوسنتاريا).

افحص تحضيراً مصبوغاً لأي من الأنواع السالفة الذكر تحت الشيبة الكبرى وتبين :

الحجم الصغير للحيوان بالنسبة لحجم « الأميبا » ، الإكتوبلازمة الرقيقة جداً ، دقيقات الغذاء في الإندوبلازمة ومعظمها من البكتيريا ، غير أن منها كريات دم وحطاماً خلويّاً في « ل . هستوليتيكا » ، عدم وجود فجوة متقبضة (لأن البروتوبلازمة متساوية الأسموزية مع الوسط الذي يعيش فيه الحيوان ، أي أن التنظيم الأسموزي غير ضروري) ، والنواة ذات إندوسوم .

. ارسم .

ومن الصعوبة بمكان التمييز بين « ل . كولاى » و « ل . هستوليتيكا » في الحالة الطازجة ، بخلاف نوع الغذاء الذى يحتويه كل منهما ، غير أن النوع الأخير يتحرك برجل كاذبة واحدة كبيرة (الأولى باثنتين) كما أنه أكثر نشاطاً وأكبر حجماً .

وتتكاثر « الإنتاميبا » بالفلق الثنائى كما أنها تتكيس ، ويمر الكيس مع البراز وينقل إلى أفراد آخرين .

other individuals. The cyst of *E. coli* contains 8 nuclei, that of *E. histolytica* only 4, but on emergence from the cyst the 4 nuclei divide with the cytoplasm to form 8 little amoebae.

An order of the Sarcodina is of great importance in building the **oozes** which cover enormous areas of the floor of many seas. This order is the **Foraminifera**. They usually build a calcareous **skeleton** in the form of one- or many-chambered perforated **test** or **shell** through which long thread-like branched pseudopodia protrude. Occasionally the shell is chitinous, siliceous or gelatinous with embedded foreign bodies. The shells of the dead foraminifera are often drifted ashore and constitute a considerable proportion among the sand grains of the sea shore.

— *Examine a sample of sand from the sea shore and draw the skeletons of the Foraminifera which you may find.*

ويحتوى كيس « ١ . كولاى » على ٨ نوى ، وكيس « ١ . هستوليتيكا » على ٤ فقط ، غير أن هذه النوى الأربع عند خروجها من الكيس تنقسم مع السيتوز بلازمة لتكون ٨ أمبيات صغيرة .

وئمة رتبة من السركودينا ذات أهمية كبرى فى بناء الطّرين الذى يغطى مساحات شاسعة من قيعان بحار كثيرة . هذه الرتبة هى المثقبات . وهى تبنى عادة هيكلًا جيريًا على شكل قشرة (صدفية) ذات حجرة واحدة أو عديدة الحجرات مثقبة وحيث تبرز من ثقبها أرجل كاذبة خيطية طويلة متفرعة وقد يكون الهيكل شيتينيًا أو سيليكياً أو جيلاتينيًا تنغمس فيه أجسام غريبة . وكثيراً ما تجرف قشور المثقبات الميتة إلى شواطئ البحار حيث تكون نسبة كبيرة من رمال الشاطئ .

..... افحص عينة من رمل جمع من شاطئ البحر . وارسم هياكل المثقبات التى قد تجدها فيه .

B. Class MASTIGOPHORA

This class includes forms which move by flagella, either one or more, and have a definite form because of the presence of a firm pellicle (although some may develop pseudopodia). Two subclasses are recognised according to the method of feeding: the **Phytomastigina**, usually feed holophytically, and the **Zoomastigina** are either holozoic or parasitic.

١. *Euglena*

Euglena is one of the Phytomastigina which appears in ponds and stagnant water in enormous numbers producing the green colouration of the water. *Euglena* moves by a whip-like process of the ectoplasm called the **flagellum** and by the contraction of its body (**euglenoid movement**). It is holophytic, but is also able to live as a saprophyte. It reproduces asexually by longitudinal binary fission and is able to form a cyst.

* Boil some grains of wheat and a pinch of horse manure in about 100 c.c. of water, cool and add to it some of pond water containing *Euglena*, put in a

تشتمل هذه الطائفة على أشكال تتحرك بالأسواط ، سوط واحد أو أكثر ، ولها شكل محدد بفضل وجود قشيرة صلبة (وإن كان بعضها قد يكون أرجلاً كاذبة) . وتعرف منها طويثفتان على حسب طريقة الاغذاء : السوطيات النباتية وهي تغتذى عادة بطريقة النبات ؛ والسوطيات الحيوانية، وهي إما حيوانية الاغذاء أو طفيلية .

١ - اليوجلينا

« اليوجلينا » إحدى السوطيات النباتية التي تظهر في البرك والمياه الراكدة بأعداد ضخمة ويعزى إليها لون الماء الأخضر . وتتحرك «اليوجلينا» بزائدة كالسوط من الإكتوبلازمية تسمى السوط ، وبانقباض جسمها (حركة يوجلينية) . وهي نباتية الاغذاء ، غير أن لها المقدرة على أن تحيا حياة رمية (رمامة) . وتتكاثر لاجنسياً بالفلق الثنائي الطولي ، كما أنها قادرة على تكوين كيس (أى على التكريس) .

* اغل بعض حبات من القمح مع قليل من سباح الحصان في نحو ١٠٠ سم ٣ من الماء ، دع السائل يبرد وأضف إليه قليلاً من ماء بركة فيه « يوجلينا » ثم ضع هذا كله

bottle and let it stand in a light window.

* Take a drop of the culture on a slide, cover and examine under the L.P. and H.P. and note :

— **General body form**, fusiform, pointed posteriorly and with a long **flagellum** coming out from the blunt anterior end. Movement is by twisting the body spirally, by its contraction and expansion in the direction of movement, and by the flagellum beating right and left.

— The **body** is differentiated into an outer thin **ectoplasm** toughened by an outer firm **pellicle**, and an inner much larger **endoplasm**. This contains numerous **chloroplasts**, or green bodies containing chlorophyll (aids in carbohydrate synthesis), either scattered singly or connected together; **paramylum granules**, which contain a reserve of a starch-like carbohydrate; **nucleus**, a spherical body with an **endosome**; and a **stigma** or **eye-spot** at the anterior end (sensitive to light).

Examine *Euglena* under the oil-immersion lens, look for details of structure of the anterior end and note :

في زجاجة واتركها في نافذة مضيئة .
* خذ قطرة من المزرعة على شريحة زجاجية ثم غطها وافحصها بالشيئية الصغرى ثم بالكبرى ، وتبين ما يلي :

— شكل الجسم العام ، وهو مغزلي مدبب من الخلف ، وله سوط رقيق طويل يخرج من الطرف الأمامي الكليل . وتم الحركة بالتواء الجسم لولبيًا ، وبانقباضه ثم انبساطه في اتجاه الحركة ، وبضرب السوط يمنة ويسرة .

— يميز الجسم من إكتوبلازما رقيقة خارجية ذات صلابة بسبب وجود قشيرة خارجية جامدة ، وإندوبلازما داخلية أكبر كثيراً ؛ وتحتوي هذه على بلاستيدات خضراء عديدة ، وهي أجسام خضراء تحتوي على الكلوروفيل (يساعد على تخليق الكربوهيدرات) وهي إما أن تنتشر فرادى أو تتصل معاً بعضها ببعض ؛ ثم حبيبات البراميلوم (نظير النشا) التي تحوى احتياطياً من مادة كربوهيدرية تشبه النشا ؛ والنواة وهي جسم كروي ذو إندوسوم ؛ ثم البقعة العينية عند الطرف الأمامي (وهي حساسة للضوء) .

افحص « اليوجلينا » تحت العدسة الزيتية ثم ابحث عن تفاصيل بناء طرفها الأمامي وتبين :

— **Gullet**, through which the flagellum passes out; **reservoir** at base of gullet; base of flagellum split into two, each division connected to a tiny **basal granule** or **blepharoplast** embedded in the ectoplasm (the two control movement of flagellum) ; **contractile vacuole**, formed of a main vacuole surrounded by a circlet of small vacuoles which discharge into the main, and this into the reservoir.

— Make drawings of *Euglena* illustrating its movement and detailed structure.

— Why is *Euglena* included among animals ?

2. *Trypanosoma*

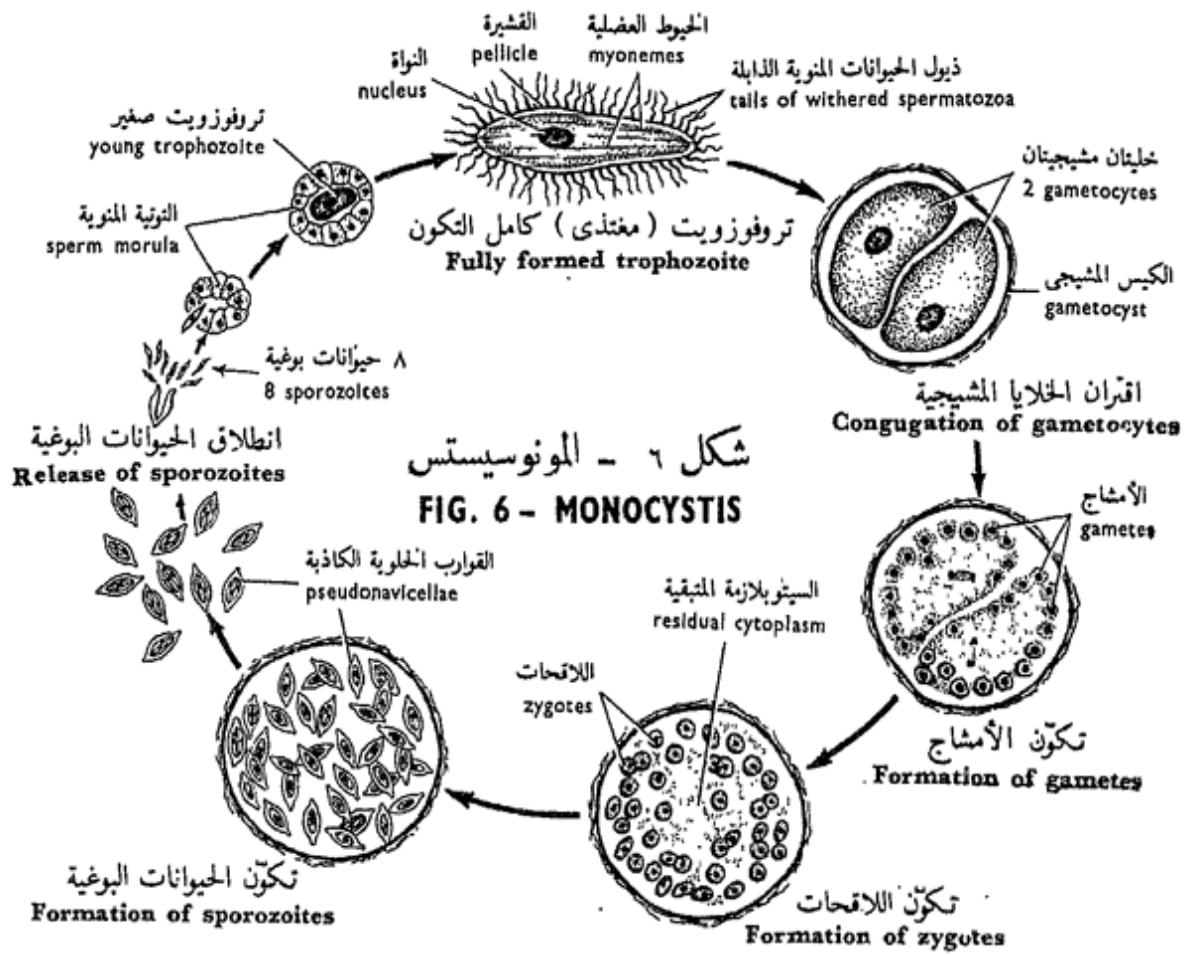
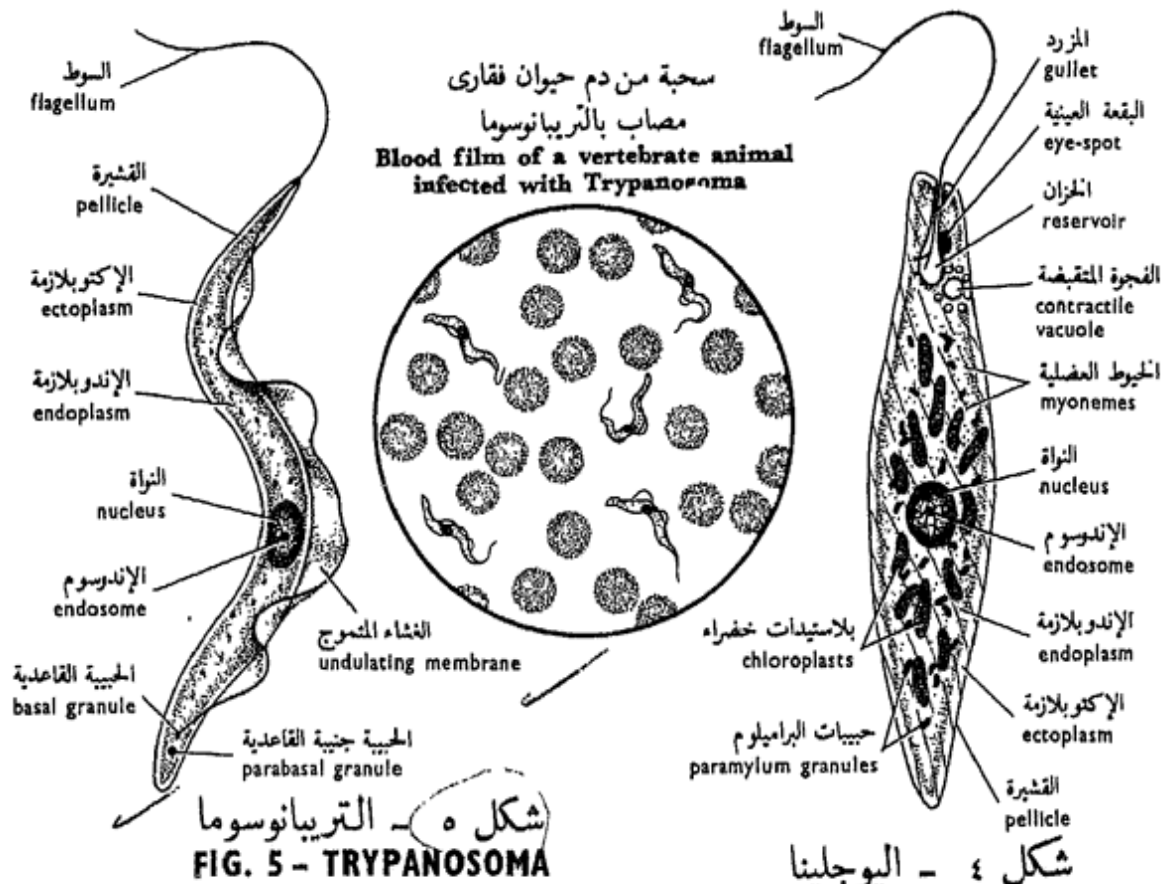
Trypanosomes are flagellates of distinctly animal nature and belong to the subclass Zoomastigina. They usually live in two hosts, an invertebrate, either insect or leech, and a vertebrate host. In the former, they usually infest the alimentary canal while in the latter they live in the blood. Man is infected by *T. gambiense* and *T. rhodesiense* which are transmitted by the tsetse flies of the genus *Glossina* causing to him, on reaching

— المزرد (المرىء) ، الذى يبرز منه السوط ؛ والخزان عند قاعدة المزرد ؛ وقاعدة السوط المشقوقة إلى اثنين ، كل قسم متصل بجيبية قاعدية أو بلفاروبلاست ضئيلة منغمسة فى الإكتوبلازما (وتضبط الحبيبتان حركة السوط) ؛ ثم الفجوة المتقبضة التى تتكون من فجوة رئيسية محاطة بدائرة من الفجوات الصغيرة التى تفرغ فى الفجوة الرئيسية وهذه فى الخزان .

... ارسم أشكالاً « لليوجلينا » موضحة حركتها وتفاصيل بنائها .
— لماذا تضم « اليوجلينا » إلى الحيوانات ؟

٢ - التريبانوسوما

التريبانوسومات سوطيات ذات طبيعية حيوانية واضحة وتنتمى إلى طويثفة السوطيات الحيوانية . وهى تعيش عادة فى عائلين ، حيوان لا فقارى إما حشرة أو علق ، وحيوان فقارى . وهى فى الأول تصيب القناة الهضمية عادة بينما فى الثانى تعيش فى الدم . ويصيب الإنسان « ت . جامبيتزى » و « ت . رودسيتزى » اللذان ينقلهما ذباب تسمى تسمى ينتمى إلى الجنس « جلوسينا » ويسببان له ، عندما يصلان إلى



his cerebrospinal fluid, the dangerous sleeping sickness which spreads in Equatorial Africa. *Trypanosoma* moves by a flagellum, feeds by absorbing the nutrient substances from the host, and reproduces asexually by longitudinal binary fission.

Examine a stained film of blood of a vertebrate infected by *Trypanosoma* under the oil-immersion lens. Notice the parasites, thread-like, scattered among the rounded erythrocytes and note :

— The **body form**, long slender, undulating and tapering at its anterior end to a whip-like **flagellum**. Follow the flagellum and note that it extends backwards as far as the posterior end of the body, and appears connected to the body by a thin extension of the pellicle called the **undulating membrane**.

— The **ectoplasm**, thin and covered by a thin firm **pellicle**; **endoplasm** with spherical **nucleus** lying near the centre of the body and has a conspicuous **endosome**.

— The **kinetoplast**, formed of a **basal granule** or **blepharoplast** attached to

سائله المحي الشوكى. مرض النوم الخطير الذى ينتشر فى إفريقيا الاستوائية . وتتحرك « التريبانوسوما » بواسطة سوط ، وتغذى بامتصاص المواد المغذية من عائلها ، وتتكاثر لاجنسياً بالفلق الثنائى الطولى .

افحص سحبة (فيلماً) من دم حيوان فقارى مصاب « بالتريبانوسوما » تحت العدسة الزيتية وتبين الطفيليات فيها ، وهى تشبه الخيوط ، وتنتشر بين كريات الدم الحمر المستديرة ، ثم تبين :

— شكل الجسم ، وهو طويل رفيع متعرج ويستدق عند طرفه الأمامى إلى زائدة هى السوط . تتبع السوط وتبين أنه يمتد إلى الخلف حتى الطرف الخلقى للجسم ، ويظهر متصلاً بالجسم باستطالة رقيقة من القشيرة تسمى الغشاء المتموج

— الإكتوبلازما ، وهى رقيقة وتغطيها قشيرة جامدة رقيقة ، والإندوبلازما بنواتها الكروية التى تقع بالقرب من مركز الجسم ولها إندوسوم واضح .

— الكينيتوبلاست ، وتتكون من حبيبة قاعدية أو بلفاروبلاست متصل

the posterior end of the flagellum, and of a small **parabasal granule** immediately adjacent to the kinetoplast.

— *Make a drawing of a stained film of blood infected with Trypanosoma and show the details of structure of the parasite.*

C. Class SPOROZOA

Exclusively endoparasitic Protozoa which reproduce by spore formation after syngamy and have no locomotory structures, but may be amoeboid and their gametes and young forms may develop flagella.

1. *Monocystis*

There are several species of this genus which live as parasites in the seminal vesicles of earthworms. The feeding stage, the **trophozoites**, lie in the centre of the sperm morulae formed of the sperm-mother cells of the worm which are developing into spermatozoa. They absorb the nutrient fluid surrounding them. As they feed, they grow transforming ultimately into **gametocytes** which conju-

بالطرف الخلقى للوسط ، ومن حبيبية جنسية القاعدية تقع إلى جوار الأولى مباشرة .

... ارسم شكلاً لسحبة مصبوغة من دم مصاب « بالتريبانوسوما » وبين تفاصيل بنيان الطفيلي .

ح - طائفة البوغيات

أوليات حيوانية ومتطفلة تطفلاً داخلياً كلية ، تتكاثر بتكوين الأبواغ عقب اتحاد الأمشاج ؛ وليس لها تراكيب حركية ، غير أنها قد تتحرك حركة أميبية ، كما أن أمشاجها وأطوارها الصغيرة قد تكون أسواطاً .

١ - المنوسيستس

هناك عدة أنواع من هذا الجنس تعيش كطفيليات في الحويصلات المنوية لديدان الأرض . والطور المغتذى (التروفوزويت أو المغتذى) يقع في وسط إحدى التوتيات المنوية التي تكونها خلايا أمهات المنى للدودة والتي تكون في طريقها إلى تكوين الحيوانات المنوية ، ويمتص السائل المغذى المحيط به ، وكلما اغتذت التروفوزويتات فإنها تنمو وتتحول في النهاية إلى خلايا مشيجية تقرن

gate in pairs and give rise to **gametes**. Gametes from two associated gametocytes unite in pairs to form **zygotes**. Each zygote secretes a resistant cyst, the **pseudonavicella**, within which it divides to produce 8 **sporozoites**. The pseudonavicellae (infective stage) either escape through the vasa deferentia to the soil, or are eaten with the worm by a bird through the alimentary canal of which they pass out to the soil unaltered. On reaching the soil, they may be eaten by another worm whose digestive enzymes set free the sporozoites which attack sperm morulae to repeat the life cycle.

* *Dissect an earthworm and take out its vesiculae seminales. Tease one of them on a slide, stain it with Delafield's haematoxylin and eosin, and examine through the microscope, first under the L.P. and then the H.P., and distinguish the various stages of Monocystis :*

— The **trophozoite** appears inside a sperm-morula, first as a small nucleated body and later becomes cigar-shaped surrounded by the tails of the developing spermatozoa which shrivel up as tiny filaments. Notice that the

أزواجاً وتكون الأمشاج . وتتحد الأمشاج من خليتين مشيجيتين مقترنتين أزواجاً لتكون اللاحقات وتفرز كل لاقحة كيساً ذا تحمل ومقاومة ، هو القارب الخلوي الكاذب ، تنقسم في داخله مكونة ٨ حيوانات بوغية . وتنطلق القوارب الخلوية الكاذبة (الطور المعدى) عن طريق الأوعية الناقلة إلى التربة ، أو بأن يأكلها طائر مع الدودة حيث تمر في قناته الهضمية إلى التربة بدون أن تتغير . وعند ما تصل إلى التربة ، فقدتاً كلها دودة أخرى تعمل إنزيمات الهضمية على تحرير الحيوانات البوغية التي تصيب عندئذ التوتيات المنوية كى تعيد تاريخ حياتها من جديد .

* شرح دودة أرض وانزع منها حويصلاتها المنوية ، ادعك واحدة منها على شريحة زجاجية ثم اصبغها بصبغة هياتوكولين ديلافيلد والإيوسين وافحصها بالمجهر بالشيئية الصغرى ثم الكبرى ، وميز أطوار « المنوسستس » المختلفة :

— التروفوزويت أو المغتدى ، ويظهر في بداية الأمر ، في داخل توتية منوية كجسم صغير له نواة ثم يتحول فيما بعد إلى شكل السيجار ، تحيط به ذيول الحيوانات المنوية المتكونة التي تذوى وتتحول إلى

body of the full grown trophozoite is differentiated into a thin outer **ectoplasm** containing longitudinally arranged markings called the **myonemes**, and an inner much larger endoplasm containing a **nucleus** with a dark-staining **endosome**. It is capable of wriggling movement by its myonemes (**gregarine movement**).

— The **gametocytes** are full grown trophozoites conjugating in pairs; each pair is surrounded by a thin cyst called the **oöcyst** or **gametocyst**. The nucleus of each gametocyte undergoes multiple division (**schizogony**) giving rise to about 64 nuclei, each of which becomes surrounded by a small amount of cytoplasm, thus giving rise to the gametes; a small amount of cytoplasm, the **residual cytoplasm**, remains in the middle, while the gametes are then set free inside the gametocyst and fuse in pairs giving rise to the **zygotes** (**sporoblasts**).

— The **sporozoites**. Each zygote secretes a cyst called the pseudonavicella because of its resemblance to the diatom *Navicella*, meaning boat-like case, and

خيوط ضئيلة . تبين أن جسم المغتذى كامل النمو يتميز من إكتوبلازما خارجية رقيقة تحوى علامات منتظمة طولياً تسمى الخيوط العضلية ، ومن إندوبلازما داخلية أكبر كثيراً وتحوى نواة ذات إندوسوم يصطبغ داكناً ، وهو قادر على التلوى بفعل خيوطه العضلية (حركة جريجارية) .

— الخلايا المشيجية ، وهى المتغذيات كاملة النمو والتي تقترن أزواجاً أزواجاً ، ويحاط كل زوج بكيس رقيق يسمى الكيس البيضى أو الكيس المشيجى . وتنقسم نواة كل من الخليتين المشيجيتين انقساماً عديدياً (أى تكاثر تقسيمى) فتتكون منها نحو ٦٤ نواة ، تحاط كل منها بكمية صغيرة من السيتوبلازما وهكذا تتكون الأمشاج ، وتتبقى فى الوسط كمية صغيرة من السيتوبلازما ، هى السيتوبلازما المتبقية ، بينما تهاجر الأمشاج إلى محيط الخلية المشيجية ثم تنطلق الأمشاج بعدئذ فى داخل الكيس المشيجى وتتحد أزواجاً أزواجاً فتتكون اللاقحات (الزيجونات أو مولدات الأبواغ) .

— الحيوانات البوغية . تفرز كل لاقحة كيساً يسمى القارب الخلوى الكاذب لشبهه بالدياتوم « نافيسلا » الذى يعنى كيساً يشبه القارب وما

pseudo, meaning false. The zygote divides within its cyst three successive times (**sporogony**) giving rise to 8 sporozoites which will repeat the life cycle.

— Make drawings of the stages of *Monocystis* as you see them in the preparations.

— The life-cycle of *Monocystis* manifests the phenomenon known as "alternation of generations". Can you give a good definition of this phenomenon ?

2. *Plasmodium*

This is again a sporozoan like *Monocystis*, but differs from it in the fact that its trophozoites live *intracellularly* in the blood corpuscles of its vertebrate host, that the male and female gametes are different, the zygote is motile and the sporozoites are naked.

Plasmodium causes malaria fever to man, and is transmitted from the patient to an uninfected person through the agency of a mosquito belonging to the genus *Anopheles*. Three species of *Plasmodium* are known to infect man : *P. vivax* which causes benign tertian malaria, *P. falciparum* causes malignant tertian

هو بنافيسيلاً . وتنقسم اللاقحة في داخل الكيس ثلاث مرات متتالية (تكون الأبواغ) فتكون ٨ حيوانات بوغية ، سوف تعيد دورة الحياة .

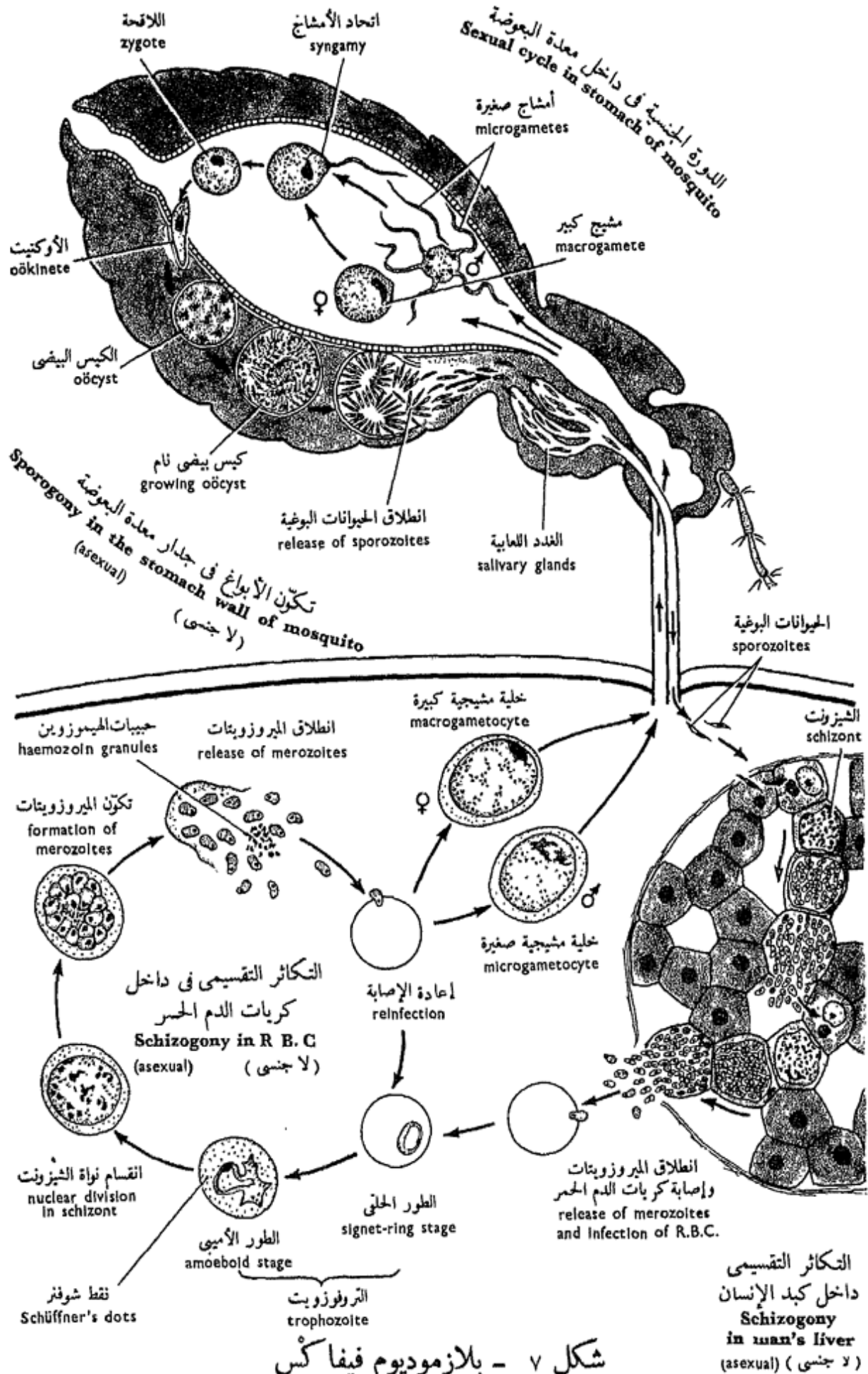
.... ارسم أشكالاً لأطوار « المنوسيستس » كما تراها في التحضيرات .

— توضح دورة حياة « المنوسيستس » الظاهرة المعروفة « بتعاقب الأجيال » ، هل تستطيع أن تعرف هذه الظاهرة تعريفاً حسناً ؟

٢ - البلازموديوم

هذا أيضاً ، مثل « المنوسيستس » من البوغيات ، غير أنه يختلف عنه بأن المغذيات تعيش في داخل الخلايا ، وبالذات في كريات الدم الخاصة بعائلها من الفقاريات ، وبأن الأمشاج الذكرية والأنثوية مختلفة ، وبأن اللاقحة متحركة ، وبأن الحيوانات البوغية عارية .

ويسبب « البلازموديوم » للإنسان حمى الملاريا ، وهو ينتقل من شخص مريض إلى شخص سليم عن طريق بعوضة تنتمي إلى الجنس « أنوفيلس » . وثمة ثلاثة أنواع معروفة من « البلازموديوم » تصيب الإنسان : « ب . فيفاكس » ويسبب له حمى الملاريا الثلاثية الحميدة ، و « ب . فالسيبارم » ويسبب له حمى



شكل ٧ - بلازموديوم فيفاكس
FIG. 7 - PLASMODIUM VIVAX

malaria, and *P. malariae* causes quartan malaria.

Three phases or cycles are known in the life-history of *Plasmodium*; a sexual cycle which begins in man and is continued in the mosquito, an asexual cycle (sporogony) in the mosquito, and another asexual cycle (schizogony) in the hepatic cells and erythrocytes of man. Thus, in order to study the life-history of *Plasmodium* in full, one has to make various preparations from the mosquito, blood and liver of man. Since this is not possible in an elementary practical study, you have to examine whatever material provided, look carefully at figure 7 and compare it with any stage you may find.

a) *In man's liver* : **sporozoite**, sickle-shaped, in the hepatic cells; **schizont**, rounded and divides (**schizogony**) into about 1000 **merozoites** which are released into the hepatic sinusoids. The merozoites may reinfect hepatic cells or pass into the general circulation.

b) *In man's blood* : **trophozoites**, which are the result of growth of the merozoites inside the red blood corpuscles. A trophozoite is at

المالاريا الثلاثية الخبيثة، و « ب . ملاريا » ويسبب له حمى المالاريا الربيع . وتعرف ثلاث مراحل أو دورات في تاريخ حياة « البلازموديوم » : دورة جنسية تبدأ في الإنسان وتستمر في البعوضة ، ثم دورة لا جنسية (تكون الأبواغ) في البعوضة ، ثم دورة لا جنسية أخرى (تكاثر تقسيمي) في الخلايا الكبدية والكريات الحمر للإنسان . وعلى هذا ، ينبغي ، إذا ما أردنا أن ندرس تاريخ حياة « البلازموديوم » دراسة كاملة ، أن نجهز تحضيرات شتى من البعوضة ومن دم وكبد الإنسان ، وحيث أن هذا ليس متيسراً في الدراسة العملية الابتدائية فعليك أن تفحص أية تحضيرات تقدم إليك ، ثم تأمل جيداً في شكل ٧ ووازنه بأي طور قد تجده .

١- في كبد الإنسان : الحيوان

البوغى ، منجلي الشكل ، يوجد في الخلايا الكبدية ، ثم الشيزونت ، وهو مدور وينقسم (تكاثر تقسيمياً) إلى نحو ١٠٠٠ من الميروزويتات التي تنطلق في الحبيبات الكبدية . وقد تعاود الميروزويتات إصابتها للخلايا الكبدية أو تدخل في الدورة الدموية العامة .

ب- في دم الإنسان : التروفوزويتات

(المغتذيات) وهي نتيجة نمو الميروزويتات في داخل كريات الدم الحمر . والمغتذى في البداية قرصى

first disc-like, then becomes ring-shaped due to the appearance of a vacuole in the middle (**signet-ring stage**), and at last, on losing the ring form, becomes amoeboid with an irregular shape due to the development of pseudopodia (**amoeboid stage**). **Merozoites** are then formed by multiple fission or schizogony when the trophozoite is transformed into a **schizont**. This contains **haemozoin granules** in the cytoplasm. The merozoites are liberated and enter new corpuscles, repeating the schizogonic cycle indefinitely. Some of the merozoites, however, develop into **gametocytes** of which two types are distinguishable : **macrogametocytes** with a small nucleus and plenty of stored food, and **microgametocytes**, with a large nucleus and clear cytoplasm.

c) *In the mosquito* : the macrogametocyte is transformed into a single **macrogamete**, while the microgametocyte is transformed through multiple division of its nucleus into a variable number of nuclei depending on the species, and ultimately, the cytoplasm surrounds each

الشكل ثم يغدو حلقيًا في شكله نظراً لظهور فجوة في الوسط (الطور الحلقي أو طور الخاتم)، ثم يغدو في النهاية، عند ما يفقد الشكل الحلقي، أميبياً غير منتظم الشكل بفضل تكون الأرجل الكاذبة (الطور الأميبي) فيه، ثم تتكون الميروزيتات بعدئذ بالفلق العديدي أو التكاثر التقسيمي وذلك عندما يتحول المغتذى إلى شيزونت. ويحتوى الأخير على حبيبات هيموزوين في السيتوبلازما. وتنطلق الميروزيتات حيث تدخل كريات جديدة وهكذا تعيد دورة التكاثر التقسيمي إلى ما لا نهاية. غير أن بعضاً من الميروزيتات يتحول إلى خلايا مشيجية يميز منها طرازان : خلايا مشيجية كبيرة ذات نواة صغيرة وكثير من الغذاء المخزن، وخلايا مشيجية صغيرة ذات نواة كبيرة وسيتوبلازما رقيقة.

ح- في البعوضة : تتحول الخلية المشيجية الكبيرة إلى مشيج كبير وحيد، بينما تتحول الخلية المشيجية الصغيرة عن طريق الانقسام العديدي لنواتها إلى عدد مختلف من النوى معتمداً في ذلك على النوع، وفي النهاية تحيط السيتوبلازما بكل نواة

nucleus, giving rise to a number of **microgametes** which are elongate and much smaller than the macrogamete. Syngamy occurs and the **zygotes** are formed. The zygote, known then as the **oökinete**, becomes elongate and moves in an amoeboid fashion working out its way through the wall of the stomach to rest between its epithelium and the subepithelial layer. There, it forms a cyst, the **oöcyst**, and grows considerably in size. Eventually the nucleus divides by multiple division giving rise to numerous **sporozoites**; this phase of asexual multiplication is called **sporogony**. The sporozoites escape by rupture of the oöcyst and reach the salivary glands of the mosquito, whence they are ready to repeat the life-history in man if he is bitten by the infected mosquito.

— *Make drawings of as many stages of Plasmodium as you may see.*

— In what respects does *Plasmodium* resemble or differ from *Monocystis*? What is the significance of alternation of generations in the Sporozoa you have studied?

فيتكون عدد من الأمشاج الصغيرة ، وهذه ممدودة وأصغر كثيراً من المشيج الكبير . ثم يحدث اتحاد الأمشاج وتتكون الزيجونات (اللاقحات) ويستطيل الزيجوت ، الذي يعرف عندئذ بالأوكينيت أو اللاقحة المتحركة لأنه يتحرك بطريقة أميبية ، ويشق طريقه في جدار المعدة ليستقر بين طلائتها وطبقتها تحت الطلائية ، وهناك يكون كيساً ، هو الكيس البيضى ، وينمو إلى حجم بالغ القدر ، وأخيراً تنقسم النواة انقساماً عديدياً وتتكون حيوانات بوغية متعددة ، وتسمى هذه المرحلة من التكاثر اللاجنسى بتكون الأبواغ . وتنطلق الحيوانات البوغية مع تمزق الكيس البيضى ، ثم تصل إلى غدد البعوضة اللعابية ، ومن هذا الحين تكون مستعدة لإعادة تاريخ الحياة في الإنسان إذا ما لدغته بعوضة مصابة .

. . . . ارسم أشكالاً لأطوار « البلازموديوم » بقدر ما تراه منها .

— من أى الوجوه يشبه « البلازموديوم » « المنوسيسستن » أو يختلف عنه ؟ ماهو المغزى من تعاقب الأجيال في البوغيات التى درستها .

D. Class CILIOPHORA

These are the most specialized Protozoa. They move by means of cilia at least at some stage of development and have a definite body form. Most of them are free-living but some are parasitic.

1. *Paramecium*

Several species of *Paramecium* occur in great abundance in freshwater ponds, where decaying organic matter is found, feeding on bacteria and this matter. *P. bursaria* contains zoochlorellae which help in synthesising food and thus can withstand starvation for a long time. Paramecia reproduce by binary fission and by conjugation in which two individuals conjugate and after complex nuclear divisions give rise to 8 new individuals, some of them, full of vigour, will give rise to better generations.

* Paramecia cultures are prepared in a similar way as those of *Amoeba*.

Examine a drop of pond water containing Paramecia (which you can see by the naked eye as moving white

د - طائفة الهدبيات

هذه هي أعلى الأوليات الحيوانية تخصصاً ، وهي تتحرك بواسطة الأهداب ، في أحد أطوار تكوينها على الأقل ، كما أن لأجسامها شكلاً محدداً . ومعظم الهدبيات يعيش حراً ، غير أن منها ما يعيش متطفلاً .

١ - البرامسيوم

تظهر عدة أنواع من « البرامسيوم » بكثرة زائدة في برك المياه العذبة حيث توجد المواد العضوية المتحللة وتغذى بالكثيريا وبهذه المواد . ويحتوى « ب. برساريا » على خضيرات حيوانية تساعد على توليف الغذاء ، وعلى ذلك يستطيع أن يقاوم الجوع لمدة طويلة . وتتكاثر أنواع البرامسيوم بالفلق الثنائي ، وكذلك بواسطة الاقتران الذى يتم فيه اقتران فردين ، تتكون بعده ٨ أفراد ، بعد انقسامات نووية معقدة ، بعضها ملء بالعافية والنشاط فتنتج عنها أجيال أفضل .

* وتحضر مزارع « البرامسيوم » بطريقة شبيهة بالتي اتبعت مع « الأميبا » .

افحص قطرة من ماء بركة تحتوى على برامسيومات (والتي تستطيع أن تراها بالعين المجردة كذرات بيضاء

specks) under the L.P. and notice its comparatively large size, great activity, and slipper shape with a broad anterior end and a more pointed posterior one. Note that *Paramecium*, while moving, rotates on itself in a spiral way, and that on its ventral side there is an oral groove which leads inwards to the mouth.

* Slacken the movement of *Paramecium* by putting a drop of a weak solution of agar (a 1% solution kept liquid at about 40° C in a water-bath or oven) on a cover-glass, immediately inverting it on the drop of water containing paramecia on the slide. The mixture of water and agar soon sets solid and the paramecia will be confined to the water spaces left and can hardly move.

Examine under the H.P. and note :

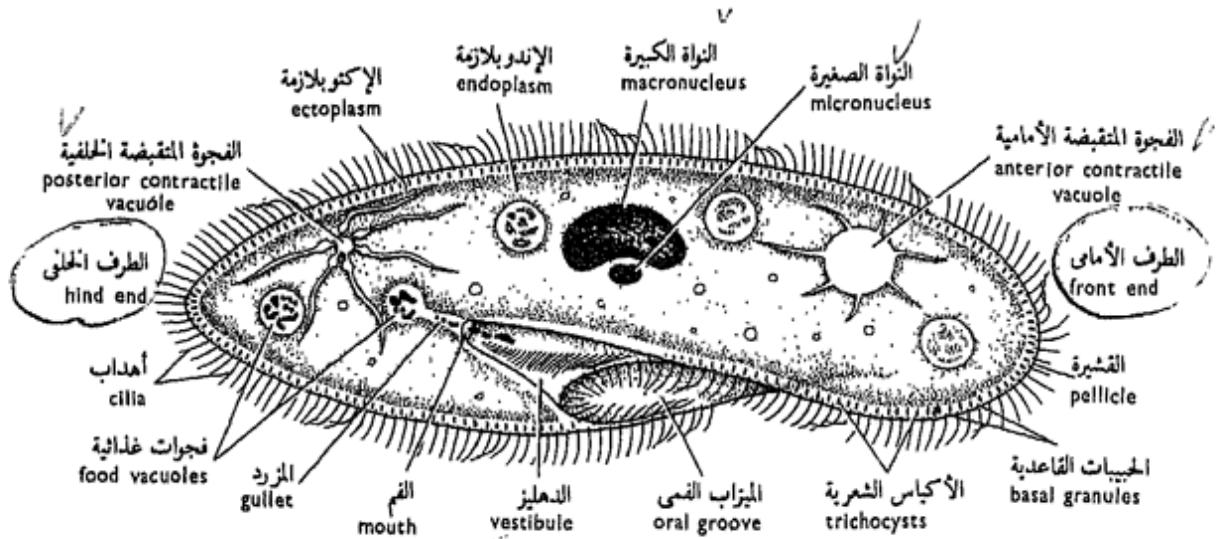
— The **ectoplasm** and **endoplasm**, **food vacuoles**, **2 contractile vacuoles**, **oral groove** on the right side of the anterior edge. It leads to a channel-like **vestibule** that extends diagonally across the animal and ends with the **mouth** or **cytostome**. This opens into the **gullet** or **cytopharynx** which is a mere cleft in the endoplasm. Note the numerous **cilia**

متحركة) تحت الشبيثة الصغرى وتبين حجم «البرامسيوم» الكبير نسبياً ونشاطه العظيم وشكله الذي يشبه نعل الخذاء ، وحيث يكون طرفه الأمامى عريضاً وطرفه الخلفى أكثر تدبياً ، تبين أن «البرامسيوم» وهو يتحرك ، يدور حول نفسه بطريقة لولبية وأنه يوجد على جانبه البطني ميزاب فى يؤدى إلى الفم فى الداخل .

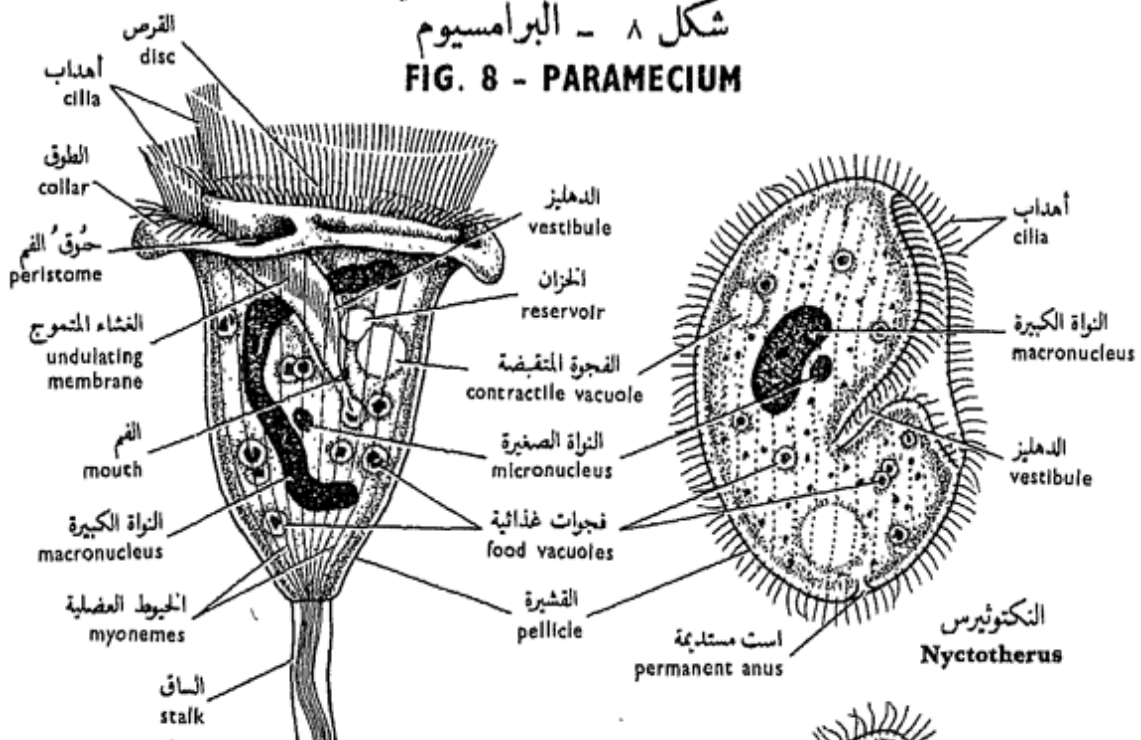
* ابطئ من حركة «البرامسيوم» وذلك بوضع قطرة من محلول الأجار (محلول ١٪ يحفظ سائلاً تحت درجة حرارة نحو ٤٠° مئوية فى حمام مائى أو فرن) على غطاء شريحة ثم اقلبها فى الحال على قطرة الماء التى فيها «البرامسيوم» على الشريحة . وسرعان ما يتجمد مخلوط الماء والأجار وعندئذ تنحصر البرامسيومات فى الحيزات المائية المتخلفة وتصعب عليها الحركة فيها .

افحص تحت الشبيثة الكبرى وتبين :

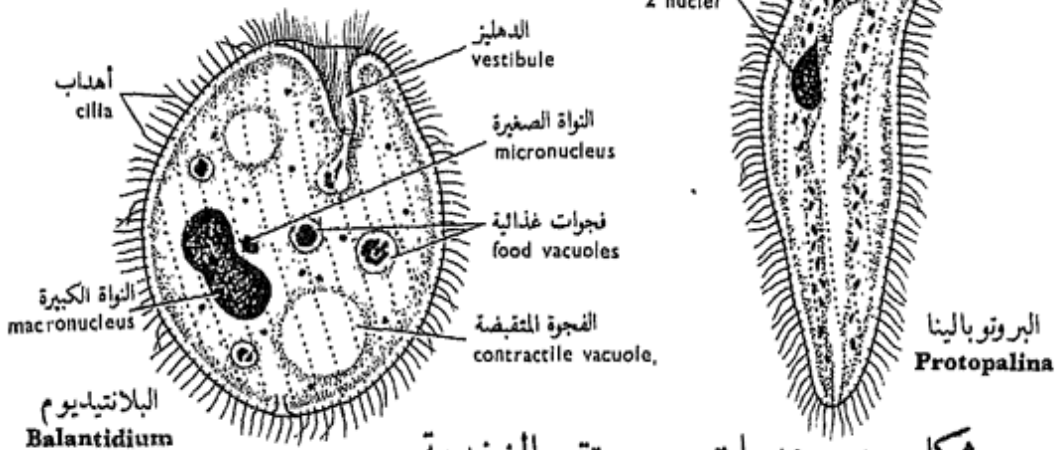
— الإكتوبلازما والإندوبلازما ، الفجوات الغذائية ، فجوتين متقبضتين ، الميزاب الفمى على الجانب الأيمن للحافة الأمامية ، ويؤدى إلى دهليز كالقناة يمتد موروباً عبر الحيوان إلى النصف الخلفى الأيسر وينتهى بالفم ، وهذا يفتح فى مزرد صغير هو مجرد شق فى الإندوبلازما . تبين الأهداب العديدة التى تغطى



شكل ٨ - البرامسيوم
FIG. 8 - PARAMECIUM



شكل ٩ - الثورتيسلا
FIG. 9 - VORTICELLA



شكل ١٠ - هديات من مستقيم الضفدعة
FIG. 10 - CILIATES FROM THE TOAD'S RECTUM

covering the whole surface of the body. They resemble flagella but are much shorter and greater in number. The cilia in the vestibule are somewhat longer, denser, arranged in rows and almost adhere sidewise so as to form something like a membrane whose wave-like undulations (so erroneously described as an undulating membrane) help to propel food into the gullet.

— In the ectoplasm, distinguish 4 zones: an outer thin, but firm **pellicle**, which has a characteristic surface pattern of **hexagonal depressions** from each of which a cilium comes out. A second zone contains the **basal granules** of the cilia and fine **contractile myonemes** connecting these granules together. A third zone contains numerous spindle-shaped bodies perpendicular to the surface and called the **trichocysts** (defensive in function). And lastly a thick zone, innermost, which contains the two **contractile vacuoles**, one anterior and one posterior. Watch the vacuoles and notice how each is increased in size by the flowing into it of a number of radiating

سطح الجسم كله ، وهى تشبه الأسواط ، غير أنها أقصر منها وأكثر عدداً . والأهداب فى الدهليز أطول نوعاً ما وأكثر عدداً ، وتتنظم فى صفوف وتكاد تلتصق بجوانبها حتى تبدو كأنها تكون ما يشبه الغشاء وتساعد تموجاتها (ومن ثم وصفت خطأ بأنها تكون غشاء متموجاً) على دفع الغذاء إلى المزد .

— ميز فى الإكتوبلازما 4 مناطق :
واحدة خارجية رقيقة ولكنها جامدة
هى القشيرة ، ذات نموذج سطحى
مميز تظهر فيه منخفضات سداسية
يخرج هذب من كل واحد منها .
والمنطقة الثانية تحتوى على الحبيبات
القاعدية للأهداب وخرى عضلية
متقبضة دقيقة توصل هذه الحبيبات
بعضها ببعض . وتحتوى المنطقة
الثالثة على أجسام متعددة مغزلية
الشكل تقع عمودية على السطح
وتسمى الأكياس الشعرية (وظيفتها
دفاعية) . وأخيراً طبقة غليظة إلى
الداخل تحوى الفجوتين المتقبضتين
إحدهما أمامية والأخرى خلفية .
لاحظ الفجوتين وتبين كيف أن
كلاً منهما تزيد فى الحجم وذلك
بصب عدد من القنوات أو الفجوات

narrow canals or vacuoles that arise in the surrounding endoplasm. This process takes place at short regular intervals, and the vacuoles are said to pulsate. Count the number of times the vacuole distends and discharges its contents on to the surface of the body per minute.

* Add a drop of dilute acid and note the trichocysts that have been discharged or shot out of the body through pores in the pellicle, as thin long processes, much longer than the cilia.

— Identify **in the endoplasm**, in the stained preparation, two nuclei: a large oval **mega- or macro-nucleus** (concerned with vegetative functions), and a small **micronucleus** (concerned with reproduction) situated alongside with the former. Also look out for the other above mentioned details.

— *Make drawings of Paramecium showing as much as you can of its structure.*

2. *Vorticella*

This is again one of the common ciliates in ponds where it attaches itself to plants (sedentary). The cilia

الضيقة الشعاعية فيها ، وهذه ذاتها تنشأ في الإندوبلازما المحيطة . وتجرى هذه العملية على فترات منتظمة قصيرة ، وتوصف الفجوتان بأنهما تنبضان . عد المرات التي تتمدد فيها الفجوة وتفرغ محتوياتها على سطح الجسم في الدقيقة الواحدة .

* أضف قطرة من حمض مخفف وتبين الأكياس الشعرية ، التي انطلقت من الجسم من خلال الثقوب الموجودة في القشيرة ، وهي على هيئة زوائد طويلة رقيقة أطول كثيراً من الأهداب .

— تعرف ، في الإندوبلازما ، في التحضير المصبوغ على النواتين : النواة الكبيرة وهي بيضية كبيرة (وتختص بالوظائف الحضرية) ، والنواة الصغيرة (وتختص بالتكاثر) وتقع إلى جوار الأولى . وتعرف أيضاً على التفاصيل الأخرى التي سبق ذكرها .

... ارسم أشكالاً « للبرامسيوم » مبيناً عليها أكثر ما تستطيع من بنيانه .

٢٤ - الفورتيسلا

هذه أيضاً واحدة من الهدديات الشائعة في البرك حيث تلتصق نفسها بالنباتات (فهي ساكنة أو جالسة) .

are concentrated in the adoral area, and an undulating membrane is formed.

Examine as you did with other Protozoa and note :

— **General body form**, bell-like with a **stalk** at the base, which can be straightened out or shortened by spiral coiling. The free end of the body, or **disc**, is surrounded by long **cilia**, and on one side of it the **vestibule** opens. Note that the cilia are inserted in a groove, the **peristome**, which lies between the sides of the disc and the edge of the bell called the **collar**.

— The **vestibule** leads into a short gullet, and contains rows of adherent cilia forming an **undulating membrane**.

— The **ectoplasm** covers the body, bears no cilia other than those described above, and contains no trichocysts but only **myonemes** especially visible in the stalk. There is a single **contractile vacuole** close to the vestibule. It discharges into a **reservoir** opening into the vestibule.

— The **endoplasm** has a **macro-** and a **micro-nucleus**, and **food vacuoles**. The undigested food is also passed into the

وتركز الأهداب فيها في حوق الفم ، ويتكون لها غشاء متموج .

افحص كما فعلت مع الأوليات الحيوانية الأخرى وتبين ما يلي :

— شكل الجسم العام ، وهو كالناقوس ، وله ساق عند القاعدة يمكن أن تستقيم أو تقصر بالالتفاف الحلزوني . والطرف الحر للجسم ، أو القرص ، محاطاً بأهداب طويلة ، ويفتح الدهليز على أحد جانبيه . لاحظ أن الأهداب مثبتة في ميزاب هو حوق الفم الذى يقع بين جوانب القرص وحافة الناقوس التى تسمى الطوق .

— الدهليز، وهو يؤدي إلى مزرد قصير ، ويحتوى على صفوف من الأهداب المتماكة مكونة غشاء متموجاً .

— الإكتوبلازما ، وتغطي الجسم ولا تحمل أهداباً سوى تلك التى وصفناها فيما سبق ، ولا تحتوى على أكياس شعرية وإنما على خيوط عضلية فقط ، وهى واضحة فى الساق بشكل خاص . وثمة فجوة متقبضة واحدة تقع قريبة من الدهليز وتفرغ فى خزان يفتح فى هذا الأخير .

— الإندوبلازما ، وفيها نواة كبيرة وأخرى صغيرة وفجوات غذائية . ويطرد الغذاء غير المهضوم إلى

vestibule through a **temporary anus**.

— Make drawings of *Vorticella* showing its detailed structure.

Ciliates From The Toad's Rectum

* Dissect a toad, take out its rectum, empty it in a Petri-dish and dilute with saline. Take a drop on a slide, cover and examine. Numerous organisms will be seen, among which are the following ciliates :

a) *Nyctotherus* is large, bean-shaped, and with a notch in the middle of one side marking the entrance to the vestibule. Watch the flickering movement of the cilia which uniformly cover the whole surface. Note also two contractile vacuoles, a macro- and a micronucleus.

b) *Balantidium* is similar to *Nyctotherus* but smaller and has its vestibule situated terminally instead of laterally.

c) *Protopalina* has no oral groove or contractile vacuoles, and has two nuclei but alike in size.

— Make drawings of the above mentioned ciliates.

الدهلير أيضاً عن طريق است مؤقتة .

... ارسم أشكالاً للفورتيسلا مبيناً فيها بنيتها بالتفصيل .

٣ - هدييات من مستقيم الضفدعة

* افتح ضفدعة وانزع منها المستقيم وافرع محتوياته في طبق بترى وخففها بمحلول ملحي . خذ قطرة وضعها على شريحة زجاجية وغطها ثم افحص . سوف ترى كائنات عديدة من بينها الهدييات الآتية :

١ - « النكتوثيرس » ، وهو كبير يشبه حبة الفاصوليا ، له ثلثة في أحد جانبيه تحدد مدخل الدهلير . لاحظ حركة الأهداب الخفاقة ، التي تغطي الجسم كله في تجانس . تبين أيضاً وجود فجوتين متقبضتين ونواة كبيرة وأخرى صغيرة .

ب - « البلاتيديوم » ، شبيه « بالنكتوثيرس » ولكنه أصغر منه ، وله دهليز يقع في الطرف بدلاً من الجانب .

ج - « البروتوبالينا » ليس لها ميزاب في أو فجوات متقبضة ، ولها نواتان غير أنهما متساويتان في الحجم .

.... ارسم أشكالاً للهدييات السالفة الذكر .

Subkingdom

PARAZOA

Phylum PORIFERA

The exact position of sponges has till recently been unknown. They were once included as plants, largely because they are sedentary and do not possess a nervous system. Later on, they were included in the animal kingdom with the subkingdom Metazoa. However, sponges show a special low grade of organization unknown among all other Metazoa. Although they are cellular animals (composed of many cells), yet the cells are far less specialized and less dependent upon one another (i.e. they hardly form tissues) than the cells of other Metazoa. Sponges have, thus, been set aside as a separate subkingdom under the name **Parazoa**, which includes only one phylum, the **Porifera**.

عويلم البارازوا

(نظائر البعديات)

شعبة المساميات

(الاسفنجيات)

لقد ظل الوضع الصحيح للإسفننج غير معروف إلى وقت قريب ، فقد كانت أنواع الإسفننج المختلفة تضم إلى النباتات ، ويرجع ذلك في معظمه إلى أنها كائنات جالسة وليس لها جهاز عصبي . ثم إنها أدمجت فيما بعد في عالم الحيوان تحت عويلم البعديات . غير أن الإسفنجيات ذات بعض خاص من مرتبة دنينة غير معروفة بين جميع البعديات الأخرى ، ذلك أنها وإن كانت حيوانات خلوية (أى تركيب من خلايا عديدة) إلا أن خلاياها أقل تخصصاً بصورة واضحة ، وأن هذه الخلايا أقل اعتماداً بعضها على بعض (أى أنها لا تكاد تكون أنسجة) من خلايا البعديات الأخرى . وعلى هذا نحت الإسفنجيات جانباً كعويلم مستقل تحت اسم البارازوا (أو نظائر البعديات) ، يشتمل على شعبة واحدة هي المساميات (أو الإسفنجيات) .

The Porifera are asymmetrical or radially symmetrical, aquatic (mostly marine), sedentary animals, but have a ciliated larva. The body is perforated by numerous **pores** serving for the ingress and egress of water, with a single body cavity (the **paragaster**) lined with peculiar collared cells, and usually with an internal skeleton of various material. Besides having no nervous system or sensory cells, sponges possess no mouth, proper tissues or organs; the cells of the body are capable of de-differentiation, that is, reverting to an undifferentiated condition, but they may then differentiate again into any type of cell found in the body.

Three types of sponges are known, the ascon, sycon and leucon types, according to the structural complexity of the body, the first being the simplest.

A — THE ASCON TYPE

Leucosolenia

Leucosolenia is a simple sponge which grows on rocks near the sea shore in the form of colonies. It has a

والمساميات حيوانات عديدة التماثل أو متماثلة تماثلاً شعاعياً ، وهي مائية (معظمها بحري) ساكنة ، أي جالسة ، غير أن لها يرقانة مهدبة . والجسم فيما مثقب ، أي فيه ثقبوب عديدة تستخدم في دخول الماء وخروجه ، ولها تجويف واحد للجسم هو التجويف نظير المعدي ، مبطن بخلايا غريبة هي الخلايا المطوقة . ولها في المعتاد هيكل داخلي يتكون من مواد مختلفة ، وبالإضافة إلى غياب الجهاز العصبي والخلايا الحسية فإن الإسفنجيات ليس لها فم أو أنسجة أو أعضاء أصيلة ، كما أن لخلايا الجسم المقدرة على إعادة التميز ، أي أنها تنقلب إلى خلايا غير متميزة ، ولكنها تستطيع بعدئذ أن تتميز مرة أخرى إلى أي طراز من طرز الخلايا الموجودة في الجسم .

وثمة ثلاثة طرز معروفة من الإسفنج : الطراز الأسكوني والطراز السيكوني والطراز الليوكوني ، وذلك على حسب نظام بنیان الجسم ، وأول هذه الطرز أبسطها .

١ - الطراز الأسكوني

الليوكوسولينيا

« الليوكوسولينيا » إسفنج بسيط ينمو فوق الصخور بالقرب من شاطئ البحر على هيئة مستعمرات ، وله

skeleton of calcium carbonate, deposited mostly in the form of **triradiate spicules**.

a) **External features.**

Examine the provided specimen and note :

— **General form of colony**, with numerous horizontal branches over which sprout many vase-shaped individuals, each with a single large opening at its free end, the **osculum**.

— The **body wall** is thin, transparent, perforated by many tiny **inhalant pores** or **ostia**, and supported by numerous **triradiate spicules** which lie in the wall with two rays towards the osculum and one away from it.

In live specimens, a continuous current of water passes in through the ostia, and out through the osculum.

b) **Internal Structure.**

Examine a T.S. of an individual branch of the colony and note :

— The **paragaster** or **pragastric (paragastral) cavity**.

— The **body wall** is simple, very thin and formed of two layers :

هيكل من كربونات الكالسيوم ،
يترسب معظمه على هيئة شويكات
ثلاثية الأشعة .

ا - الصفات الخارجية .

افحص العينة المعطاة لك وتبين :

— الشكل العام للمستعمرة ، وهي
ذات فروع أفقية تنبت منها أفراد
كأسية الشكل ، لكل منها فتحة
كبيرة عند الطرف الحر ، هي
الفوية .

— جدار الجسم ، وهو رقيق ،
شفاف مثقب بثقوب أو فتحات شبيهة
دقيقة عديدة ، ومدعم بشويكات
ثلاثية الأشعة تقع في الجدار بحيث
يتجه منها شعاعان ناحية الفوية
وواحد بعيداً عنها .

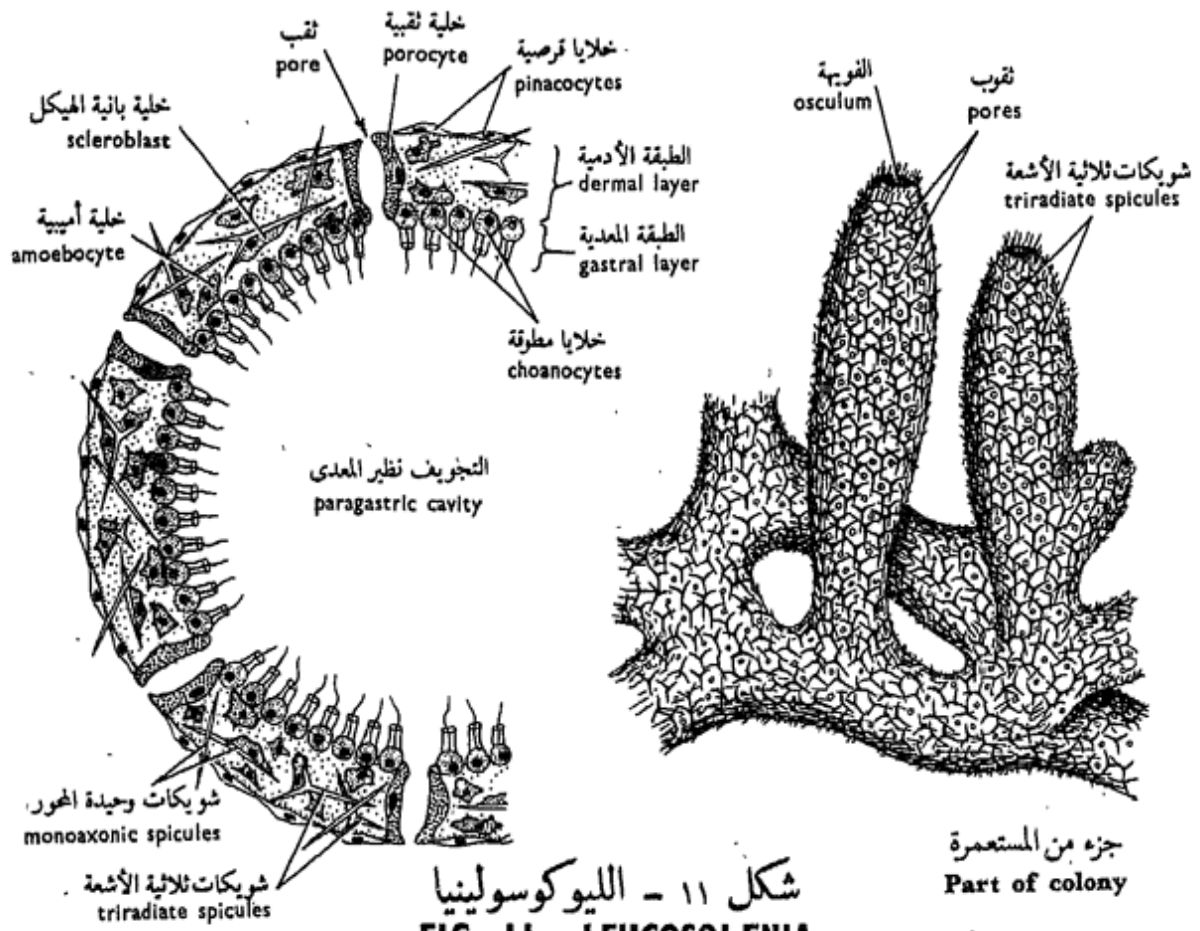
وفي العينات الحية يدخل تيار
مستمر من الماء عن طريق الفتحات
الشهيقية ويخرج عن طريق الفوية .

ب - البنيان الداخلي .

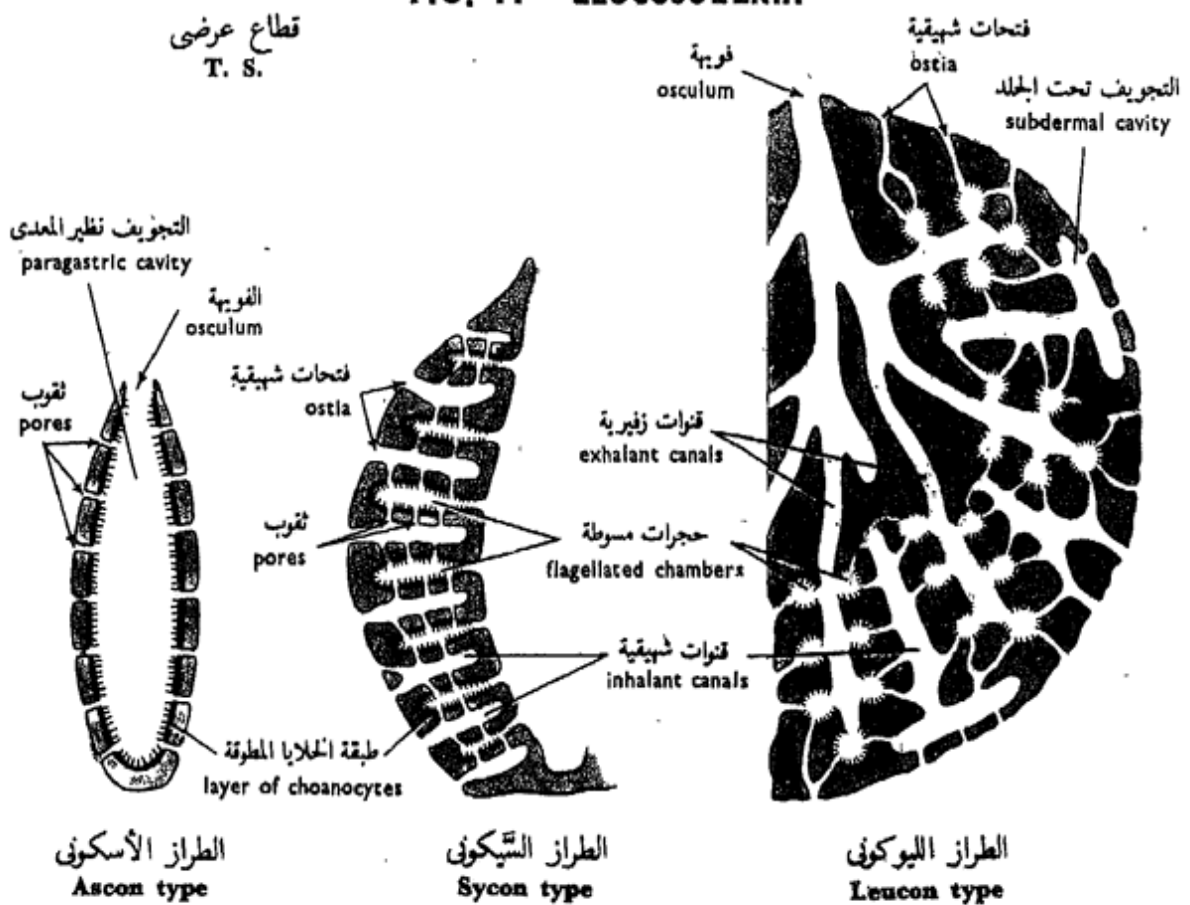
افحص ق. ع. من أحد فروع
المستعمرة وتبين :

— نظير المعدة أو التجويف نظير
المعدى .

— جدار الجسم ، وهو بسيط ،
رقيق جداً ويتركب من طبقتين :



شكل ١١ - الليوكوسولينيا
 FIG. 11 - LEUCOSOLENIA



شكل ١٢ - أشكال تخطيطية تبين بنية الطرز المختلفة للإسفنج
 FIG. 12 - DIAGRAMS OF VARIOUS TYPES OF SPONGE STRUCTURE

i) The **dermal layer**, which lies to the outside, is formed of an outer layer of flattened covering cells or **pinacocytes**, and an inner skeletogenous layer of numerous scattered cells embedded in a non-living gelatinous matrix. Of these cells note :

— The **scleroblasts** are the most numerous of all, and secrete needle - like **calcareous spicules** in their protoplasm.

— The **amoebocytes** are large wandering cells which can develop into any of the more specialized cells in the body.

— The **porocytes** are tubular cells each of which is pierced by a small central tube that acts as a **pore**.

ii) The **gastral layer**, which lies to the inside, lining the whole of the paragastral cavity, is composed of a single layer of collared flagellate cells or **choanocytes**. The cells stand side by side, do not touch, and the free end of each cell bears a single **flagellum** encircled at its base by a delicate, contractile, protoplasmic **collar**.

١ - الطبقة الأدمية ، إلى الخارج ، وتتكون من طبقة من خلايا وقائية مفلطحة هي الخلايا القرصية إلى الخارج ، ثم طبقة تتكون من عديدة من الخلايا مكونة الهيكل مبعثرة مغمورة في مادة خلالية جيلاتينية غير حية إلى الداخل . تبين من هذه الخلايا :

— بانية الهيكل ، وهي أكثرها جميعها ، وتفرز شويكات جيرية لإبرية الشكل تقع في بروتوبلازمتها .

— الخلايا الأميبية ، وهي كبيرة تتجول في الجيلاتين ، ويمكنها أن تكون أياً من الخلايا المتخصصة في الجسم .

— الخلايا الثقبية ، وهي خلايا أنبوبية تخترق كلاً منها أنبوبة مركزية صغيرة تعمل كثقوب .

٢ - الطبقة المعدية ، إلى الداخل حيث تبطن التجويف نظير المعدى كله ، وتتركب من طبقة وحيدة من الخلايا المسوطة المطوقة أو الخلايا المطوقة . وتقع الخلايا بعضها إلى جوار بعض بدون أن تتلامس ، ويحمل الطرف الحر لكل خلية سوطاً واحداً يحيط بقاعدته طوق بروتوبلازمي رقيق متقبض .

— Make labelled drawings of a colony and a T.S. of one of the branches.

B — THE SYCON TYPE

Sycon

Sycon is a sponge of more complexity than *Leucosolenia*. It is a solitary sponge that lives attached to rocks near the sea shore and possesses a skeleton of calcareous spicules.

a) External Features.

Examine the provided specimen and note :

— **General body form**, vase-shaped, with a large osculum at the free end, encircled by a fringe of large straight **monoaxonic spicules**. **Buds** may be seen arising near the base.

— The **body wall** is thick and perforated by numerous ostia, with spicules projecting around them giving the animal a bristly appearance.

b) Internal Structure.

Examine longitudinal and transverse hand sections of *Sycon*, and a permanent preparation of an L.S. or a T.S. of the same and note :

. ارسم أشكالاً للمستعمرة ثم ق. ع. من أحد الفروع . وبين الأجزاء على الرسم بأسمائها .

ب - الطراز السيكوني

السيكون

« السيكون » إسفنج أعقد بنياناً من « الليوكوسولينيا » وهو يعيش منفرداً بالقرب من شاطئ البحر حيث يتصل بالصخور ، وله هيكل من شويكات جيرية .

١ - الصفات الخارجية .

افحص العينة المعطاة لك وتبين :

— الشكل العام للجسم ، وهو كأسى ، له فوية كبيرة على طرفه الحر ، يحيط بها سجاجف من شويكات وحيدة المحور مستقيمة كبيرة . وقد ترى براعم ناشئة بالقرب من القاعدة .

— جدار الجسم ، الغليظ المثقب بفتحات شهيقية ، عديدة تبرز حولها شويكات فتكسب الحيوان مظهراً شائكاً .

ب - البنيان الداخلي .

افحص قطاعات يدوية طولية وعرضية من « السيكون » ، وكذلك تحضيراً مستديماً لقطاع طولى أو ق. ع. من نفس الحيوان ، وتبين :

— The **paragastric cavity** is large and lined with ordinary pinacocytes, not collared cells.

— The **body wall** has essentially the same structure as that seen in *Leucosolenia* but regularly thrown up into numerous radial, thimble-shaped **flagellated chambers** which are lined with collared cells, open into the paragastric cavity, and their walls are pierced by numerous **pores** (of porocytes). **Inhalant canals**, lined with pinacocytes, run between the chambers and open on the surface by minute **ostia**.

In live specimens, water enters by these ostia into the inhalant canals, passes through the pores into the flagellated chambers, leaves the latter to the paragastric cavity, and finally passes out through the osculum.

c) The Skeleton.

* Boil a fragment of *Sycon* in an aqueous solution of KOH, which dissolves the cells but not the spicules. Wash with water, pipette some of the spicules on to a slide and examine.

Note the **monoaxonic** and **triradiate spicules**.

— التجويف نظير المعدى ، وهو كبير ، وينبطن بخلايا قرصية عادية ، لا خلايا مطوقة .

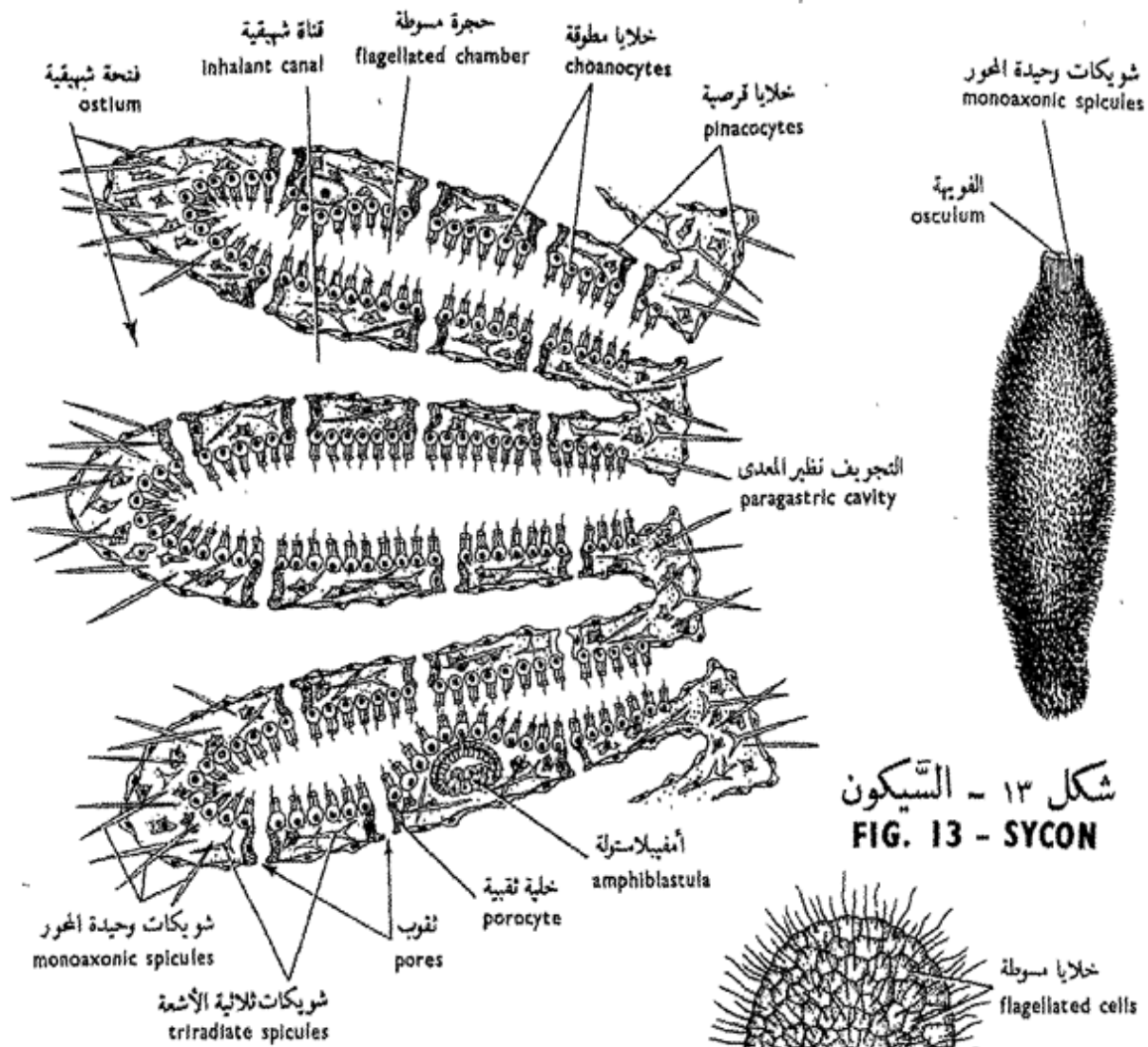
— جدار الجسم ، وله أساساً نفس التركيب الذى رأيتَه فى «الليوكوسولينيا» غير أنه ينطوى بنظام شعاعى مكوناً حجرات مسطرة تشبه قمع الحياطة (دستبان) مبطنه بخلايا مطوقة وتفتح فى التجويف نظير المعدى ، وجدرانها الداخلىة مثقبة بثقوب عديدة داخل الخلايا (الخلايا الثقبية) . وتمتد قنوات شهيقية ، مبطنه بخلايا قرصية بين تلك الحجرات وتفتح على السطح الخارجى بفتحات شهيقية دقيقة .

ويدخل الماء ، فى العينات الحية ، من هذه الفتحات إلى القنوات الشهيقية ويجرى عن طريق الثقوب إلى الحجرات المسطرة ، ثم يتركها إلى التجويف نظير المعدى ، ثم يخرج فى النهاية عن طريق الفوية .

حـ — الهيكل .

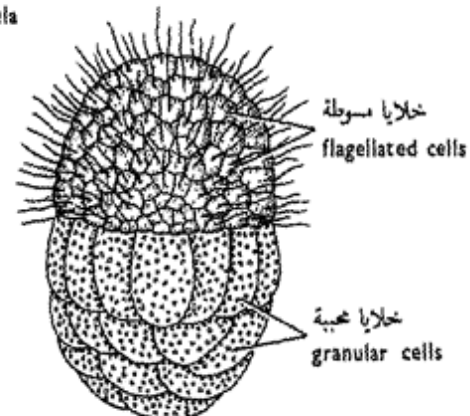
* اغل فتية من «السيكون» فى محلول مائى من البوتاسا الكاوية ، لتذيب الخلايا دون الشويكات . اغسل بالماء ثم ارفع بالماصة بعض الشويكات وضعها على شريحة زجاجية وافحصها .

تبين الشويكات وحيدة المحور والشويكات ثلاثية الأشعة .

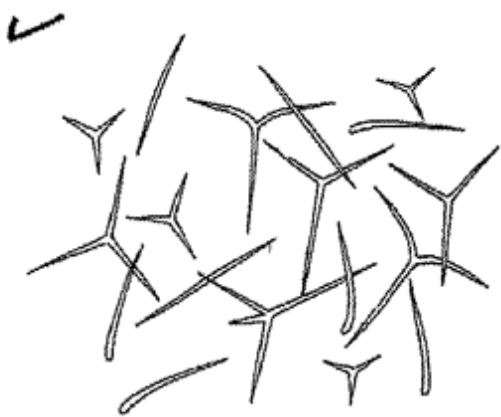


شكل ١٣ - السيكون
FIG. 13 - SYCON

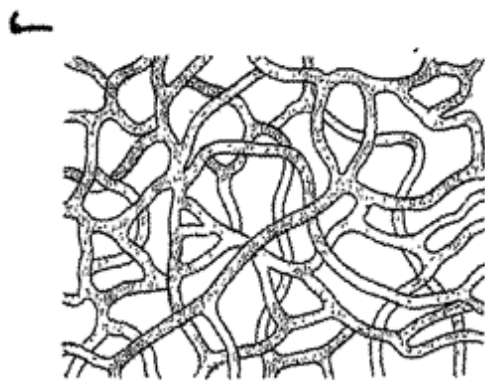
جزء من قطاع عرضي من السيكون
Part of T.S. of Sycon



يرقانة السيكون (الأمفيلاستولة)
Amphiblastula of Sycon



شوكات جيرية من السيكون
Calcareous spicules from Sycon



الألياف الإسفنجية من إسفنج الحمام
Spongin fibres from bath sponge

شكل ١٤ - بعض طرز هياكل الإسفنج
FIG. 14 - SOME TYPES OF SPONGE SKELETON

— Make labelled drawings of *Sycon* as a whole, a T.S. or L.S. and the spicules.

e) **The Amphiblastula Larva.**

Besides reproducing asexually by budding, sponges also reproduce sexually by the formation of germ cells. These are developed from the amoebocytes. Fertilization is followed by cleavage, then a peculiar larva is formed the amphiblastula larva. This is oval in shape, with one half covered by small **flagellated cells**, and the other half by larger **granular cells**. After swimming freely for some time, the amphiblastula settles down to develop into the sedentary motionless adult sponge.

— Examine an amphiblastula larva and make a drawing.

C - THE LEUCON TYPE

The Bath Sponge

Euspongia

The bath sponge, like the vast majority of sponges, belongs to the leucon or the most complex type of sponges in which there is a further increase in the folding of the body wall that results in the formation

... ارسم أشكالاً « للسيكون » كاملاً و ا. ق. ع . أو ق . ط . وللشويكات ثم بين الأجزاء على الرسم .

د - يرقانة الأمفيلاستولة .

تكاثر الإسفنجيات ، بالإضافة إلى الطريقة اللاجنسية بالتبرعم ، تكاثرًا جنسيًا عن طريق تكوين الخلايا الجرثومية ، التي تتكون من الخلايا الأميبيية . ويتبع التفليج الإخصاب ثم تتكون يرقانة غريبة هي يرقانة الأمفيلاستولة . وهي بيضية الشكل ، نصفها مغطى بخلايا مسوطة صغيرة ونصفها الآخر بخلايا محبة كبيرة . وبعد أن تسبح اليرقانة حرة بعض الوقت تستقر الأمفيلاستولة لتكون الإسفنج البالغ الساكن عديم الحركة . . . افحص يرقانة الأمفيلاستولة وارسم شكلًا .

ح - الطراز الليوكوني

إسفنج الحمام

اليوسبونجيا

ينتمي إسفنج الحمام ، مثل الأغلبية الساحقة من الإسفنجيات ، إلى الطراز الليوكوني ، وهو أعقد طرز الإسفنج بنياناً ، حيث يزيد فيه انطواء جدار الجسم فينجم عن ذلك تكوين جهاز

of a very complex system of canals, the evagination of the choanocyte layer into innumerable small rounded chambers, and the great obstruction of the paragastric cavity. The numerous minute ostia scattered on the surface lead into extensive **subdermal cavities** and **branching inhalant canals** which open into spherical **flagellated chambers**. Larger **exhalant canals** lead out from the flagellated chamber and collect to form a somewhat branched and comparatively small **paragastric cavity**, that opens to the surface by several **oscula**.

Different species of *Euspongia* live on rocky sea bottoms fixed to the substratum by a secretion of **spongin**, a horny substance of which the skeleton is formed.

Examine a dried specimen of *Euspongia* and note its shape (roughly spherical, encrusting or cup-shaped according to species). The skeleton is composed of a complex network of **spongin fibres**. There are some large openings on the surface, the **oscula**. The

مركب جداً من القنوات ، وكذلك حيث يزيد نمو الخلايا المطوقة فتكون حجرات مدورة صغيرة لا عد لها ، ومن ثم ينسد التجويف نظير المعدى انسداداً كبيراً . وتؤدي الفتحات الشهيقية الدقيقة العديدة المنتشرة على السطح إلى تجاويف تحت الجلد وقنوات شهيقية متفرعة تفتح في حجرات مسوطة كروية . وتؤدي من هذه الحجرات قنوات زفيرية أكبر تتجمع لتكون تجويفاً نظير معدى صغيراً نسبياً ومتفرعاً يفتح على السطح بعدة فويحات

وتعيش عدة أنواع من « اليوسبونجيا » على قيعان البحار الصخرية حيث تثبت على المرتكز بإفراز من الإسفنجين وهو مادة قرنية يتكون الهيكل منها .

افحص عينة مجففة من « اليوسبونجيا » وتبين شكلها (كروية تقريباً ، أو مفلطحة أو فنجانية على حسب النوع) وأن الهيكل يتركب من شبكة معقدة من الألياف الإسفنجينية ، وأنه يوجد على السطح بعض الفتحات الكبيرة هي

other smaller openings are the **ostia**.

— *Make a drawing.*

* Dehydrate a small fragment of the dried sponge with alcohol, clear in xylol and mount in balsam.

Note the horny spongin fibres which form a network.

— *Draw.*

— Compare the structure of the three principal types of sponge you know.

— “The Porifera are purely aquatic; they cannot live on land”. Explain this statement.

الفويحات ، وفتحات أصغر هي الفتحات الشبيهة .

. . . . ارسم شكلاً .

* انزع الماء بالكحول من فتية من إسفنج مجفف ثم روقها في الزيلول وركبها في البلسم .

تبين الألياف الإسفنجية القرنية ، على شكل شبكة .

. . . . ارسم .

— وازن بين بنيان كل من الثلاثة الطرز الرئيسية للإسفنج التي تعرفها .

— « المساميات مائية بحت ،

فهى لا تستطيع أن تعيش على البر . »

اشرح هذه العبارة .

Subkingdom
METAZOA

Phylum
COELENTERATA

عويلم البعديات

شعبة الجوفمعويات

This phylum and all the following phyla belong to the subkingdom Metazoa. The Coelenterata show a distinct advance in structure over the Perifera. Their cells are much more specialized, with a higher coordination than in sponges, maintained by a simple unpolarised nervous system in the form of a network. Similar cells, therefore, work together to perform a common function, thus beginning to form "tissues". In other words, the Coelenterata have reached the "tissue" grade of organization.

They are **radially symmetrical** animals, mostly marine, solitary or colonial and sedentary or free-swimming. They are also **diploblastic**, that is, their body is built up of two cellular layers only, an outer **ecto-**

تنتمي هذه الشعبة وجميع الشعب التالية إلى عويلم البعديات . ويظهر في الجوفمعويات تقدم في البنيان على المساميات ، فخلاياها أكثر تخصصاً من خلايا الإسفنج ، كما أن بينها تناسقاً أعلى يتم عن طريق جهاز عصبي غير مستقطب على هيئة شبكة ، وعلى هذا تعمل الخلايا المتشابهة معاً لتؤدي وظيفة مشتركة ، ومن ثم تبدأ في تكوين « أنسجة » . وبمعنى آخر وصلت الجوفمعويات إلى مرتبة تكوين « الأنسجة » في العضى .

وهي حيوانات شعاعية التماثل ، معظمها بحرى ، منفردة أو تعيش في مستعمرات ، ساكنة أو تسبح حرة . وهي ثنائية الطبقات ، أى أن الجسم فيها يتركب من طبقتين خلويتين فقط ،

derm and an inner **endo-derm**, enclosing in between a structureless **mesogloea** formed of a jelly-like structure, which in some of the higher forms is traversed by migrating cells or crossed by nerve cell processes. There is a single cavity to the body, the **enteron** (coelenteron) or **gastrovascular cavity**, with one opening to the exterior, the **mouth**, which at the same time acts as an anus. They possess peculiar elaborate defensive structures, the **nematocysts**, which may be also used in numbing the prey. Polymorphism, alternation of generations and skeleton formation are common phenomena in this phylum.

The phylum is divided into 3 classes: the **Hydrozoa** including freshwater polyps, small jellyfishes and hydroids; the **Scyphozoa** (**Scyphomedusae**) comprising large jellyfishes, and the **Actinozoa** (**Anthozoa**) including the flower-like sea anemones and most of the stony reef-building corals.

The **Ctenophora**, which include the comb-jellies and the like, were once included as coelenterates, but have been recently ranked as a phylum.

إكتودرم إلى الخارج وإنودودرم إلى الداخل ، تحصران بينهما هلاماً متوسطاً عديم التركيب يتكون من بنيان كالجيلاتين ، وتمرفيه في بعض الأشكال العليا خلايا مهاجرة أو تقطعه زوائد الخلايا العصبية . ويوجد تجويف واحد للجسم هو جوف المعى أو الجوف المعدي الوعائى ، يتصل بالخارج عن طريق فتحة واحدة هي الفم ، الذى يعمل في نفس الوقت عمل الاست . ولهذا الحيوانات تراكيب دفاعية متقنة غريبة هي الأكياس الحيطية ، التى قد تستعمل في تخدير الفريسة أيضاً . ومن الظواهر الشائعة في هذه الشعبة تعدد الأشكال وتعاقب الأجيال وتكوين هيكل .

وتصنف الشعبة إلى ثلاث طوائف : الحيوانات الهدرية وتشمل بوليبيات المياه العذبة وقناديل البحر الصغيرة وشبيهة الهدر ؛ والفنجانيات (الميذوزيات الفنجانية) وتشمل قناديل البحر الكبيرة ؛ ثم الشعاعيات وتشمل شقيق النعمان وأشبهاه البحرية التى تشبه الزهور ، كما تشمل أيضاً معظم المراجين الحجرية التى تبنى الشعاب المرجانية .

وكانت المشطيات تضم في وقت ما إلى الجوفعويات ، وهى التى تشمل على الأمشاط الجيلاتينية وأشكالها ، غير أنها رتبت حديثاً في شعبة مستقلة .

A - Class HYDROZOA

The **Hydrozoa** comprise solitary or colonial forms, some of the latter are reef-building corals. They often show an alternation of asexual hydroid and sexual medusoid generations, although either generation may be reduced or eliminated.

1. *Hydra*

This genus belongs to the **order Hydrida**, and is peculiar in being a common inhabitant of fresh water, particularly in ponds and slow streams from which it is procured for laboratory studies. The medusoid stage is absent, while the hydroid stage is solitary and sedentary, although capable of detaching itself from the substratum to change place.

Hydra is about 4-10 mm in length, and feeds on small crustaceans such as *Daphnia* and *Cyclops*, and some other small animals. Three species are common: *H. fusca*, *H. vulgaris* and *H. viridis*. **Symbiotic Zoochlorellae** live in the endodermal cells of the last species giving the animal its green colouration.

١ - طائفة الهيدريات الهيدرية

تشتمل الحيوانات الهيدرية على أشكال منفردة أو تعيش في مستعمرات وبعض الأنواع من الأخيرة يبنى شعاباً مرجانية . وكثيراً ما تبين تعاقب جيل لا جنسى شبيه بالهدر وجيل جنسى شبيه بالميدوزة ، وإن كان أى من الجيلين قد يصغر جداً أو يغيب أحياناً .

١ - الهيدرا

ينتمي هذا الجنس إلى رتبة الهيدريات ، ويشذ في كون أنه يقطن بالماء العذب وبخاصة في السبرك والغدران البطيئة والتي يجمع منها للدراسات العملية ، والطور الشبيه بالميدوزة غائب ، بينما الطور شبيه الهدر وحيد وساكن، وإن كانت له المقدرة على فك نفسه من المرتكز ليبدل مكانه .

وطول « الهيدرا » نحو ٤-١٠ مم ، وتغذى بالقشريات الصغيرة مثل « الدافنيا » و« السيكلوبس » والحيوانات الصغيرة الأخرى . وثلاثة من أنواعها شائعة : « ه. فسكا » و« ه. فلجارس » و« ه. فريديس » . وتعيش خضيرات حيوانية تكافلية في الخلايا الإندودرمية للنوع الأخير وتكسبه لونه الأخضر .

a) External Features.

Examine a living *Hydra* with a hand-lens and note :

— **Body form**, cylindrical with a crown of **tentacles** (6-8 in number) on the free end; the other end, at which the body is narrowed, terminates in the **foot** or **basal disc**. This secretes sticky mucus for adhesion to the substratum.

— The **oral cone** or **hypostome**, around which the tentacles are arranged. The **mouth** lies in the middle of this cone.

* Disturb the animal gently and note its rapid contraction resulting in the shortening of the body. Compare the length of the tentacles to that of the body.

Examine a whole mount of *Hydra** under the microscope and note, besides above features :

— The **enteron** or **gastrovascular cavity** is the only cavity to the body.

* This can be prepared in the following way. Put *Hydra* in a watch glass with a drop of water, leave it to expand, then slant the watch glass, and quickly add a drop of hot Bouin. This kills and fixes the animal which can then be stained, dehydrated and mounted.

١ — الصفات الخارجية .

افحص « هيدرا » حية ب عدسة يدوية وتبين :

— شكل الجسم ، وهو أسطوانى له تاج من اللوامس (٦-٨ فى العدد) فوق طرفه الحر ، أما طرفه الآخر ، الذى يضيق الجسم عنده ، فينتهى فى القدم أو القرص القاعدى . ويفرز هذا مخاطاً لاصقاً للاتصاق بالمرتكز .

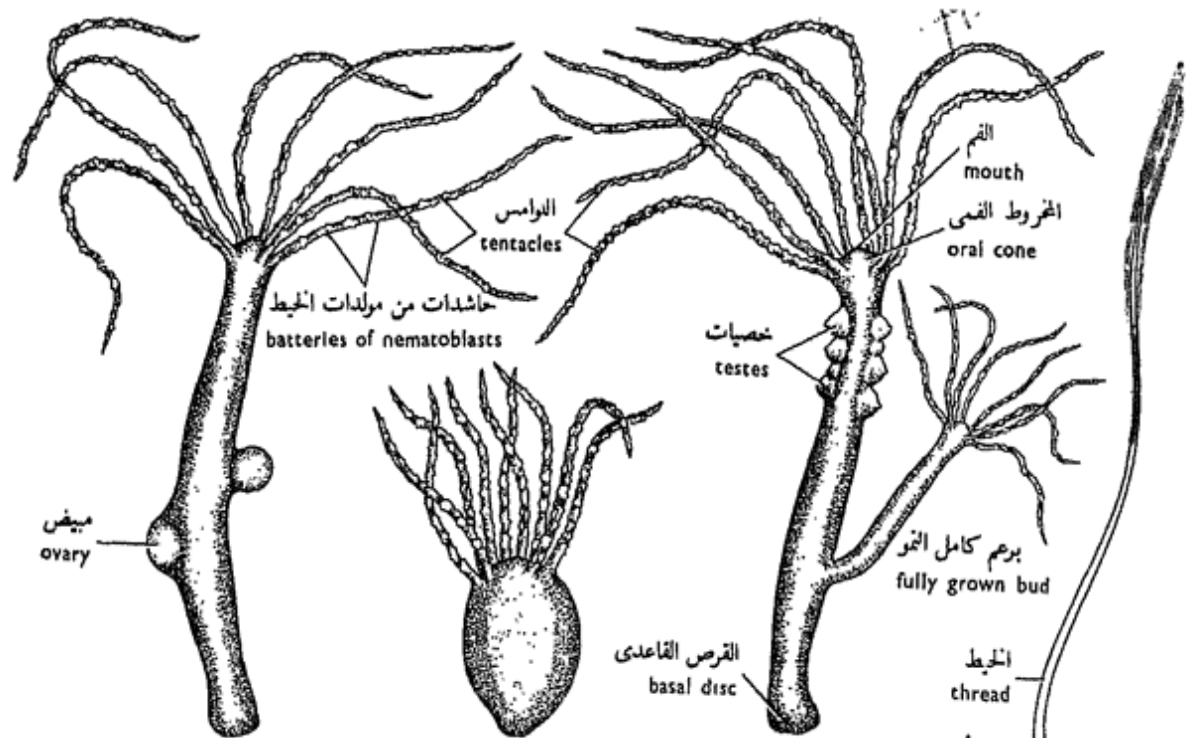
— الخروط الفمى ، أو تحت الفم ، الذى تنتظم حوله اللوامس . ويقع الفم فى وسط هذا الخروط .

* أقلق الحيوان برفق وتبين انقباضه السريع الذى ينجم عنه قصر الجسم . وازن طول اللوامس بطول الجسم .

افحص تركيباً كاملاً « للهيدرا »* تحت المجهر وتبين ما يلى ، بالإضافة إلى الصفات السابقة :

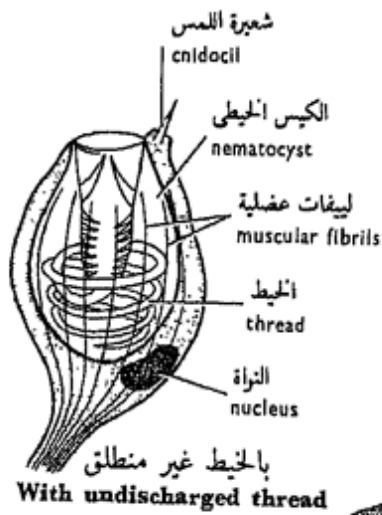
— جوف المعى أو الجوف المعدى الوعائى ، وهو الجوف الوحيد فى

* يمكن تحضير هذا بالطريقة الآتية : ضع « الهيدرا » فى زجاجة ساعة مع قطرة من الماء واتركها حتى تنبسط ، ثم أمل زجاجة الساعة وأضف بسرعة قطرة من محلول بوان ساخن فهذا يقتل الحيوان ويثبته ، وبعدئذ يمكن صبغه ونزع الماء منه وتركيبه فوق شريحة زجاجية .



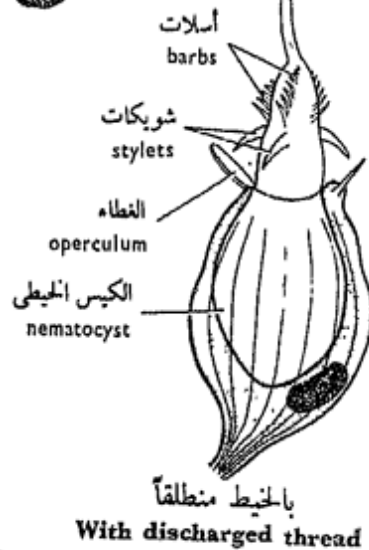
الحيوان في حالة انكماش
Contracted animal

شكل ١٥ - الهيدرا
FIG. 15 - HYDRA



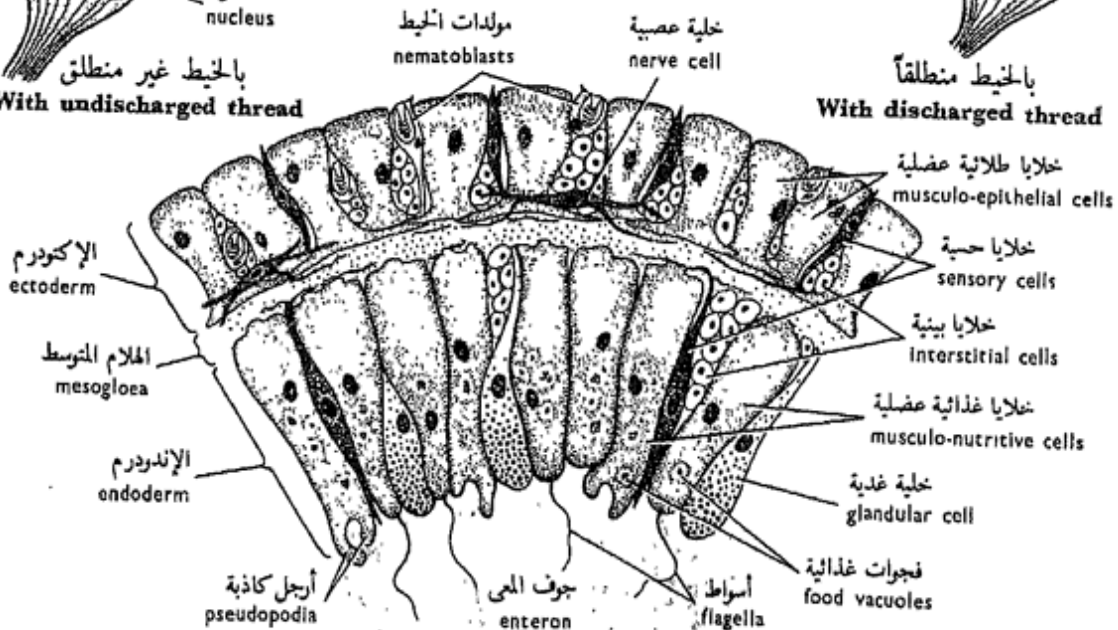
مولدة الخيط
Nematoblast

(إحدى الثاقبات الناقبات)



بالخيط غير منطلق
With undischarged thread

بالخيط منطلقاً
With discharged thread



جزء من قطاع عرضي من الهيدرا
Part of T.S. of Hydra

It extends into the tentacles and has one inlet, the mouth, which at the same time acts as an exit.

— The **body wall** is formed of an outer **ectoderm** and an inner **endoderm**, each of them being one cell in thickness, and in between them there is a structureless lamella, the **mesogloea**. This construction continues into the tentacles.

— The **tentacles**, are covered by protuberances, each carrying a **battery of nematoblasts**.

— The **buds**, not always present, are of different sizes; they are usually connected to the body of the parent at the connection of its two lower thirds. At first small, a bud then grows in size with an extension of the enteron, develops an oral cone and tentacles, and finally separates from the parent to lead an independent life (**asexual reproduction**).

— The **gonads**, or organs of sexual reproduction, are merely accumulations of cells arising in definite sites on the body. *Hydra* is either **hermaphrodite (monoecious)** deve-

الجسم ، وهو يمتد في اللوامس ، وله مدخل واحد ، هو الفم ، الذي يعمل في نفس الوقت مخرجاً .

— جدار الجسم ، وهو يتكون من إكتودرم خارجي وإندودرم داخلي ، ويتركب كل منهما من طبقة سمكها خلية واحدة ، وتوجد بينهما صفيحة لاخلوية أو هلام متوسط ، ويمتد هذا البنيان في اللوامس .

— اللوامس ، وتغطيها بروزات بغزارة ، يحمل كل منهما حاشدة (بطارية) من مولدات الخيط .

— البراعم ، وهي ليست موجودة دائماً ، ومن أحجام مختلفة ، وهي غالباً ما تتصل بجسم الأم عند اتصال ثلثي الجسم السفليين . والبرعم يكون في البداية صغيراً ، ثم ينمو بعدئذ ويكبر في الحجم مع استطالة من جوف المعى ، ويتكون له مخروط في اللوامس وينفصل في النهاية عن الأم ليعيش مستقلاً (تكاثر لاجنسي) .

— المناسل ، وهي أعضاء التكاثر الجنسي ، وكل منها عبارة عن مجرد تراكم من الخلايا تنشأ في مواقع محددة من الجسم . و«الهيدرا» إما أن تكون خنثى (وحيدة المسكن) حيث

loping both types of gonad in the same individual (but testes develop first and then shed, ovaries developing afterwards — **protandrous hermaphrodite**), or **unisexual (dioecious)**, that is, the sexes are separate. The **testes** appear as conical swellings near the oral cone, while the **ovaries** are formed about the middle of the body, and their size depends on their maturity.

— *Make drawings of Hydra to show its external features.*

b) Structure of Body Layers (Histology).

Examine a T.S. and an L.S. of *Hydra* and note :

i. In the ectoderm :

— The **myo- or musculo-epithelial cells** have broad outer ends which meet and form the surface of the body (hence epithelial). They rest by their narrower inner ends on the mesogloea, where they give off processes or fibrils which run at right angles to the cells and parallel to the long axis of the body. These processes are contractile (hence muscular) and when they contract equally on all sides the body is shortened.

يتكون فيها كلا الطرازين من المناسل في نفس الفرد الواحد (غير أن الخصيات تتكون أولاً وعندما تتساقط، تتكون المبايض فيما بعد — خنثى مبكرة الذكورة)، أو وحيدة الجنس (ثنائية المسكن) أي أن الجنسين منفصلان. وتظهر الخصيات كانتفاخات مخروطية بالقرب من المخروط القمي، بينما تتكون المبايض بالقرب من وسط الجسم ويعتمد حجمها على مدى نضجها.

. . . . ارسم أشكالاً «للهدرا» مبيناً عليها صفاتها الخارجية.

ب - بنیان طبقات الجسم (دراسة الأنسجة).

افحص ق. ع. ، ق. ط. من «الهدرا» وتبين :

١. في الإكتودرم :

. — الخلايا الطلائية العضلية، ولها أطراف خارجية عريضة تتقابل وتكون سطح الجسم (ومن ثم هي طلائية). وهي تتركز بأطرافها الضيقة على الهلام المتوسط حيث تصدر زوائد أوليفات تمتد عمودية على الخلايا وموازية للمحور الطولي للجسم، وهذه الزوائد متقبضة (ومن ثم هي عضلية) وعندما تنقبض بالتساوي في جميع جوانب الجسم فإن الجسم يقصر.

— The **interstitial cells** are small, rounded and lie in the interstices between the musculoepithelial cells. They are not differentiated cells and seem to retain the properties of embryonic cells as they may give rise to any of the other kinds of cells, especially the nematoblasts and germ cells.

— The **nematoblasts** (or cnidoblasts), peculiar to the coelenterates, are extremely specialized cells for defence and offense. They appear in groups or **batteries**, particularly numerous on the tentacles. Each has an ovoid body and a basal nucleus. Its distal end is exposed to the surface and from it projects a short sensory bristle, the **cnidocil** or trigger. Inside the cell, there is a peculiar stinging structure called the **nematocyst**. Different types of nematocysts are known in *Hydra*, the largest and most important are the **penetrants**. Each is a pear-shaped capsule with a lid or **operculum** on top. It is filled with a fluid and its outer part is tucked in and produced into a long, hollow, capillary **thread**, which lies coiled up in the capsule. The thread is thickened at its base, where

— الخلايا البينية ، وهي خلايا صغيرة مدورة وتقع في الفجوات الكائنة بين الخلايا الطلائية العضلية ، وهي ليست خلايا متميزة ، ويبدو أنها تحتفظ بخواص الخلايا الجنينية حيث أنه يمكن أن ينشأ منها أى نوع من الخلايا الأخر وبخاصة مولدات الخيط والخللايا الجرثومية (المنبئة) .

— مولدات الخيط ، وهي خلايا خاصة بالحوافعيويات ، كما أنها خلايا متخصصة للغاية من أجل الدفاع والهجوم . وهي تظهر في مجموعات أو حاشدات (بطاريات) تكثر بوجه خاص على اللوامس . ولكل مولدة خيط جسم بيضى الشكل وبها نواة قاعدية ، وتظهر النهاية البعيدة للخلية على السطح حيث تبرز منها شعيرة حسية صغيرة هي شعيرة اللمس أو الزناد . ويوجد بداخل الخلية بنيان لاسع غريب يسمى الكيس الخيطى . وتعرف طرز مختلفة من الأكياس الخيطية في «الهيدرا» أكبرها وأهمها هي الثاقبات ، وكل منها عبارة عن محفظة كثرية الشكل لها غطاء فوق القمة . ويمتلئ الكيس الخيطى بسائل ، وطرفه الخارجى منغمد إلى الداخل ليكون خيطاً طويلاً شعرياً أجوف يبيت ملتقاً في داخل المحفظة .

it carries a number of **stylets** and numerous small **barbs**. When discharged by chemical and tactile stimuli, the thread is shot out turning inside out, penetrates into the tissues of the prey or enemy, and injects a fluid in it that has a paralyzing effect. Other types of nematocysts differ from the penetrants in the length of the thread, the number of the stylets and barbs, and in the particular role that each plays in capturing the prey, either by penetrating its tissues, adhering to it, or coiling around its parts thus grappling it.

— The **nerve cells** are bipolar and multipolar cells which lie at the base of the ectoderm next to the mesogloea. Each gives off a number of branched processes (nerve fibres) which connect with other processes of adjacent cells forming a **nerve-net**.

— The **sensory cells** are narrow columnar cells. Each has a small projection exposed to the surface and is connected at its base with the nerve-net.

— The **reproductive cells** are found in mature

ويغلف الخيط عند القاعدة حيث يحمل عدداً من الشويكات وكثيراً من الأسلات الصغيرة . وعند ما يطلق الكيس نتيجة منبهات كيميائية ولسية ينطلق الخيط منقلباً على نفسه إلى الخارج ، فيخترق أنسجة الفريسة أو العدو ، حيث يحقن فيها سائل يتسبب في إحداث شلل له . وتختلف الأنواع الأخرى من الأكياس الخيطية عن الثاقبات في طول الخيط وعدد الشويكات والأسلات ، وكذلك في الدور الخاص الذي تلعبه في الإمساك بالفريسة ، وذلك إما باختراق أنسجتها ، أو الالتصاق بها ، أو الالتفاف حول أجزاء منها فتتشبث «الهيدرا» بها .

— الخلايا العصبية ، وهي خلايا ذات قطبين أو عديدة الأقطاب ، وتقع عند قاعدة طبقة الإكتوردوم قريباً جداً من الهلام المتوسط . ويصدر من كل منها عدد من الزوائد المتفرعة (ألياف عصبية) تتصل بزوائد الخلايا المجاورة مكونة بذلك شبكة عصبية .

— الخلايا الحسية ، وهي خلايا عمودية ضيقة تحمل كل منها تنوعاً بارزاً على السطح ، وتتصل عند القاعدة بالشبكة العصبية .
— الخلايا التناسلية ، وتوجد في

individuals only. They arise from the interstitial cells by cell proliferation and form the gonads, either **testes** or **ovaries**.

— The **mucous cells** are particularly abundant in the basal disc.

ii. In the endoderm :

— The **nutritive cells** or **musculo-nutritive cells** are tall columnar cells drawn out at their bases, i.e. towards the mesogloea, into **contractile processes** which run parallel to the circumference of the body. Their contraction causes a lengthening of the animal. Some of these cells carry **flagella** (producing a water current) while others thrust out **pseudopodia**, and both contain **food vacuoles** in which some food particles are digested (**intracellular digestion**).

— The **glandular cells** are wedged in between the musculo-nutritive cells and have no contractile processes. They are heavily granular and pour their enzymatic secretion into the enteron (for **extracellular digestion**).

— Among the endodermal cells there are also sparse interstitial cells which

الأفراد الناضجة فقط . وهي تنشأ من الخلايا البينية بعملية تكاثر خلوي مكونة المناسل ، التي إما أن تكون خصيات أو مبايض .

— الخلايا المخاطية ، وتكثر بنوع خاص في القرص القاعدي .

٢. في الإندودرم :

— الخلايا الغذائية أو الغذائية

العضلية ، وهي خلايا عمودية طويلة ،

تمتد عند قواعدها ، أى تجاه الهلام

المتوسط ، على هيئة زوائد متقبضة

تمتد موازية لمحيط الجسم ، ويسبب

انقباضها استطالة الحيوان . ويحمل

بعض هذه الخلايا أسواطاً تحدث

تياراً من الماء ، بينما يكون بعض آخر

منها أرجلاً كاذبة ، ويحتوى كلا

التوعين على فجوات غذائية يهضم فيها

بعض دقائق الغذاء (هضم داخل الخلايا)

— الخلايا الغدية ، وتوجد محشورة

بين الخلايا الغذائية العضلية ، وليس

لها زوائد متقبضة . وهي خلايا محبة

بغزارة وتنصب إفرازها من الإنزيمات

الهاضمة في جوف المعى (حيث تم

عملية هضم خارج الخلايا) .

— وتوجد بين خلايا الإندودرم

أيضاً خلايا بينية شحيحة مهاجر من

الإكتودرم كلما دعت إليها الحاجة ،

migrate from the ectoderm as needed, nerve cells which form another nerve-net on the inner surface of the mesogloea, few sensory cells, and some mucous cells around the mouth, but no nematoblasts.

— Make labelled drawings of a T.S. and an L.S. of *Hydra* as seen under both powers of the microscope.

2. *Obelia*

This is a common and cosmopolitan marine coelenterate of the **order Calyptoblastea**. It is dimorphic, exhibiting two different forms in the life-cycle, a hydroid and a medusoid. The hydroid form is colonial, sedentary and lives attached to weeds and rocks between tide-marks. It reproduces asexually giving the medusoid form. This is solitary, free-swimming and reproduces sexually giving rise to the hydroid form again, the two forms or generations alternating regularly with one another in the life-cycle.

a) **The Colony.**

Examine a whole mount or part of a colony of *Obelia* and note :

وخلايا عصبية تكون شبكة عصبية ثانية تنتشر قريباً من السطح الداخلى للهلام المتوسط ، وقليل من الخلايا الحسية ، وبعض الخلايا المخاطية حول فتحة الفم . ولكن لا توجد مولدات خيط .

... ارسم شكلين لـ ق. ع. و ق. ط. من « الهيدرا » كما تراهما بالشيئين الصغرى والكبرى ، ثم فسر الأجزاء بأسمائها .

٢ - الأوبيليا

هذا حيوان جوفعوى بحرى شائع وعالمى من رتبة مغطيات البراعم . وهو ثنائى الشكل ، أى يتخذ صورتين مختلفتين فى دورة الحياة ، صورة شبيهة بالهدر وصورة شبيهة بالميدوزة . والشكل شبيه الهدر يكون مستعمرات وساكن يعيش مثبتاً على الأعشاب البحرية والأصداف والصخور فيما بين حدى المد والجزر (سيف البحر) . وهو يتكاثر لاجنسياً ليكون الشكل شبيه الميدوزة . وهذا يعيش منفرداً ويسبح حراً ويتكاثر جنسياً ليكون الشكل شبيه الهدر . ويتعاقب الشكلان أو الجيلان بانتظام الواحد تلو الآخر فى دورة الحياة .

١ - المستعمرة .

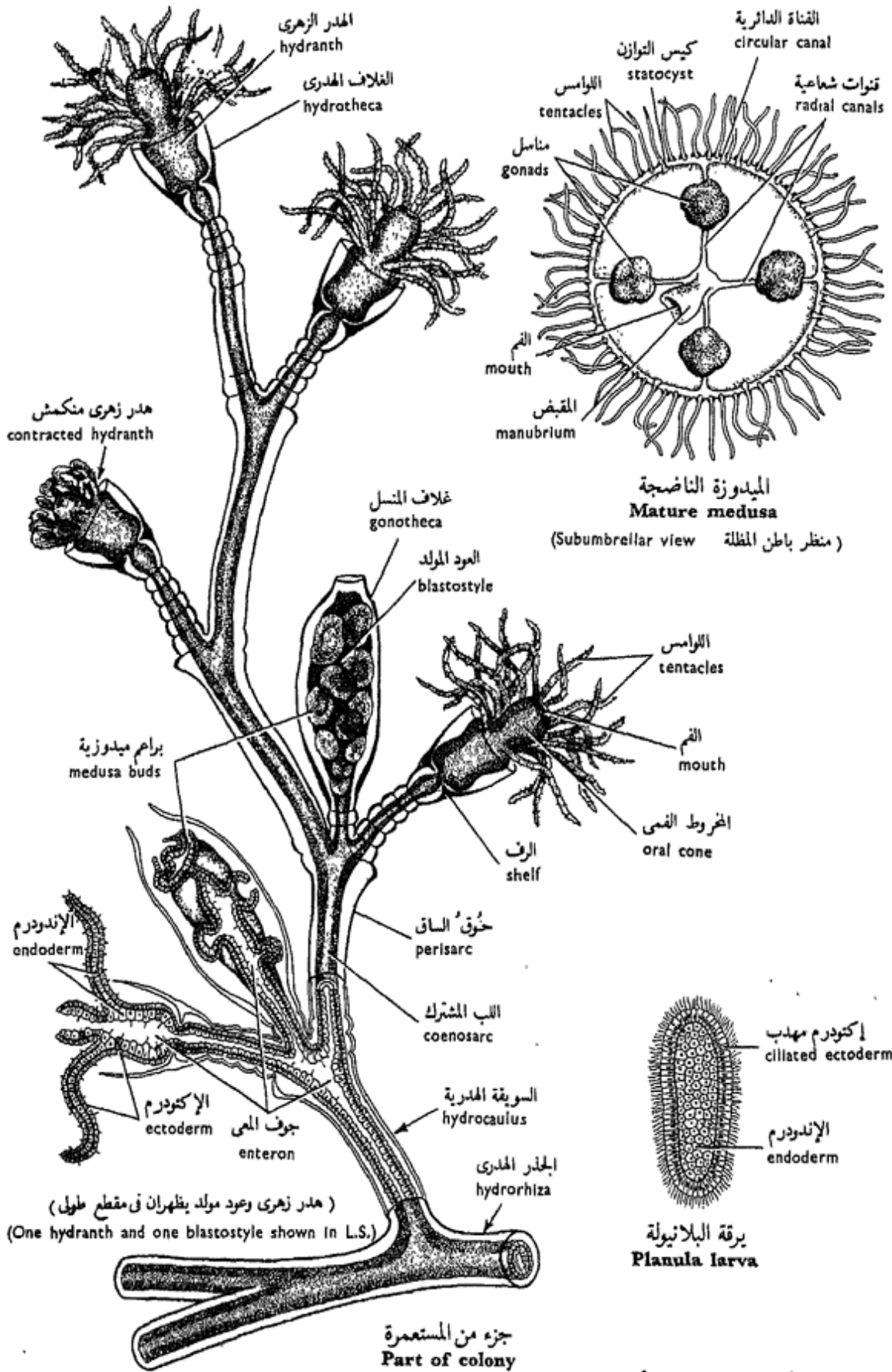
افحص تركيباً كاملاً لجزء من مستعمرة « الأوبيليا » وتبين :

— The **hydrocaulus** or **stem** has stalked **polyps** or **zooids** arising in a cymose fashion on both sides of it. It is fixed to the substratum by a branching root-like portion called the **hydrorhiza**. The stem is in the form of a tube, its cavity being the **enteron** which is continuous with that found in the different zooids and through which the nutritive fluid is distributed. The wall of the tube is built also of the same layers as those of the zooids, namely of an outer **ectoderm**, a thin **mesogloea** and an inner **endoderm**, all forming together the **coenosarc**. The ectoderm secretes a horny flexible outer case (exoskeleton) called the **perisarc** which is continuous over the whole colony. The perisarc is annulated at intervals to allow bending.

— The **hydranth**, is the feeding zooid or polyp and is similar to *Hydra* in many respects. It is protected by a cup-shaped structure, the **hydrotheca**, continuous with the perisarc. The hydranth has a prominent **oral cone** or **hypostome** with a ring of **tentacles** (about 24) in the centre of which the **mouth** opens. The

— السويقة الهدرية أو الساق ، وتنشأ على جانبها بالتبادل بوليبيات أو زوئيدات . وهي تثبت على المركز بجزء متفرع يشبه الجذر ويسمى الجذر الهدري . والساق على شكل أنبوبة ، تجويفها هو جوف المعى ، وهو متصل بالتجاويف الموجودة في الزوئيدات المختلفة ، كما أن عن طريقه يتوزع السائل المغذى . ويتركب جدار الأنبوبة أيضاً من نفس طبقات جدر الزوئيدات ، أى من إكتودرم خارجى وهلام متوسط رقيق وإنودرم داخلى ، وتكون جميعها معاً اللب المشترك . ويفرز الإكتودرم غلافاً خارجياً قرنيًا قابلاً للانثناء (هيكل خارجى) يسمى حوق الساق ، الذى يمتد على المستعمرة كلها . وبحوق الساق حلقات تقع على مسافات ومن ثم يسهل على الساق أن تنثنى .

— الهدر الزهرى ، وهو الزوئيد أو البوليبي المغذى وهو شبيه « بالهدرا » من نواحي كثيرة . ويحميه من الخارج الغلاف الكأسى أو الهدري ، الذى هو على امتداد مع حوق الساق . وللهدر الزهرى مخروط فى أو تحت الفم ، يفتح الفم فى وسطه ، وحلقة من اللوامس (نحو ٢٤) . ويتركب



شكل ١٦ - الأوبيليا
FIG. 16 - OBELIA

body wall is built of the ectoderm, mesogloea and endoderm enclosing the enteron, all continuous with those of the stem. However, *the enteron does not project into the tentacles*, the latter being solid (cp. *Hydra*), with a solid central core of endodermal cells, and carry numerous **nematoblasts** on the surface. A circular **shelf** extends inwards from the hydrotheca at the hydranth base as a diaphragm which narrows the opening into the stalk and prevents the passage of large food particles.

— The **blastostyle** is the reproductive polyp which has lost the tentacles, mouth and capacity to feed, and become specialized for asexual reproduction. Each arises as a hollow extension of the coenosarc enclosed in a vase-shaped extension of the perisarc called the **gonotheca**, with a distal aperture. A blastostyle grows at the base of a branch of the stem carrying a hydranth. Along the sides of the blastostyle **medusae - buds** are formed, which on maturity separate off and leave the gonotheca through its aperture to swim freely away from the colony (thus disseminating the species).

جدار الجسم من الإكتودرم والمهلام المتوسط والإندودرم الذى يحيط بجوف المعى ، وجميعها على امتداد مع طبقات الساق ، غير أن جوف المعى لا يمتد فى اللوامس ، فالأخيرة مصممة (وازن « بالهيدرا ») ، ذلك أن لها حشواً من خلايا إندودرمية ، وتحمل عديداً من مولدات الخيط على السطح . ويمتد رف دائرى إلى الداخل من الغلاف الهدرى ، عند قاعدة الهدر الزهرى ، على هيئة حاجز يضيق الفتحة بين الهدر الزهرى والساق ، ومن ثم يمنع مرور دقائق الغذاء الكبيرة إليها .

— العود المولد ، وهو البوليبي التناسلى الذى فقد اللوامس والقم والقدرة على الاغتذاء ، وأصبح متخصصاً فى التكاثر اللاجنسى ، وينشأ الواحد منه كاستطالة مجوفة من اللب المشترك تغلفه استطالة كأسية الشكل من حوق الساق تسمى غلاف المنسل ، ولهذا الغلاف ثقب عند الطرف الحر البعيد . وينمو العود المولد من قاعدة فرع من الساق يحمل هدراً زهرياً . وتتكون البراعم الميدوزية على جوانب العود المولد ، وهى تنفصل عند نضجها منه وتترك غلاف المنسل عن طريق ثقبه كى تسبح حرة بعيداً عن المستعمرة (وهكذا تعمل على انتشار النوع) .

— Make a labelled drawing of an *Obelia* colony.

b) The Medusa.

Examine a medusa of *Obelia* and note :

— The **general form**, umbrella-like, with the rim fringed with **tentacles** carrying nematoblasts, with a dorsal convex surface, the **exumbrella**, and a ventral concave one, the **sub-umbrella**. The **manubrium** hangs down from the centre of the sub-umbrella and bears the **mouth opening** at its free end. A narrow ridge rich in muscle fibrils, the **velum**, projects inwards around the whole edge of the sub-umbrella.

— The **gastrovascular cavity (enteron)**. The mouth leads through the manubrium into a small **gastric cavity** in the centre of the umbrella from which four **radial canals** branch out and join at their outer ends into a **marginal or circular canal**. All these canals are flagellated and carry the food particles from the manubrium, in which digestion begins. The bases of the tentacles are swollen where digestive juices are also secreted.

... ارسم شكلاً لمستعمرة «الأوبيليا» مبيناً عليه الأجزاء بأسمائها.

ب — الميدوزة .

افحص ميدوزة «الأوبيليا» وتبين :

— الشكل العام ، وهو شبيه بالمظلة ، مهدبة حافتها باللوامس التي تحمل مولدات الخيط ، ولها سطح ظهري محدب هو ظاهر المظلة ، وسطح بطني مقعر هو باطن المظلة ، ومقبض يتدلى من وسط باطن المظلة ، يحمل فتحة الفم على طرفه الحر . ويبرز حيد ضيق غني بالليفات العضلية ، هو السديل ، إلى الداخل حول حافة باطن المظلة كله .

— الجوف المعدى الوعائى (جوف المعى) .

يؤدى الفم عن طريق المقبض إلى تجويف صغير فى وسط المظلة ، ثم يتفرع هذا التجويف مكوناً أربع قنوات شعاعية ، وتلتقى هذه بأطرافها الخارجية فى قناة دائرية أو حافية . وهذه القنوات جميعها مسوطة وتحمل دقيقات الغذاء من المقبض الذى يبدأ الهضم فيه ، وتتنفخ قواعد اللوامس حيث تفرز هنا أيضاً العصارات الهاضمة .

The ectoderm covers the exumbrellar and subumbrellar surfaces, the tentacles and the manubrium. The endoderm lines the system of gastrovascular canals and the manubrium, extends as a compact sheet between the canals, and further as a solid core inside the tentacles. All the space left between these two epithelial layers is filled with thick mesogloea.

— The **statocysts**, 8 in number, two in each inter-radial region, are hollow balance organs attached to the bases of 8 tentacles.

— The **gonads** are 4 in number. The *sexes are separate* but not externally distinguishable. Gonads appear as ectodermal swellings, each hanging below a radial canal, and discharge to the outside.

— *Make a labelled drawing of a medusa.*

— Compare the organization of the medusa with that of (i) the hydranth and (ii) *Hydra*.

ويغطي الإكتودرم سطح ظاهر المظلة وكذلك سطح باطن المظلة واللوامس والمقبض ، بينما يبطن الإندودرم جهاز القنوات المعدية الوعائية والمقبض ، ويمتد بين القنوات كغلالة ماكنة ثم إلى داخل اللوامس حيث يكون لها المصمت . ويمتلئ جميع الحيز بين هاتين الطبقتين الطلائيتين بهلام متوسط غليظ .

— أكياس التوازن ، ٨ في العدد ، والتي منها اثنان في كل منطقة بين شعاعية ، وهي أعضاء خاصة بالتوازن تتصل بقواعد ٨ لوامس .

— المناسل ، ٤ في العدد . والجنسان منفصلان ، غير أنه لا يمكن التمييز بينهما من الخارج ، وتظهر المناسل كانتفاخات إكتودرمية ، ويتدلى كل منها أسفل قناة شعاعية ، ويفرغ محتوياته إلى الخارج .

... ارسم شكلاً للميدوزة وبين أجزاءها على الرسم بأسمائها .

— وازن تعضى الميدوزة ؛ (١) الهدر الزهري ، ثم (٢) « الهيدرا » .

B — Class SCYPHOZOA
(SCYPHOMEDUSAE)

This class includes all the larger jellyfishes which are entirely marine animals in which the medusa is the predominant phase; the hydroid stage being very much reduced and included in the life-history only as a polypoid larva. Gonads are endodermal and discharge into the enteron. The enteron is divided by ridges into four **gastric pouches** and bears some endodermal tentacles (**gastric filaments**). There is an extensive system of **radial canals**.

Aurelia

This is a very common jellyfish of a world-wide distribution and belongs to subclass **Discomedusa**. It is readily recognized by its gelatinous umbrella which is 7-30 cm or more in diameter, and by its 4 pink horse-shoe-shaped gonads which lie near the centre embedded in the jelly.

ب — طائفة الفنجانيات
(الميدوزيات الفنجانية)

تشتمل هذه الطائفة على جميع قناديل البحر الكبيرة وهي جميعاً بحرية ، وتكون فيها الميدوزة الطور البارز ، أما الطور شبيه الهدر فمختزل جداً ، ولا يظهر في تاريخ الحياة إلا على صورة يرقانة بوليبيية . والمناسل إندودرمية وتفرغ محتوياتها في جوف المعى . وجوف المعى نفسه مقسم بواسطة حيود إلى أربعة جيوب معدية ، ويحمل بعض اللوامس الإندودرمية (الحيوط المعدية) . ويوجد جهاز كبير من القنوات الشعاعية .

الأوريليا

«الأوريليا» قنديل بحر شائع جداً عالمي الانتشار ، ينتمي إلى طويئفة الميدوزيات القرصية ، ويسهل التعرف عليه بمظلته الجيلاتينية التي يتراوح قطرها بين 7 - 30 سم أو أكثر ، وبمناسلها الأربعة الوردية الشبيهة بحذوة الحصان في الشكل ، والتي تقع بالقرب من المركز مطمورة في الجيلاتين .

The sexes are separate; fertilization occurs inside the female medusa. A **planula larva** is formed which, after leaving the mother, swims for some time, and then settles down transforming into a polyp known as the **scyphistoma**. This stores food, multiplies asexually and sooner or later it develops a series of horizontal fissions which gradually deepen forming a number of discs, simulating a pile of saucers. The process is known as **strobilization** (or **strobilation**). The discs separate successively giving rise each to an **ephyra**, which is a small larval medusa. This type of life-history is characteristic of the Scyphozoa.

a) **The Medusa.**

Examine the medusa of *Aurelia*, using a hand-lens if necessary, and note:

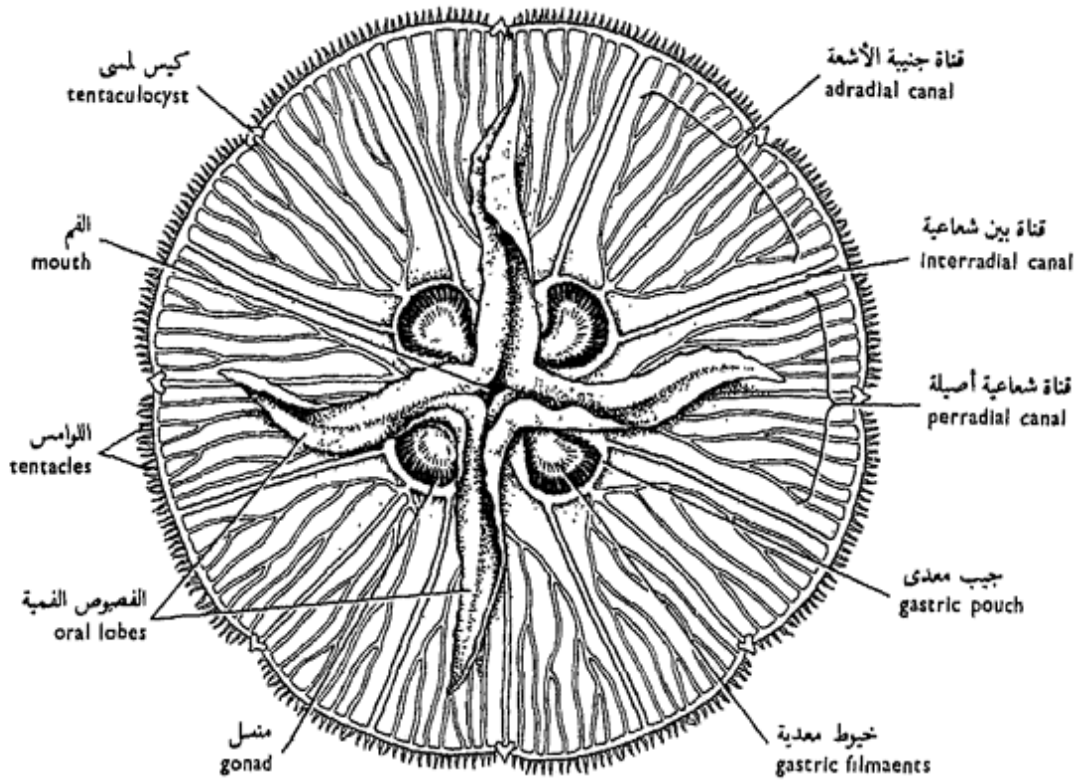
— The **general form**, umbrella-like but less convex than that of *Obelia*. A very short manubrium hangs from the subumbrella with the four-cornered **mouth** in its centre. The lips at the four corners are greatly elongated forming the **oral lobes** or **arms** which are deeply grooved and bear nematoblasts along their edges.

والجنسان منفصلان ، ويتم الإخصاب في داخل جسم الميدوزة الأنثى . وتتكون يرقانة بلانيولة ، تسبح بعد أن تترك الأم بعض الوقت ، ثم تستقر على القاع حيث تتحول إلى المخروطية ، وهذه تخزن الغذاء وتتكاثر تكاثراً لاجنسياً ، إذ سرعان ما تظهر عليها حروز أفقية تتعمق تدريجياً مكونة عدداً من الأقراص ، تشبه كومة من الأطباق المرصوص بعضها فوق بعض وتعرف العملية بالانخراط ، وتفصل الأقراص على التوالي ، حيث يكون كل منها الإيفيرا التي ما هي إلا ميدوزة يرقانية صغيرة . ويميز الفنجانيات هذا الطراز من تاريخ الحياة .

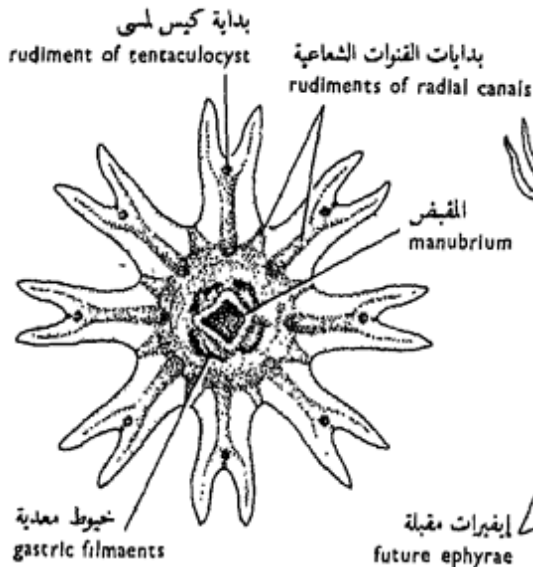
ا - الميدوزة .

افحص ميدوزة « الأوريليا » ، مستخدماً في ذلك عدسة يدوية إن دعت الحاجة ، وتبين :

— الشكل العام ، وهو شبيه بالمظلة وإن كان أقل احديداً مما هي عليه الحال في « الأوبيليا » ، ويتدلى مقبض قصير جداً من باطن المظلة وله في وسطه فم ذو أربعة أركان ، وتستطيل الشفاه الممتدة من أركانه الأربعة استطالة عظيمة مكونة الفصوص الفمية ، بكل منها ميزاب عميق يحمل مولدات الخيط على طول حوافه .

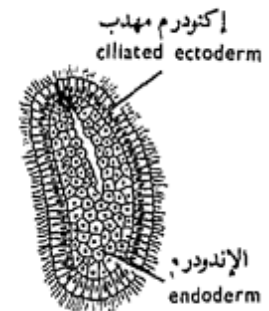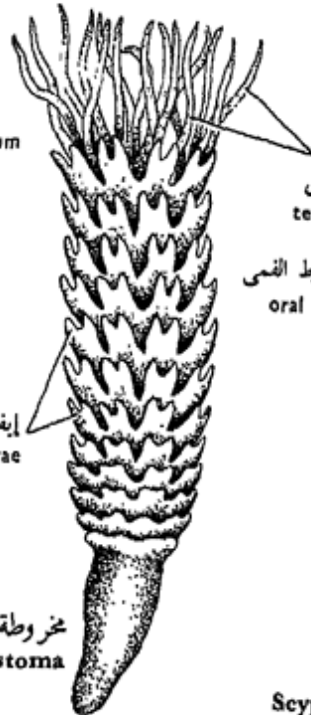


الميدوزة اليافعة
Adult medusa
 (منظر باطن المظلة Subumbrellar view)

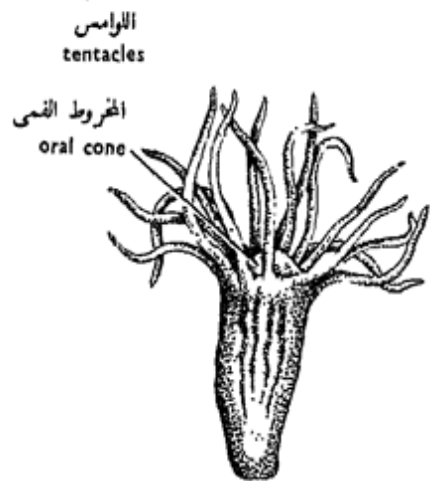


الإيفيرا
Ephyra

مخروطة تامة التكوين
Fully formed scyphistoma



يرقة البلانولية
Planula larva



المخروطة قبيل عملية الانخراط
Scyphistoma before strobilation

شكل ١٧ - الأوريليا
FIG. 17 - AURELIA

— Fringe of numerous short marginal **tentacles** beset with stinging cells (nematoblasts) and set closely together except where they are interrupted by 8 marginal notches, each of which contains a **tentaculocyst** (sensory in function).

— The **gastrovascular system** (**enteron**). The mouth leads into a small central **gastric cavity** which is extended into four **gastric pouches** (inter-radial). These contain the gonads, and close inside each gonad ring is a prominent row of **gastric filaments** which carry nematoblasts and digestive gland cells.

From each gastric pouch two unbranched **adradial canals** (total 8) lead into a marginal **circular canal**, and a continuous current of water passes through them conveying food particles from the gastric pouches. From the circular canal four branched **interradial canals** and four branched **perradial canals** lead inwards towards the gastric cavity and pouches conveying the current of water out.

— The **gonads**, either testes or ovaries, are horse-

— سجافاً من لوامس حافية قصيرة مزودة بخلايا لاسعة (مولدات الخيط) ومزدحمة إلا في بعض المواضع حيث توجد ٨ ثلمات حافية ، تحتوي كل منها على كيس لأمس (وظيفته حسية).

— الجهاز المعدي الوعائي (جوف المعى) . يؤدي الفم إلى جوف معدي مركزي صغير تمتد منه أربعة جيوب معدية (بين شعاعية) ، وتحتوي هذه الجيوب على المناسل ، ويوجد في داخل كل حلقة منسلية صف بارز من الخيوط المعدية تحمل مولدات خيط وخلايا غدوية هضمية.

وتؤدي من كل جيب معدي قناتان جنبيتا الأشعة (٨ في مجموعها ، وهي غير متفرعة) إلى قناة دائرية حافية ، وبذلك يمر تيار دائم من الماء فيها حاملاً معه دقائق الغذاء من الأكياس المعدية . وتمتد من القناة الدائرية أربع قنوات بين شعاعية متفرعة وأربع قنوات شعاعية أصيلة متفرعة تجاه الجوف المعدي والجيوب المعدية يمر منها الماء إلى الخارج .

— المناسل ، وهي إما خصيات أو مبايض ، تشبه حدود الحصان في

shoe-shaped, 4 in number in either case, and lie in the floor of the gastric pouches. In the female, the edges of the oral lobes are convoluted and white spots may be seen lodged in their convolutions. These are the developing **planulae**.

— *Make a labelled drawing of the medusa of Aurelia.*

b) **Developmental stages.**

Examine stages in the development of *Aurelia* :

— The **planula larva** is ovoid, with ciliated outer ectoderm, and inner endoderm.

— The **scyphistoma before strobilation** resembles *Hydra* with a **circle of tentacles** and **mouth**, but with the gastric cavity divided into four **gastric pouches**.

— The **scyphistoma** is trumpet-shaped, with 16 tentacles and **signs of horizontal fissions**.

— The **ephyra** is a small medusa with the umbrella divided into 8 long forked **arms**, a **manubrium** with the mouth in the middle, **gastric cavity**, **gastric filaments**, and 8 prominent **tentaculocysts**.

— *Make drawings.*

— In what respects does *Obelia* differ from *Aurelia* ?

الشكل، عددها ٤ في كلتا الحالتين، وتقع في قيعان الجيوب المعدية. وفي الأنثى تتعرج حواف الفصوص الفمية وتُشاهد عليها بقع بيضاء تبيت بين طياتها. هذه هي يرقات البلانولة في طور تكوينها.

.... ارسم شكلاً لميدوزة «الأوريليا» مبيناً عليها الأجزاء بأسمائها.

ب - أطوار التكوين.

افحص أطوار تكوين «الأوريليا»

— يرقانة البلانولة، وهي بيضية الشكل ولها إكتودرم مهدب من الخارج وإندودرم من الداخل.

— المخروطة قبيل عملية الانخراط، وتشبه «الهيدرا» ولها طوق من اللوامس وفم، غير أن الجوف المعدى مقسم إلى أربعة جيوب معدية.

— المخروطة، وهي تشبه النفير، ولها ١٦ لامسة، وعلامات الانشطار الأفقي بادية الظهور.

— الإيفيرا، وهي ميدوزة صغيرة، لها مظلة مقسمة إلى ٨ أذرع طويلة مشقوقة، ومقبض يقع الفم في وسطه وجوف معدى وخيوط معدية و ٨ أكياس لمسية بارزة.

.... ارسم أشكالاً.

— من أى الوجوه تختلف «الأوبيليا» عن «الأوريليا» ؟

C — Class ACTINOZOA
(ANTHOZOA)

This class comprises the sea anemones and reef-building corals which are entirely marine. They are either solitary or colonial, and *exist only in the hydroid stage, the medusoid one being absent*. The oral end is expanded radially into an oral disc bearing hollow tentacles, the enteron is subdivided by endodermal septa or mesenteries, and the entrance to the enteron is by a stomodaeum. The gonads are endodermal. The Actinozoa are divided into two orders, **Alcyonaria** and **Zoantharia**.

C₁ — Order Alcyonaria
(Octaradiata)

Actinozoa with 8 **pinnate tentacles**, 8 **mesenteries**, **one siphonoglyph** in the stomodaeum, and the muscle bands on the mesenteries face the siphonoglyph. They form spicular skeleton in the mesogloea.

ح - طائفة الشعاعيات
(الأنثوزوا)

تشتمل هذه الطائفة على شقيق النعمان وأشكاله والمرجين البانية للشعاب ، وهي بحرية كلية . وهي إما أن تكون منفردة ، أو تعيش في مستعمرات ، وتظهر في صورة الطور الهدري فقط ، أما الطور الميدوزي فإنه غائب . ويستطيل فيها الطرف الفمى للحيوان شعاعياً مكوناً قرصاً فيماً يحمل لوامس مجوفة ، والحواف المعدي مقسم بحواجز أو مساريقا ، كما أن مدخل المعى عن طريق مدخل فمى ، والمناسل إندودرمية ، وتصنف الشعاعيات إلى رتبتين : الألسيونات والزهريات .

ح₁ - رتبة الألسيونات
(ثمانيات الأشعة)

هذه شعاعيات ذات ٨ لوامس ريشية ، و ٨ مساريقا ، ومجرى مرئى واحد فى المدخل الفمى ، وتواجه الأشرطة العضلية الواقعة على المساريقا المجرى المرئى . وهي تكون هيكلًا مركباً من شويكات فى الهلام المتوسط .

Alcyonium

Alcyonium, the dead men's fingers, is cosmopolitan and lives in colonies growing on rocks and shells; the sexes are separate; the zygote forms a planula larva which settles down and is transformed into a polyp, which by budding gives rise to a colony.

a) The Colony.

Examine a colony of *Alcyonium*, and note :

— The **coenenchyme** is a lobed fleshy mass from which the colony is built; the polyps project on the surface by their oral ends.

— *Draw.*

b) Isolated polyp.

Examine a stained preparation of a whole mount of an isolated polyp and note :

— The **tentacles** are 8 pinnate and arranged in a circle around the **oral disc**; extensions of the enteron pass into them.

— The **mouth** is slit-like in the centre of the oral disc, and leads into the **stomodaeum** which hangs in the enteron.

— The **mesenteries**, 8 in number, extend

الألسيونيوم

« الألسيونيوم » ، أو أصابع الموتى ، عالمي الانتشار ويعيش في مستعمرات تنمو على الصخور والأصداف ؛ والجنسان منفصلان ؛ وتكون اللاقحة يرقانة بلانيولة تستقر على القاع وتتحول إلى بوليب ، وهذا يكون مستعمرة بالتبرعم .

١ - المستعمرة .

افحص مستعمرة من « الألسيونيوم » وتبين :

— السيننشيم أو المادة المشتركة أو السدى ، وهو كتلة لحمية مفصصة تبنى المستعمرة منها ، وحيث تبرز عليها البوليبيات على السطح بأطرافها الحرة .
..... ارسم

ب - بوليب معزول .

افحص تحضيراً مصبوغاً لتركيبة كامل لبوليب معزول وتبين :

— اللوامس ، وهي ٨ ريشية الشكل وتتنظم في دائرة حول القرص الفمي وتمتد فيها استطالات من جوف المعى .

— الفم ، وهو شقي الشكل في وسط القرص الفمي ، ويؤدي إلى المدخل الفمي الذي يتدلى في جوف المعى .

— المساريقا ، ٨ في العدد ،

between the stomodaeum and the body wall thus dividing the enteron into 8 **chambers**. Below the stomodaeal level, the free ends of the mesenteries are thickened into convoluted cords or **gastric filaments**.

c) T.S. of the Polyp Through the Stomodaeal Region.

Examine and note :

— The **body wall** consists of ectoderm, thick mesogloea and endoderm.

— The **stomodaeum**, in the middle, is lined with ectodermal cells and has a prominent ciliated groove on one side (which is commonly described as ventral). This is the **siphonoglyph** or **sulcus** which drives a current of water into the enteron for respiratory purposes.

— The **mesenteries** are 8 longitudinal partitions or septa running radially between the body wall and the stomodaeum. Each as a double layered endodermal sheet, with mesogloea between the two layers, and carries a **band of muscle fibres** on its sulcal side.

— *Make a labelled drawing.*

وتمتد بين المدخل الفمى وجدار الجسم ، وهكذا تقسم جوف المعى إلى ٨ حجرات . وتغلظ الحواف الحرة للمساريقا ، أسفل مستوى المدخل الفمى ، مكونة حبلاً ملفوفة أو خيوطاً مساريقية .

ح - ق . ع . من البوليب فى منطقة المدخل الفمى .

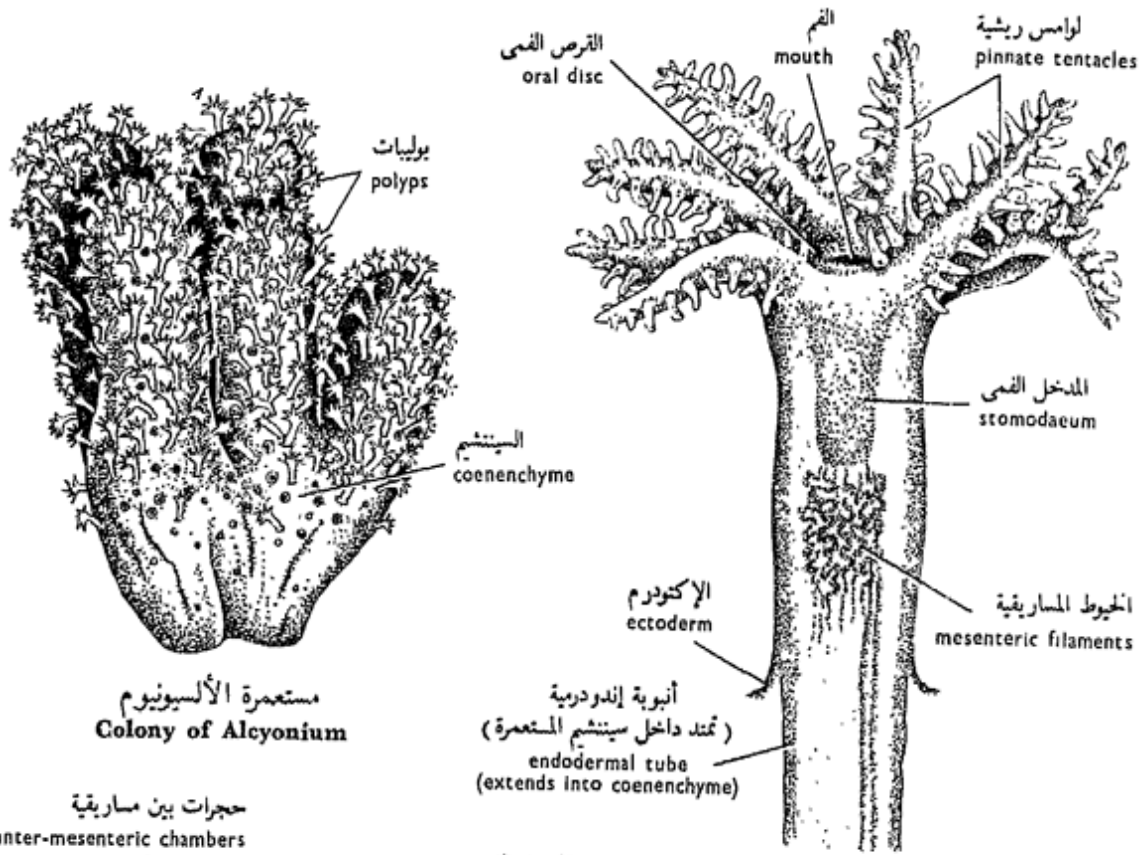
افحص وتبين :

— جدار الجسم ، وهو يتركب من الإكتودرم وهلام متوسط غليظ والإندودرم .

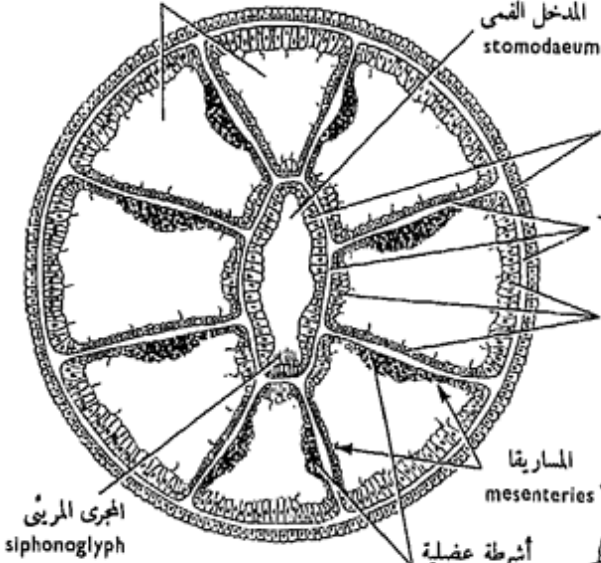
— المدخل الفمى ، ويقع فى الوسط ، وهو مبطن بخلايا إكتودرمية ، وله على أحد جوانبه ، الذى يوصف عادة بالجانب البطنى ، ميزاب مهدب . هذا هو المجرى أو الأخدود المريئى الذى يسحب تياراً من الماء إلى جوف المعى لغرض التنفس .

— المساريقا ، وهى ٨ فواصل أو حواجز طولية تمتد بطريقة شعاعية بين جدار الجسم والمدخل الفمى ، كل منها على هيئة غلالة من طبقتين من الإندودرم ، بينهما هلام متوسط ويحمل شريطاً من الألياف العضلية على جانبه الأخدودى ، أى المواجه للأخدود المريئى .

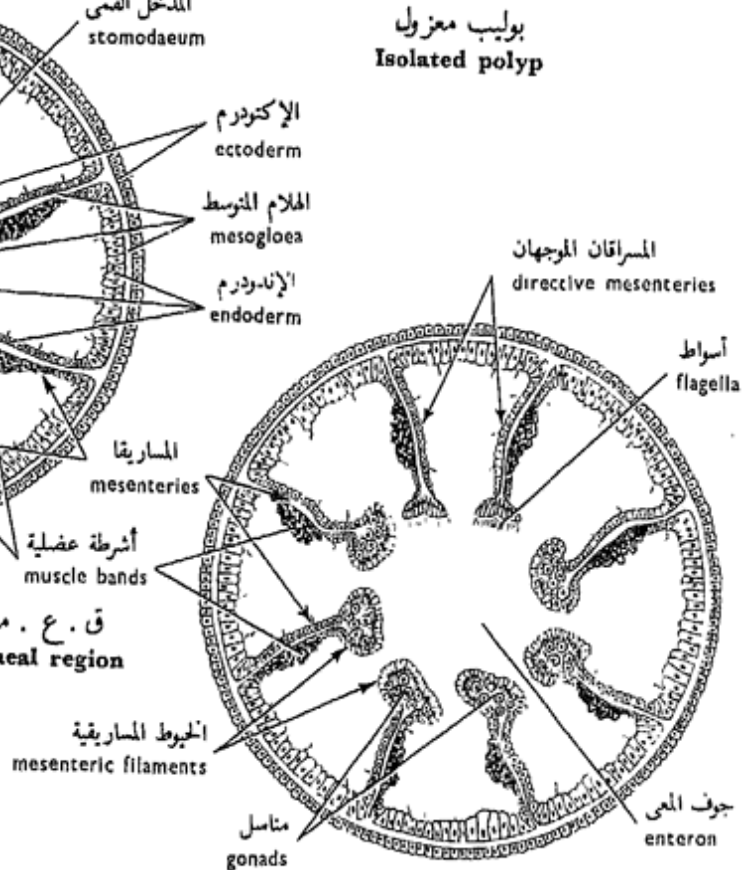
..... ارسم شكلاً مبيّناً عليه الأجزاء بأسمائها .



حجرات بين مسارية inter-mesenteric chambers



ق. ع. من البوليب في منطقة المدخل الفمي
T.S. of polyp through stomodaeal region



ق. ع. من البوليب أسفل المدخل الفمي
T.S. of polyp below stomodaeum

شكل ١٨ - الألسيونوم
FIG. 18 - ALCYONIUM

d) **T.S. of the Polyp Below the Stomodaeum.**

Examine and note features as in (c), except that the mesenteries here are fastened to the body wall along the outer edge only; the other free edge is thickened into a cord known as the **mesenteric filament**. The filaments of 6 mesenteries are loaded with **gland cells** which secrete digestive enzymes, those of the other two are heavily **flagellated**. The latter are described as the **directive mesenteries** for they direct the respiratory water current up towards the mouth. Note that these are **asulcal** (on the opposite side of the siphonoglyph) in position. The **gonads** are endodermal and develop in all except the two sulcal mesenteries.

— *Make a labelled drawing.*

C₂ — **Order Zoantharia**
(Hexaradiata)

These are solitary or colonial Actinozoa with tentacles usually simple and number six, a multiple of six, or are indefinite in number; usually with two siphonoglyphs; directive mesenteries have muscle bands *facing outwards*; mesen-

د - ق. ع. من البوليب أسفل المدخل
الفمى .

افحص وتبين الصفات الواردة في (ح) فيما عدا أن المساريقا هنا مثبتة في جدار الجسم بحافتها الخارجية فقط ، أما الحافة الأخرى فتغلظة مكونة حبلًا يعرف بالحيط المساريقي . وخيوط ٦ من المساريقا محملة بخلايا غدية تفرز الإنزيمات الهضمية ، أما خيوط المسراقين الآخرين فعلها أسواط غزيرة . ويوصف الأخيران بأنهما مسراقان موجهان ، ذلك لأنهما يوجهان تيار الماء إلى أعلى تجاه الفم . تبين أن هذين مدبران عن الأخدود (أى فى الجهة البعيدة المقابلة للأخدود أو المجرى المرثى) فى الموقع . والمناسل إندودرمية وتتكون فى جميع المساريقا عدا الاثنين المدبرين عن الأخدود .
..... ارسم شكلاً مبيناً عليه الأجزاء بأسمائها .

ح - رتبة الزهريات
(سداسيات الأشعة)

هذه شعاعيات منفردة أو تعيش فى مستعمرات ، لها لوامس بسيطة عادة وعددها ست أو مضاعف ستة ، أو غير محدودة العدد ، ولها عادة مجريان أو أخدودان مرثيان ، وللمساريقا الموجهة أشرطة عضلية تتجه إلى الخارج ، والمساريقا ستة

teries are six primary pairs and often with secondary, tertiary and even more pairs *with muscle bands facing each other on each pair.*

This order includes sea anemones which are devoid of skeletal formations, and reef building corals with extensive ectodermal stony (not spicular) skeleton.

1. Sea anemones

Sea anemones are cosmopolitan, marine, solitary and of variable size. *They lack a skeleton.*

a) External Features.

Examine the sea anemone provided and note :

— The **body form**, cylindrical with a **basal disc** for adhesion to substratum, and an **oral disc** which bears the **tentacles**, arranged in whorls, and has the **mouth** in the centre.

— The **stomodaeum** is seen through the mouth if the specimen is well expanded, and has two deep ciliated **siphonoglyphs** or **sulci** which maintain water circulation in the gastro-vascular cavity.

b) T.S. Through Stomodaecal Region.

Examine and note :

أزواج ابتدائية ، وكثيراً ما توجد مساريقاً ثانوية وأخرى ثلاثية وتارة أكثر من ذلك . ويواجه كل شريط عضلي خاص بمسراق الشريط العضلي الواقع على المسراق المجاور في كل زوج منها .

وتشمل هذه الرتبة شقيق النعمان وأشكاله ، وهذه مجردة من التكوينات الهيكلية . كما تشمل أيضاً المراجين البانية للشعاب ذات الهيكل الحجري (لا المتكون من شويكات) .

١ - شقيق النعمان وأشكاله

شقيق النعمان وأشكاله عالمية بحرية ، منفردة ، مختلفة الأحجام ، وهي خلوة من الهيكل .

١ - الصفات الخارجية .

افحص شقيق النعمان المعطى لك

وتبين :

— شكل الجسم ، وهو أسطواني ، ذو قرص قاعدي للاتصاق بالمرتكز ، وقرص في يحمل اللوامس التي تنتظم في دوائر يقع الفم في وسطها .

— المدخل الفمي ، ويمكن رؤيته من خلال الفم إذا كانت العينة منبسطة انبساطاً حسناً ، وله مجريان أو أخذودان مريثيان مهدبان يسببان تياراً من الماء داخل الجوف المعدي الوعائي .

ب - ق . ع . من منطقة المدخل الفمي .

افحص وتبين :

— The **body wall** consists of the **ectoderm** which is rich in mucous cells, the thick **mesogloea** with numerous fibres and wandering cells, and the **endoderm**.

— The **stomodaeum** is lined with ectoderm and has **two siphonoglyphs** or **sulci**.

— The **mesenteries** are of three kinds; primary, secondary and tertiary. The **primary mesenteries** are 6 pairs and extend from the stomodaeum to the body wall dividing the enteron into radial chambers. The muscle or contractile fibres are largely endodermal. Each of the mesenteries carries a band of muscle fibres. The two muscle bands of each pair of primary mesenteries face each other except those of the **directive mesenteries** (which lie one pair opposite to each sulcus) which face away from each other. The **secondary mesenteries** are also 6 pairs but incomplete and shorter than the primary ones. In between these, there are 12 pairs of still shorter **tertiary mesenteries**.

c) **T.S. Below Stomodaeum.**

Note same features as in

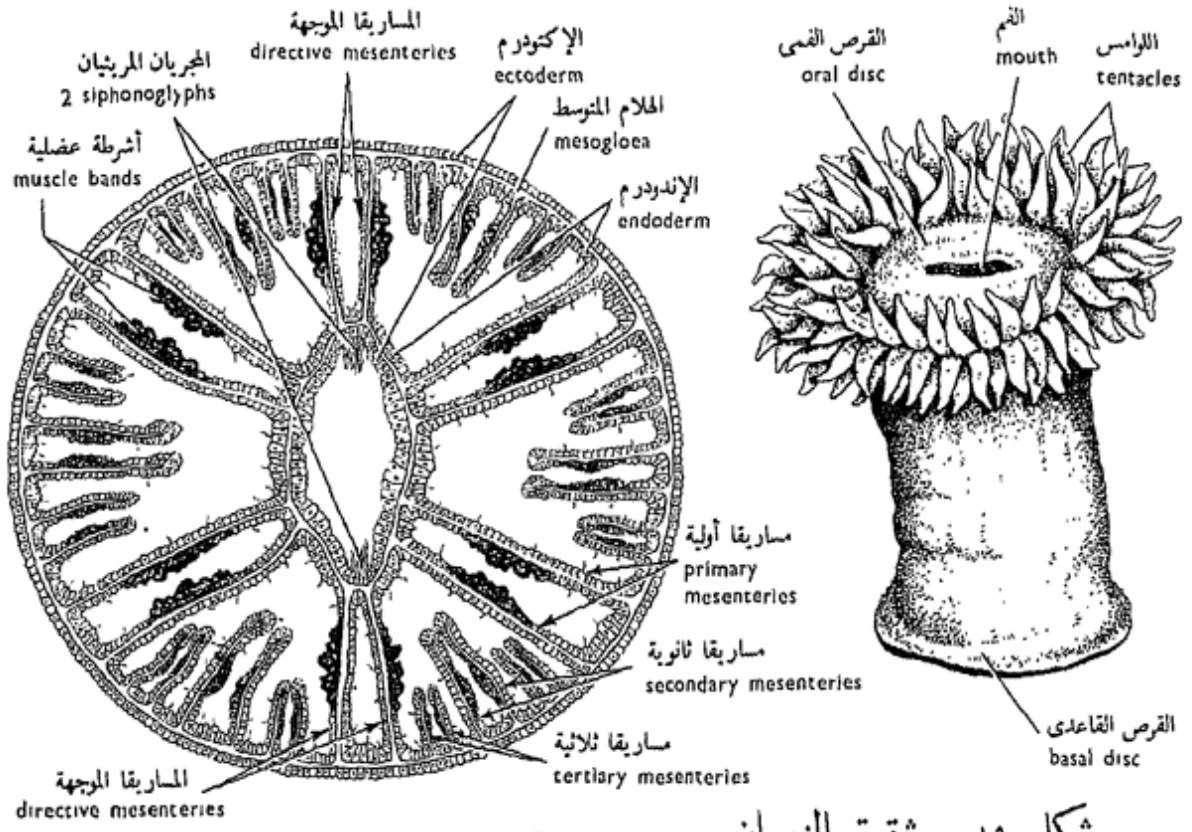
— جدار الجسم ، ويتكون من الإكتودرم الغنى بالخلايا المخاطية ، ومن الهلام المتوسط السميك الذى يحتوى على ألياف وخلايا متجولة عديدة ، ومن الإندودرم .

— المدخل الفمى ، وهو مبطن بالاكوتودرم ، وله مجريان أوأخدودان مريثيان .

— المساريقا ، وهى على ثلاثة أنواع ، ابتدائية وثانوية وثلاثية . المساريقا الابتدائية ستة أزواج تمتد من المدخل الفمى إلى جدار الجسم حيث تقسم الجوف المعدى الوعائى إلى حجرات شعاعية . وأغلب الألياف العضلية أو المتقبضة إندودرمية ويحمل كل مسراق شريطاً من هذه الألياف العضلية ، ويواجه كل شريطين عضليين لكل زوج من المساريقا الابتدائية بعضهما البعض ، فيما عدا الأشرطة الخاصة بالمساريقا الموجهة (وهما زوجين يقعان فى مقابل الأخدودين المريثيين) حيث يولى فيها الشريط ظهره للشريط الآخر . والمساريقا الثانوية ستة أزواج أيضاً ولكنها غير كاملة وأقصر من المساريقا الابتدائية . ويقع بينهما ١٢ زوجاً من المساريقا الثلاثية الأقصر .


ح - ق . ع . أسفل المدخل الفمى .

تبين نفس الصفات كما فى (ب)



ق. ع. من منطقة المدخل الفمى
T.S. through stomodaeal region

شكل ١٩ - شقيق النعمان
FIG. 19 - SEA-ANEMONE



VARIOUS CORAL SKELETONS

هياكل مرجانية مختلفة

(After Buchsbaum)

(b) except for the absence of the stomodaeum, the presence of the **septal** or **mesenteric filaments** which carry nematoblasts and digestive gland cells and appear as trilobed swellings on the inner free edges of the mesenteries, and the presence of the **gonads** on all the larger mesenteries except the directives.

— *Make a labelled drawing.*

— Compare the structure of *Alcyonium* with that of a sea-anemone. In what respects does each differ from the other ?

2. Stony Corals

The stony or true corals flourish especially in the tropical and subtropical seas and form coral reefs and islands. They are either solitary or colonial with a calcareous exoskeleton. Coral reefs are abundant in the Red Sea. Numerous examples are provided such as *Fungia*, solitary, and *Favia*, *Acropora*, *Echinopora*, *Coeloria*... etc. are colonial.

A colonial coral consists of a great number of polyps which resemble closely sea-

فيما عدا خلو القطاع من المدخل القمي، ووجود خيوط حاجزية أو مساريقية تظهر على هيئة انتفاخات ثلاثية الفصوص تقع على الحواف الداخلية الحرة للمساريقا وتحمل مولدات خيط وخلايا غدية هضمية، ووجود المناسل التي تظهر على جميع المساريقا الكبيرة فيما عدا المساريقا الموجهة. والمناسل إندودرمية النشأة، والإخصاب إما أن يكون خارجياً أو داخلياً.

. . . . ارسم شكلاً ووضح عليه أسماء أجزائه .

— وازن بنيان « الألسيونوم » ببنيان شقيق النعمان . من أى الوجوه يختلف كل عن الآخر ؟

٢ - المرجان الحجرية

تزدهر المرجان الحجرية أو الأصلية في البحار الاستوائية وشبه الاستوائية بوجه خاص وتكون الشعاب والجزر المرجانية . وهي إما أن تكون منفردة أو تعيش في مستعمرات ، وتفرز هيكلًا خارجيًا جيريًا . والشعاب المرجانية كثيرة في البحر الأحمر ، وسوف تعرض عليك أمثلة كثيرة منها مثل « فنجيا » وهي منفردة ، و« فافيا » و « أكروبورا » و « إكينوبورا » و « سيلوريا » . الخ . وكلها تكون مستعمرات .

وتتركب مستعمرة المرجان من عدد كبير من البوليبات التي تشبه في

anemones in their anatomy. However, a polyp here has a basal cup of calcium carbonate termed the **theca** secreted by the ectoderm, and during life the delicate polyp can retract into it. From the wall of the cup a series of radially arranged **vertical plates** or **septa** project inwards and alternate with the pairs of mesenteries. The centre of the cup is occupied by a vertical rod or **columella**. As the theca and the septa grow higher, the spaces between them become gradually filled up by calcareous secretions from the general surface of the basal disc, thus the massive skeletons of such corals are formed. The living soft tissue forms only a thin film on the surface of the skeleton.

— *Make drawings of some of the corals provided.*

— What are the various methods of feeding and reproduction among the Coelenterata ?

— What type of symmetry is characteristic of coelenterates ? Is it of any special importance to such sedentary animals ?

تشریحها شقیق النعمان شها وثیقاً ، غیر أن للبولیب هنا فنجانة قاعدیة من كربونات الكالسیوم تسمى الغلاف یفرزه الإکتودرم ، وفي أثناء الحیاة یمكن للبولیب الرقیق أن ینكمش فیه . وتبرز إلى الداخل من جدار الفنجانة سلسلة من الصفائح أو الحواجز الرأسیة المنتظمة انتظاماً شعاعیاً وتبادل مع أزواج المساریقا . ویشغل مركز الفنجانة عُمیدٌ وكلما نمت الأغلفة والحواجز إلى أعلا ، كلما امتلأت الحیزات الموجودة بینها بإفرازات كلسیة من السطح العام للقرص القاعدی ، وهكذا تتكون الهیاكل الضخمة لمثل هذه المرجان ، بینما لا تكون الأنسجة الحیة الرخوة غیر طبقة رقیقة تنتشر فوق سطح الهیکل ارسم أشكالاً لبعض أنواع المرجان المعروضة علیك .

— ما هی الطرق المختلفة للاغتذاء والتكاثر بین الجوفعویات ؟

— ما هو نوع التماثل المميز للجوفعویات ؟ وهل لهذا النوع أهمية خاصة بالنسبة لهذه الحیوانات الساكنة ؟

CHAPTER IV

الباب الرابع

Phylum PLATYHELMINTHES

شعبة المفلطحات

Platyhelminthes or flatworms, together with all the following phyla, are **triploblastic Metazoa**, that is with three germ layers, the ectoderm, the endoderm, and the mesoderm which occupies the position of the mesogloea of the Diploblastia. Members of the present phylum are characterized by having no coelom (**acoelomate**) and their body is dorso-ventrally flattened, bilaterally symmetrical and unsegmented. The alimentary canal, if present, has a **single opening, the mouth**. The excretory system contains **solenocytes or flame cells**. The reproductive system is complex and the animals are usually hermaphrodite.

Platyhelminthes are typically free-living, but many members live as parasites (both ecto- and endoparasites) and this mode of life has greatly affected their structure and life-history.

المفلطحات أو الديدان المفلطحة، مع جميع الشعب التالية ، بعديات ثلاثية الطبقات ، أى أن لها ثلاث طبقات جرثومية (منبثة) هي : الإكتودرم ، والإندودرم ، ثم الميزودرم الذى يشغل مكان الهلام المتوسط في ثنائية الطبقات . وتميز أفراد الشعبة الحاضرة بأن لاسيلوم لها (لاسيلومية) ، وأن جسمها مفلطح فى اتجاه ظهرى بطنى ، متماثل الجانبين وغير معقل . ولقناة الهضم ، إن وجدت ، فتحة وحيدة هي الفم . ويحتوى الجهاز الإخراجى على خلايا أنبوبية أو خلايا هبية ، والجهاز التناسلى معقد البناء ، والحيوانات عادة خنثا .

والمفلطحات فى صورتها النموذجية تعيش حرة، غير أن كثيراً من أفرادها تعيش متطفلة (كطفيليات خارجية وداخلية) وقد أثرت هذه الطريقة فى الحياة على بنائها وتاريخ حياتها .

Platyhelminthes are classified into three classes : **Turbellaria**, **Trematoda** and **Cestoda**. The Turbellaria are almost always free-living, in salt and fresh water and in damp situations. The Trematoda and Cestoda are unexceptionally parasitic.

A. Class Turbellaria

Free-living flat worms, with a leaf-like body, ciliated glandular epidermis, without suckers, and the gut is never bifid and the mouth is posterior and ventral in position.

The classification of the Turbellaria is mainly based on the structure of the gut. Of its main subclasses are : the **Acoela**, without a hollow gut; the **Rhabdocoela**, with a simple straight gut; the **Tricladida**, with a 3-branched gut; and the **Polycladida**, with a highly branched gut.

Planaria

Planaria and *Dendrocoelum* are two freshwater triclads commonly found under stones and on the mud along the banks of streams and ponds. They are carnivorous, feeding on small crustaceans and

وتصنف المفلطحات في ثلاث طوائف : التربلاريا ، والتريماتودا ، والشريطيات .

والتربلاريا تكاد تعيش كلها حرة في الماء المالح والماء العذب وفي المواقع الرطبة ، أما التريماتودا والشريطيات فهي طفيلية بدون استثناء .

١ - طائفة التربلاريا

ديدان مفلطحة تعيش حرة ، لها جسم يشبه الورقة ، وبشرة مهدبة غدية ، وليست لها ممصات ، وقناة الهضم فيها لا تتفرع إلى فرعين اثنين أبداً ، كما أن الفم خلقي وبطني الموقع . ويرتكز تصنيف التربلاريا أساساً على بنيان قناة الهضم . ومن بين طويثقاتها الرئيسية : الأاجوفيات ، وهي عديمة المعى الأجوف ؛ والرابدوسيللا ، ولها معى مستقيم بسيط ؛ وثلاثية الفروع ، وهي ذات معى متفرع إلى ثلاثة فروع أو ثلاث شعب ؛ ومتعددة الفروع ، وهي ذات معى معقد التفرع .

البلاناريا

« البلاناريا » و « الدندروسيلوم » جنسان من ثلاثية الفروع يعيشان في الماء العذب ، ويوجدان في الغالب تحت الحجارة وفوق الطين على ضفاف الغدران والبرك . وهما لاحمان ويغذيان

worms which they entangle in some sticky secretion and then swallow through a protrusible pharynx.

a) External Features.

Examine a living specimen of *Planaria* or *Dendrocoelum* placed in some fresh water in a watch glass and note :

The animal moves somewhat rapidly forwards in a steady gliding movement through the help of vibrating **cilia** covering its body, and sometimes through the contraction of its muscular body wall.

The body is small, elongated, dorso ventrally flattened and bilaterally symmetrical (compare with the radially symmetrical coelenterates). The anterior end develops two **lateral lobes** and is broader than the posterior end which is somewhat pointed. A pair of rounded black **eyes** lie on the dorsal surface close to the anterior extremity. The **mouth opening** is located in about the fourth one-fifth of the body length, and further back lies the single median **genital opening**.

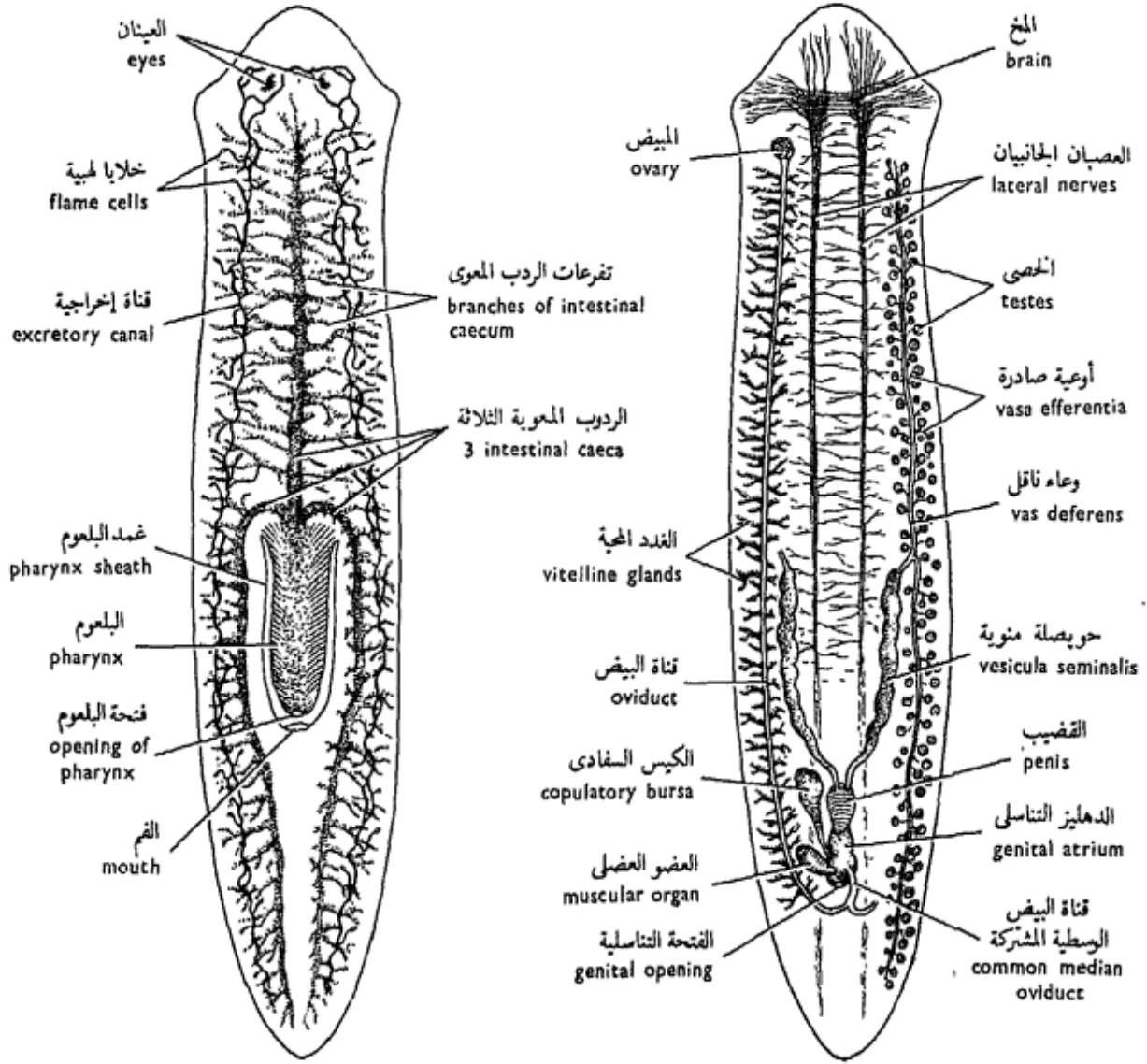
بالقشريات والديدان الصغيرة بعد أن يعرقلاها في إفراز لزج ثم يبتلعها في بلعوم قابل للامتداد .

١ - الصفات الخارجية.

افحص عينة حية من « البلاناريا » أو « الدندروسيلوم » بعد أن تضعها في قليل من الماء العذب في زجاجة ساعة ، ثم تبين :

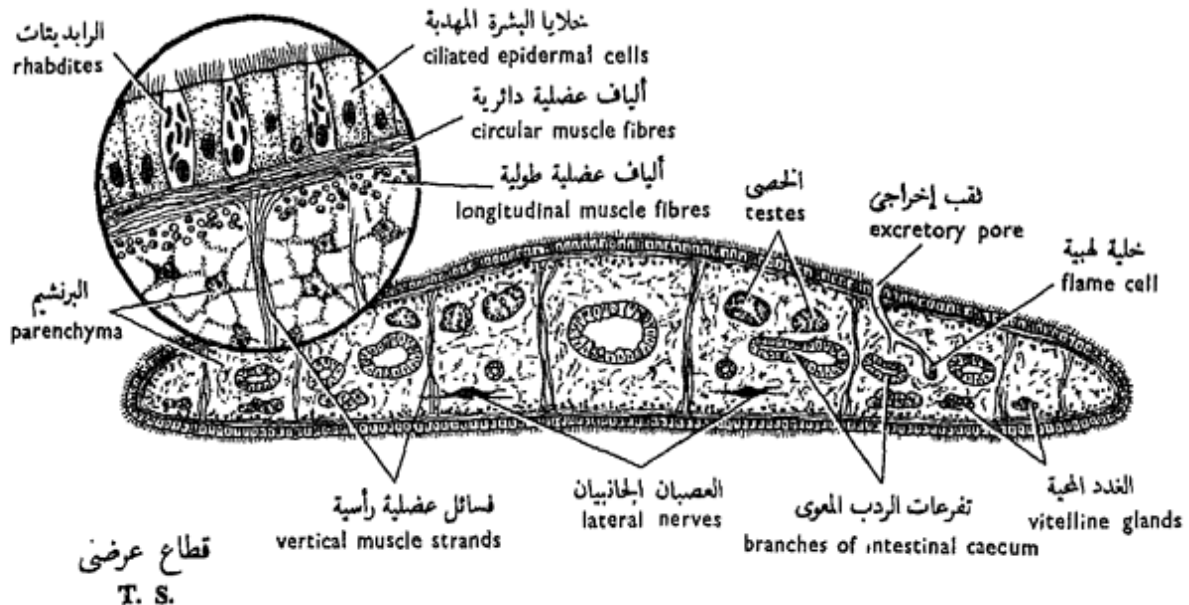
أن الحيوان يتحرك إلى الأمام حركة سريعة نوعاً ما ، وهي حركة انزلاقية ثابتة بمساعدة الأهداب المتذبذبة التي تغطي جسمه ، وأحياناً بانقباض جدار جسمه العضلي .

ولاحظ أن الجسم صغير ، ممدود ، مفلطح من أعلى إلى أسفل ومماثل الجانبين (وازن بالجوفعويات المماثلة أجسامها ثنائياً شعاعياً) . ويكون الطرف الأمامي فصين جانبيين وهو أعرض من الطرف الخلفي الذي هو مدبب نوعاً ما . وتوجد عينان سوداوان على السطح الظهرى بالقرب من الطرف الأمامي للجسم . وتقع فتحة الفم في نحو الخمس الرابع ، من طول الجسم على السطح البطني ، وتقع إلى الخلف منها الفتحة التناسلية .



الجهازان الهضمي والإخراجي
Digestive and Excretory systems

الجهازان التناسلي والعصبي
Reproductive and Nervous systems



قطع عرضي
T. S.

شكل ٢٠ - البلاناريا
FIG. 20 - PLANARIA

b) Internal Structure.

Examine a stained preparation of *Planaria* or *Dendrocoelum* and note :

— The **alimentary canal** begins with the postero-ventral **mouth opening**. This leads into an invaginated pit of the ventral body wall, the **pharynx pouch** or **sheath**, into which lies a cylindrical muscular **pharynx** (a highly mobile organ that can be protruded for a considerable distance and withdrawn through the mouth). It leads anteriorly into the **intestine** which immediately divides into 3 branches or **intestinal caeca**, one extending medially forwards and the other two curving backwards on both sides till the posterior end of the body. Each of these main caeca gives off numerous small ramifying side branches or **diverticula** which end blindly, thus the whole intestine forms a ramifying system which extends through the greater part of the body. *There is no anus* (characteristic feature of the phylum).

— The **excretory system** consists of a large number of small branched canals which collect in two coiled longitudinal **excretory canals**, right and

ب - البنيان الداخلى .

افحص التحضير المصبوغ من «البلاناريا» أو «الدندروسيلوم» وتبين :

— قناة الهضم ، وهى تبتدى

من فتحة الفم البطنية الخلفية ، والى

تؤدى إلى نقرة منغمدة من جدار

الجسم البطنى - كيس أو غمد

البلعوم - يقع فيه بلعوم عضلى

أسطوانى (وهو عضو سريع الحركة

ويمكنه أن يتأ لمسافة كبيرة وينسحب

عن طريق الفم) . وهو يؤدى من

الأمام إلى الأمعاء التى تنقسم إلى

٣ فروع أو ردوب معوية ، يمتد أحدها

فى الوسط إلى الأمام ، وينحى الآخران

إلى الخلف ، واحد على كل من

جانبي الجسم حتى طرفه الخلقى

تقريباً . وتصلر من كل من هذه

الردوب المعوية فروع جانبية متفرعة

أو ردوب ثانوية تنهى مسدودة ، وهكذا

تكون الأمعاء جميعها جهازاً متشعباً

يمتد فى الجزء الأكبر من الجسم . وليس

ثمة شرح (وهذه صفة مميزة للشعبة) .

— والجهاز الإخراجى ، يكون

عدداً كبيراً من القنوات المتفرعة

الصغيرة التى تتجمع فى قناتين

إخراجيتين طويلتين ملفوفتين ، يمتى

left. These extend on both sides of the body and open anteriorly to the exterior by several pairs of minute **excretory pores** on the dorsal surface of the body, and are connected in front by a **transverse canal**. The small canals branch again and again and the ultimate branches end each in a **flame cell** or **solenocyte** (=hollow cell). This has some branched processes and contains a number of **cilia** which move in a flickering movement like that of a flame, thus keeping up a flow of excretory fluid towards the excretory canals. (This system is usually regarded as excretory but may also have a respiratory function).

— The **nervous system** consists essentially of a nerve net as in coelenterates. In addition there is an aggregation of nerve cells in the form of two **cerebral ganglia** (or **brain**) at the anterior end. From these, 2 main longitudinal **lateral nerves** extend backwards and give off numerous transverse and anastomosing branches.

— The **reproductive system**. The worm is hermaphrodite and the single genital opening lies posterior to the mouth.

The **male genital sys-**

ويسرى . وتمتد هاتان القناتان على جانبي الجسم وتفتحان من الأمام في الخارج بعدة أزواج من الثقوب الإخراجية على السطح الظهري للجسم وتتصلان في المقدمة بقناة مستعرضة. وتتفرع القنوات الصغيرة مرة بعد أخرى وتنتهي كل من الفروع النهائية في خلية لمبية أو خلية أنبوبية (= خلية مجوفة) . ولهذا الخلية زوائد متفرعة كما أنها تحوى عدداً من الأهداب تتحرك حركة خفاقة كحركة اللهب وبهذا تعمل على الدوام على سيل السائل الإخراجي تجاه القنوات الإخراجية (ويعتبر هذا الجهاز في الغالب جهازاً لإخراجياً ، ولكن قد تكون له وظيفة تنفسية أيضاً) .

— والجهاز العصبي ، يتركب أساساً من شبكة عصبية كما هي الحال في الحورفوعويات ، على أنه يوجد بالإضافة إليها تجمع من الخلايا العصبية في صورة عقدتين مخيتين (أو المخ) عند الطرف الأمامي للجسم. ويمتد من هاتين العقدتين عصبان جانبيان طوليان إلى الخلف وتصدر منهما فروع متعددة مستعرضة ومتشابكة .

— الجهاز التناسلي . الدودة خنثى وتقع الفتحة التناسلية الوحيدة خلف الفم .

ويتركب الجهاز التناسلي الذكري

tem consists of numerous small rounded **testes** disposed along the right and left sides of the body. **Vasa efferentia** from these testes join into a long **vas deferens** on each side. Each vas deferens dilates into a **vesicula seminalis**, and the two seminal vesicles open into a muscular protrusible **penis** which opens into the **genital atrium**. This in turn opens to the outside by the genital opening. Surrounding the penis is a number of unicellular glands often called the **prostate gland**.

The **female genital system** consists of two small rounded **ovaries** situated near the anterior end of the body. From each ovary a long **oviduct** passes backwards along the corresponding side of the body. Numerous **vitelline** (or **yolk**) **glands** are also found. These are in the form of follicles scattered on both sides of the body. They send numerous branched **vitelline ducts** which open into the oviducts. The two oviducts unite posteriorly into a **common median oviduct** which opens into the genital atrium. A median rounded chamber, the **copulatory bursa***, and

* Sometimes called uterus or spermatheca

من خصى مدورة صغيرة متعددة تقع على طول جانبي الجسم الأيمن والأيسر . وتتصل الأوعية الصادرة من هذه الخصى بوعاء ناقل طويل على كل جانب من جانبي الجسم . ويتسع كل وعاء ناقل مكوناً حويصلة منوية ، وتفتح الحويصلتان المنويتان في قضيب عضلي قابل للامتداد يفتح في البهو التناسلي ، وهذا يفتح بدوره إلى الخارج بالفتحة التناسلية . ويحيط بالقضيب عدد من الغدد وحيدة الخلية كثيراً ما تسمى غدة البروستاتا .

ويتركب الجهاز التناسلي الأنثوي من مبيضين مدورين صغيرين يقعان بالقرب من الطرف الأمامي للجسم . وتمتد قناة بيض طويلة من كل من المبيضين إلى الخلف على طول الجانب المناظر من الجسم . كما توجد غدد محية متعددة ، على شكل حويصلات مبعثرة على جانبي الجسم ، وتصدر منها مجارى محية متفرعة عديدة تفتح في قناتي البيض . وتتحد قناتا البيض في الخلف مكونتين قناة بيض وسطية مشتركة تفتح في البهو التناسلي . كما يفتح كيس سفادي* ، وهو غرفة مدورة وسطية ، وكذلك عضو

تارة يسمى الرحم أو المستودع المنوي

a thick walled **muscular organ** (of doubtful function) also open into the genital atrium.

The fertilized **egg** is surrounded with yolk derived from the vitelline glands and enclosed in a protective **egg-shell**. The embryo leaves the egg shell as a small planarian, i.e. development is direct.

— *Make labelled drawings to show the internal structure of Planaria.*

c) T.S. of the Body.

Examine and note :

— The **epidermis** is the outer layer formed of ciliated epithelium. Some of the epithelial cells are peculiar in containing crystalline rod-shaped bodies known as **rhabdites** (these dissolve in contact with water and transform into a sticky fluid which probably serves in adhesion, in catching living prey and in protection against enemies). Following the epidermis is a **basement membrane**.

— The **musculature** consists of outer **circular** and inner **longitudinal fibres**. In addition there are **vertical fibres**.

— The **parenchyma** is a peculiar tissue of loosely

عضلي غليظ الجدران (مهم الوظيفة)
في البهو التناسلي .

وتحاط البيضة الملقحة بالمح الوارد إليها من الغدد المحية ثم تغلفها قشرة واقية ، ثم يترك الجنين قشرة البيضة كحيوان بلاناري صغير ، أى أن عملية التكوين مباشرة .

... ارسم أشكالاً مفسرة الأجزاء بأسمائها مبيناً فيها البنيان الداخلى « للبلاناريا » .

ح - ق . ع . من الجسم .

افحص وتبين :

— البشرة ، وهى الطبقة الخارجية وتتركب من طلائية مهدبة . وبعض الخلايا الطلائية غريب فى كون أنه يحتوى على أجسام عضوية الشكل بلورية تعرف باسم الرابديتات (تذوب بملامستها الماء وتتحول إلى سائل لزج ربما يعمل فى الالتصاق وفى القبض على الفريسة وفى الحماية من الأعداء) . ويتلو البشرة غشاء قاعدى .

— العضلات ، وتتركب من ألياف دائرية إلى الخارج وطولية إلى الداخلى . وبالإضافة إليها توجد ألياف عضلية رأسية .

— البرنشيم ، وهو نسيج خاص يتركب من خلايا ينضم بعضها إلى

packed cells with long irregular processes and much intercellular spaces. This tissue fills up the interior of the section and in it are embedded cross-sections of the gut as well as excretory, reproductive and other organs.

— *Draw.*

— Compare and contrast between the general organization of the Coelenterata and that of the Turbellaria.

B. Class TREMATODA

Trematodes or flukes are entirely parasitic Platyhelminthes, with a leaf like body, without ciliated epidermis in the adult, but covered by a thick cuticle. They have suckers by which they cling to the body of the host, and bifid alimentary canal, and the mouth is anterior. They are divided into two subclasses: **Mono-genea**, which are mostly ectoparasites and develop directly on a single type of host, and **Digenea**, which are endoparasites and develop in more than one host.

1. *Fasciola*

The liver-flukes belong to the subclass Digenea which usually have two suckers, an anterior or oral sucker which

بعض بغير إحكام ، ولها زوائد غير منتظمة وطويلة ، كما توجد حيزات بين خلوية كثيرة . ويملاً هذا النسيج الجزء الداخلي من القطاع وتنظمر فيه قطاعات مستعرضة من المعى وكذلك من الأعضاء الإخراجية والتناسلية وغيرها .

. ارسم .

— وازن وقابل التعضى العام للجوفعويات بالتعضى العام للتر بلاريا .

ب - طائفة التريماتودا

التريماتودا أو الوشائع مقلطحات طفيلية كلية ، ذات جسم يشبه ورقة النبات ، ليست لها بشرة مهدبة في الطور البالغ ، وإنما يكون الجسم فيه مغطى بجليد سميك . ولها ممصات تتعلق بواسطتها بجسم العائل ، وقناة هضم متفرعة إلى فرعين ، وفم أمامى . وتصنف في طويئفتين : وحيدات العائل ، وهى فى معظمها طفيليات خارجية وتتكون فى عائل واحد مباشرة ؛ وثنائيات العائل ، وهى طفيليات داخلية وتتكون فى أكثر من عائل واحد .

١ - الفاسيولا

تتنمى الديدان الكبدية إلى طويئفة ثنائيات العائل ، ولها ممصان عادة ، واحد أمامى أو فى محيط بالفم ،

encloses the mouth, and a posterior or ventral one. They live in the bile ducts of cattle and other mammals (primary or final host), feeding on the bile and causing the disease known as "**liver rot**" as a result of the irritation caused by its cuticular spines; such irritation is sometimes fatal.

The adult fluke, which is hermaphrodite, lays its eggs which pass with the faeces to the outside. On reaching water they hatch out of ciliated larvae, the miracidia (sing. **miracidium**), which swim actively in water searching for a particular species of snail of the genus *Limnaea* (secondary or intermediate host), bore its tissues and change there each into a sac-like **sporocyst**. This is essentially a germinal sac; the germ cells inside it multiply and give rise parthenogenetically to a new generation, the **redia**. This in turn gives rise, also parthenogenetically, to another generation of **daughter rediae** and finally to the **cercariae** larvae. These leave the snail, swim for a while, lose their tails and encyst on aquatic vegetation. When the primary or final host eats the cysts, the small larvae are liberated in its stomach

والآخر خلفى أو بطنى . وهى تعيش فى المجارى الصفراوية للماشية وغيرها من الثدييات (العائل الابتدائى أو النهائى) حيث تغذى بالصفراء وتسبب المرض المعروف باسم «تعفن الكبد» نتيجة الإثارة التى تسببها بأشواكها الجليدية ، وتارة ما تكون هذه الإثارة مميتة .

ويضع الحيوان البالغ ، وهو خنثى ، بيضه الذى يمر مع البراز إلى الخارج . وعندما يصل البيض إلى الماء فإنه يفقس عن يرقات مهدبة هى الميراسيديومات (المفرد ميراسيديوم) ، التى تسبح فى الماء نشيطة بحثاً عن نوع خاص من القواقع من جنس «لمنيا» (العائل الثانوى أو المتوسط) فتخترق أنسجته حيث تتحول فيه كل إلى كيس بوغى (أواسبوروسيست) ، وهذا الكيس فى أساسياته كيس منبت ، ذلك أن الخلايا الجرثومية فيه تتكاثر وتكون بالتكاثر البكرى جيلاً جديداً ، هو الريديا . وهذه بدورها تكون ، بالتكاثر البكرى أيضاً ، جيلاً آخر من الريديات البنوية ، وفى النهاية تكون يرقات السركاريا . وتترك هذه القواقع وتسبح هنيهة ، ثم تفقد ذيلها وتتكيس على النباتات المائية . وعندما يأكل العائل الابتدائى أو النهائى الأكياس تتحرر اليرقات الصغيرة فى

and make their way to the bile passages where they grow to the adult size. An alternation of generations is clearly marked, but instead of sexual alternating with asexual generations, the sexual generation alternates with generations produced parthenogenetically.

a) External Features.

* Examine a piece of liver infected by flukes (obtainable from the slaughter house) and note some of the flukes protruding from the bile passages. Take some of them into a Petri-dish containing saline and note their ineffective movement.

Note their leaf-like shape and measure their dimensions (variable according to species). The common species in Egypt and Africa in general is *Fasciola gigantica* which infects cattle, sheep and goats. Another species is *F. hepatica*. With a hand-lens note that the anterior end is marked by a conical projection, the **head lobe**, at the tip of which lies the **oral** or **anterior sucker** which surrounds the **mouth**. Note also the **posterior** or **ventral sucker**, which is larger than the oral sucker. It is saucer-like and lies at the base of the head lobe. In between the two suckers, on the ventral surface, lies

معدته وتشق طريقها إلى المجارى الصفراوية حيث تنمو إلى حجم البالغ ، ويتميز هنا بوضوح تعاقب أجيال ، غير أنه عوضاً عن تعاقب جيل جنسى وجيل لاجنسى ، يتعاقب جيل جنسى وأجيال تتكون بطريقة التكاثر البكرى.

١ - الصفات الخارجية .

* افحص قطعة من كبد مصابة بالديدان الكبديّة (يحصل عليها من المذبح) ولاحظ بعض الديدان وهي مطلة من المجارى الصفراوية . خذ بعضاً منها في طبق بترى يحتوى على محلول ملحي وتبين الديدان وهي تتحرك حركة عقيمة .

تبين شكل الديدان الورقى ثم قس أبعادها (وهي تختلف على حسب النوع) . والنوع الشائع في مصر وإفريقيا عامة هو «فاسيولا جيجانتিকা» الذى يصيب الماشية والأغنام والماعز ، وثمة نوع آخر هو «ف. هيباتিকা» .
تبين بالاستعانة بعدسة يدوية الجزء الأمامى الذى يتميز إلى بروز مخروطى هو الفص الرأسى ، يقع عند طرفه الممص الفمى أو الأمامى الذى يحيط بالفم . تبين أيضاً الممص الخلقى أو البطنى ، وهو أكبر ويشبه الطبق ويقع عند قاعدة الفص الرأسى . ويقع الدهليز التناسلى بين الممصين على

the **genital atrium** (which contains two **genital pores**). At the very posterior end the **excretory pore** opens.

— *Make a labelled drawing of the liver-fluke.*

b) **Internal Structure.**

Examine mounted, stained and unstained, specimens under a very low power (*don't use the H.P.*) and note:

— The **alimentary canal** begins with the **mouth opening**. This leads into a short muscular **pharynx** (sucks in the bile and possibly blood from the host) which leads into an extremely short and thin **oesophagus**. This is followed by the **intestine** which divides into 2, right and left, branches called the **intestinal caeca**. Each branch extends to the posterior part of the body giving rise to some short inner branches and numerous and much longer outer lateral branches (often called **diverticula**) which end blindly. *There is no anus.*

— The **excretory system** is best seen in a specimen injected through the excretory pore by a suspension of Prussian blue or China ink. It is then seen to consist of a great number of small canals

السطح البطني ، وهو يحتوي على الثقيب التناسليين . ويفتح الثقب الإخراجي في نهاية الطرف الخلفي .

... ارسم شكلاً للدودة الكبديّة موضح الأجزاء بأسمائها .

ب - البنيان الداخلي .

افحص عينات مركبة ، مصبوغة وغير مصبوغة بشيئة صغيرة جداً (لا تستعمل الشيئة الكبرى) وتبين :

— القناة الهضمية ، وهي تبتدىء بالفم ، الذي يؤدي إلى بلعوم عضلي قصير (وهو يمتص الصفراء ، وربما الدم أيضاً ، من العائل) ، ويؤدي إلى مريء غاية في القصر . وتتلو هذا الأمعاء ، التي تنقسم إلى فرعين أيمن وأيسر ، كثيراً ما يسميان الوديين المعويين . ويمتد كل من الفرعين إلى الجزء الخلفي للجسم حيث تتفرع منه فروع وسطية قصيرة وفروع جانبية متعددة أطول كثيراً (وكثيراً ما تسمى الودوب الثانوية) تنهى مسدودة . وليس ثمة است .

— الجهاز الإخراجي ، ويرى أحسن

ما يرى في عينة حقنت عن طريق الثقب الإخراجي بمعلق من الأزرق البروسي أو الحبر الصيني ، حيث يرى عندئذ مكوناً من عدد كبير من القنوات

which collect into a **main excretory canal** that extends along the middle line in the posterior three quarters of the body and opens to the outside by the **excretory pore**. The small canals are branching and their ultimate finer branches end in **flame cells** or **solenocytes**.

— The **nervous system** consists of a **circumoral ring** with **nerve ganglia** from which **nerves** are given off. Of these, two **lateral nerves** are much larger than the rest.

— The **reproductive system** is very prominent and consists of two sets of organs, male and female.

The **male genital system** consists of two **testes** lying approximately in the centre of the body, the left anterior to the right. They are tubular and branched and each gives off a **vas deferens**. The two vasa deferentia run to the region of the ventral sucker where they unite to form the **vesicula seminalis**. This is a large tube which stores the spermatozoa. From this vesicula, a narrow **ejaculatory duct** extends forwards into a retractile muscular **penis** or **cirrus**, enclosed in a **cirrus sac**, and opens into the genital atrium.

الصغيرة التي تتجمع في قناة إخراجية رئيسية تمتد على طول الخط المنصف في الثلاثة الأرباع الخلفية من الجسم وتفتح إلى الخارج بالثقب الإخراجي. والقنوات الصغيرة متفرعة وتنهي فروعها النهائية الدقيقة في خلايا هبية أو خلايا أنبوية .

— الجهاز العصبي ، ويركب من حلقة حول هبية ذات عقد عصبية تخرج منها الأعصاب ، منها عصبان جانبيين أكبر كثيراً من الأخرى .

— الجهاز التناسلي ، وهو ظاهر جداً ويركب من مجموعتين من الأعضاء ، مجموعة ذكورية ومجموعة أنثوية .

ويركب الجهاز التناسلي الذكري من خصيتين تقعان في وسط الجسم تقريباً ، والخصية اليسرى تقع أمام النبي . وهما أنبويتان ومتفرعتان ، ويخرج من كل منهما وعاء ناقل ، ويمتد الوعاءان الناقلان إلى منطقة الممص البطني حيث يتحدان ليكونا الحويصلة المنوية . وهذه عبارة عن أنبوية كبيرة تحتزن الحيوانات المنوية . ويمتد إلى الأمام من هذه الحويصلة وعاء دافق ضيق إلى قضيب أو ذؤابة عضلية قابلة للانكماش ، مغلقة في داخل كيس الذؤابة ، وتفتح في الدهليز التناسلي .

The **female genital system** consists of a single branched **ovary** which lies on the right side of the anterior third of the body, in front of the testes. An **oviduct** leads out from the ovary. A great number of minute rounded follicles, the **vitelline** or **yolk glands**, appear disposed on either side of the body between the diverticula of the intestinal caeca. Two **longitudinal vitelline ducts** on each side drain these glands and unite in one **transverse duct** on each side. The two transverse ducts meet in a small **yolk reservoir**, from which a short **median vitelline duct** runs forwards to join the oviduct. Close to the place where the oviduct and median vitelline duct meet there is a slight enlargement* surrounded by a cluster of unicellular glands often referred to as the **shell gland****. From there, a long

* Sometimes referred to as the "oötype", but the term is no more used now.

**Recently called "Mehlis' gland". It was formerly thought to secrete the egg-shell, but it is now known that its secretion only aids in the shell formation; the shell material itself is largely formed from a secretion of the yolk cells.

ويتركب الجهاز التناسلي الأنثوي من مبيض واحد متفرع يقع في الجانب الأيمن للثلث الأمامي من الجسم أمام الخصيتين ، وتخرج منه قناة البيض . وتوجد جويصلات مدورة دقيقة متعددة ، هي الغدد المحية أو غدد الملح ، تظهر على جانبي الجسم بين الردوب الثانوية للردبين المعويين . ويجمع الملح من هذه الغدد مجريان محيان طوليان على كل جانب ، يتحدان ليكونا مجرى مستعرضاً على كل جانب . ويلتقي المجران المستعرضان في مخزن ملح صغير ، يمتد منه مجرى محي وسطي إلى الأمام ليتحد مع قناة البيض ، ويوجد انتفاخ طفيف* قريباً جداً من المكان الذي يلتقي فيه المجرى المحي الوسطي مع قناة البيض ، وتحيط به حزمة من الغدد وحيدة الخلية كثيراً ما يشار إليها باسم الغدة القشرية** . وتمتد

* يشار إليه أحياناً باسم « مكان إعداد البيض » غير أن هذا المصطلح بطل استعماله الآن .

** سميت حديثاً بغدة مهليس . وقد ظن فيما مضى أنها تفرز قشرة البيضة ، غير أنه عرف حديثاً أن إفرازها إنما يساعد فقط على تكوين القشرة ، أما مادة القشرة ذاتها فتتكون إلى حد كبير من إفراز الخلايا المحية .

wide convoluted tube, the **uterus**, runs forwards to open in the genital atrium. Another short canal, **Laurer-Steida canal** (of unknown function), extends dorsally from the same point and opens to the outside on the dorsal surface.

Spermatozoa make their way down the uterus and meet the ripe ova in the region of the shell gland. Fertilization takes place there, and the fertilized ovum is then surrounded by yolk cells and a shell, then falls into the uterus, which usually contains hundreds of such eggs.

— *Make several drawings to show the internal structure of Fasciola. Label the parts.*

c) T.S. of the Body.

Examine and note :

— The **body layers** are from outside inwards : a thick **cuticle** with **spinules**, both secreted by **subcuticular cells** which are sunk in below the **subcuticular muscular layers**. Thus a proper cellular epidermis is lacking. (compare with *Planaria*). The muscle layers are composed of an **outer circular layer** and an **inner longitudinal layer**. Sections of the gut and reproductive organs are seen scattered in the section

من هنا أنبوبة ملفوفة واسعة طويلة هي الرحم ، إلى الأمام لتفتح في الدهليز التناسلي . وتمتد من نفس المكان إلى الجهة الظهرية للجسم أنبوبة أخرى قصيرة تفتح في الخارج هي قناة لورر وشتيدا (مجهولة الوظيفة) .

وتشق الحيوانات المنوية طريقها إلى الرحم لتلتقي بالبيض الناضج في منطقة الغدة القشرية ، حيث يتم الإخصاب هنالك ، ثم تحاط البيضة الملقحة بخلايا محيية ومن حولها قشرة ، ثم تسقط البيضة في الرحم الذي عادة ما يحوى مئات من مثل هذا البيض .

. . . . ارسم عدة أشكال لتبين البنيان الداخلى « للفاسيولا » ، ووضح الأجزاء بأسمائها .

ح - ق . ع . من الجسم .

افحص وتبين :

— طبقات الجسم ، وهي من الخارج إلى الداخل : جليد سميك ذو شويكات وكلاهما تفرزه خلايا تحت جليدية تغور إلى أسفل تحت الطبقات العضلية تحت الجليدية وهكذا لا توجد بشرة أصيلة هنا (وازن بالبلا ناريا) . وتتركب العضلات من طبقة دائرية خارجية وطبقة طولية داخلية ، وترى في القطع مقاطع من الأمعاء والأعضاء التناسلية مطمورة في نسيج غريب خاص يتركب من

and embedded in the **parenchyma** which fills up the interior of the section. **Vertical muscle strands** traverse this parenchyma from the dorsal to the ventral sides of the body. *No coelom or blood vessels are present.*

— Draw.

— How does *Fasciola* respire? Have you come across any respiratory or vascular systems in this animal? Note that bile is nearly saturated with oxygen.

d) Stages of the Life-history.

— The **egg**. Examine a sample of cattle's dung containing *Fasciola* eggs and note the chitinous **egg-shell** with its **operculum**, and the numerous cells inside, of which an **egg-cell** lies in the middle, and the remaining are **yolk cells**. The egg is large in comparison with eggs of other parasites.

— The **miracidium**. This can be obtained by incubating eggs in water. It is a small free living larva which swims by **cilia** that cover the whole surface of its body. It has a spindle shape with a blunt anterior **proboscis** or **boring**

خلايا ميزودرمية النشأة ينضم بعضها إلى بعض بطريقة مفككة ، هذا النسيج هو البرنشيم الذي يملأ الجزء الداخلى من القطاع . وتقطع البرنشيم هذا فواصل عضلية رأسية تمتد بين الجانبين الظهرى والبطنى للجسم . وليس ثمة سيلوم أو أوعية دموية .

.... ارسم .

— كيف تتنفس «الفاسيولا»؟ هل صادفتك أية أجهزة تنفسية أو وعائية فى هذا الحيوان؟ لاحظ أن الصفراء مشبعة تقريباً بالأكسجين .

د — أطوار فى تاريخ الحياة .

— البيضة . افحص عينة من روث الماشية تحتوى على بيض «الفاسيولا» وتبين قشرة البيضة الشيتينية ، وهى ذات غطاء ؛ وخلايا متعددة فى الداخل ، منها خلية بيضية تقع فى الوسط ، والبقية عبارة عن خلايا محية . والبيضة كبيرة بمقابلتها بيض الطفيليات الأخرى .

— الميراسيديوم ، ويمكن الحصول عليه بتفريخ البيض فى الماء . وهو يرقانة صغيرة تعيش حرة وتسبح بواسطة الأهداب التى تغطى سطح جسمها كله ، وهى مغزلية الشكل لها خرطوم أو حلمة نافذة كليلة

papilla, two **eye-spots** (sensitive to light), two **flame cells** (excretory), and **germ cells** (reproductive).

— The **sporocyst**. This can be obtained from the body of the snail. It is sac-like and has a thin outer cuticle and an epithelial layer lining its cavity. Numerous **germ cells** are budded off from its lining.

— The **redia**. This can also be obtained from the snail. It is elongated, and has a small **mouth**, a suctorial **pharynx**, a simple sac-like **intestine** and a system of **flame-cells**. It has also a **birth pore** which lies a short way behind the anterior end of the body. Posteriorly, the body is produced into two **posterior processes**, and in front of the birth pore there is a muscular **circular ridge**.

— The **cercaria**. This is obtained from the snail. It has a heart-shaped body and a long simple **tail**, but has most of the adult organs : two suckers, a pharynx and a branched intestine, an excretory duct, and rudiments of the reproductive organs, as well as **cystogenous cells** which will secrete the cyst when the cercaria settles down on grass blades to encyst.

أمامية ، وبقعتان عينيتان (حساستان للضوء)، وخليتان لهيبتان (إخراجيتان)، وخلايا جرثومية (تكاثرية) .

— الكيس البوغى ، ويمكن الحصول عليه من جسم القوقع ، وهو كما تدل التسمية يشبه الكيس ، وله جليد خارجى رقيق وطبقة طلائية تبطن تجويفه وتبرعم منها خلايا جرثومية متعددة .

— الريديا ، ويمكن الحصول عليها أيضاً من القوقع ، وهى ممدودة ولها فم وبلعوم ماص وأمعاء بسيطة كالكيس وجهاز من الخلايا اللهبية ، كما أن لها أيضاً ثقب ميلاد يقع إلى الخلف قليلاً من الطرف الأمامى للجسم ، ويتأ من الجسم فى الخلف التتوءان الخلفيان ، كما يوجد أمام ثقب الميلاد حيد دائرى عضلى .

— السركاريا ، ويحصل عليها من القوقع ، وهى ذات جسم يحاكي القلب فى الشكل وذيل بسيط طويل ، ولها معظم أعضاء الحيوان البالغ : ممصان وبلعوم وأمعاء متفرعة ، والمجرى الإخراجى، وبدايات أعضاء التناسل ، بالإضافة إلى خلايا مولدة الكيس ، التى سوف تفرز الكيس عندما تستقر السركاريا على أنصال الحشائش لتتكيس .

e) Snail Intermediate Hosts.

Examine specimens of *Limnaea caillaudi*, the intermediate host of *F. gigantea*, and *Limnaea truncatula* of *F. hepatica*. Note that both are **dextral** or right-handed, without an operculum, the former has a larger globose shell with a short spire, while the latter has a spiral shell with a relatively long spire.

— Make drawings of the various stages in the life-history of *Fasciola* and of its snail intermediate hosts.

— Write an account of the life-history of *Fasciola*.

2. *Schistosoma* (*Bilharzia*)

This genus also belongs to the order Digenea. Two species infect man in Egypt and live in his hepatic portal vein and its tributaries causing a disease known as **schistosomiasis** or **bilharziasis**, one of the principal scourges of the country. One species is *S. haematobium* which drops its eggs in the venules of the urinary bladder, passing out with the urine, while the other, *S. mansoni*, drops its eggs in the venules of the rectum, passing out with the faeces.

هـ — العوائل المتوسطة من القواقع .

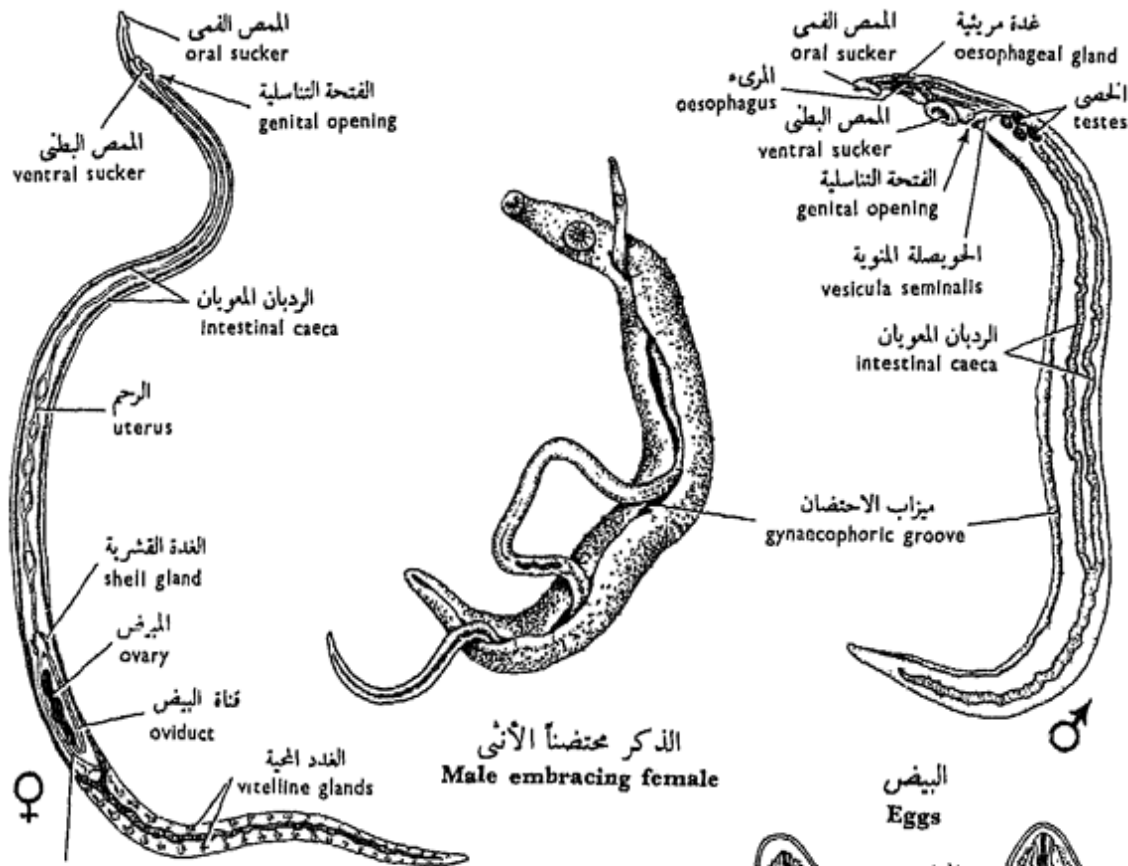
افحص عينات من « ليمنيا كايودي » وهو العائل المتوسط « للفاسيولا جيجانتيكا » ، ثم « ليمنيا ترانكاتيولا » العائل المتوسط « للفاسيولا هيپاتيكا » . تبين أن كليهما يميني الالتفاف ، أي تتجه فتحة الصدفة فهما ناحية اليد اليمنى ، وأنه ليس لهما غطاء ، ولأول منهما صدفة أكبر كرية الشكل وذات حلزون قصير ، بينما للآخر صدفة لولبية ذات حلزون طويل نسبياً .

... ارسم أشكالاً مختلف الأطور في تاريخ حياة « الفاسيولا » وعوائلها المتوسطة من القواقع .

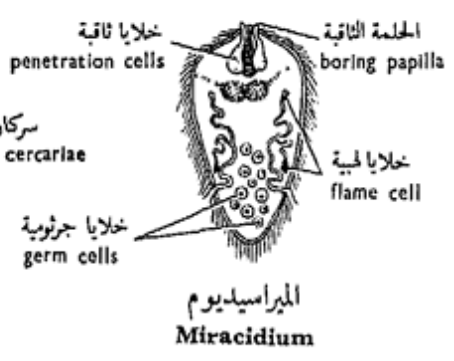
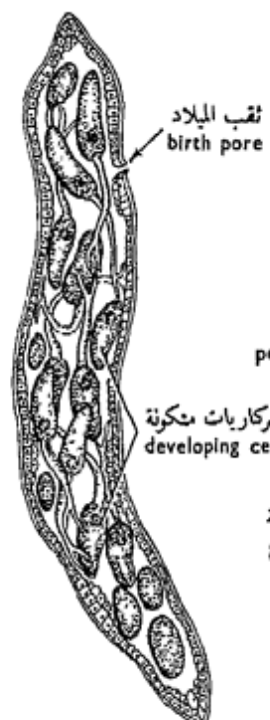
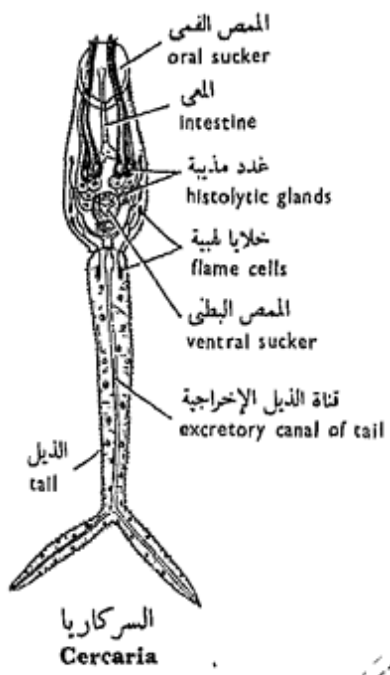
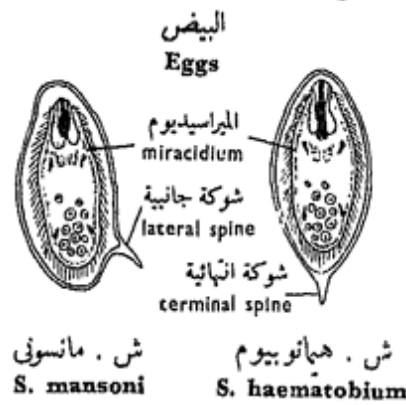
— أكتب نبذة عن تاريخ حياة « الفاسيولا » .

٢ — الشيستوسوما (البلهارسيا)

ينتمي هذا الجنس أيضاً إلى رتبة ثنائيات العائل . ويصيب الإنسان نوعان منه في مصر ، حيث يعيشان في جسمه في الوريد الكبدي الباني وروافده مسببين له مرضاً يعرف بمرض البلهارسيا ، وهو إحدى النقم الكبرى التي تصيب البلاد . وأحد النوعين هو « ش . هيماتويوم » الذي يضع بيضه في وريدات المثانة البولية فيمر إلى الخارج مع البول ، بينما الثاني هو « ش . مانسوني » الذي يضع بيضه في وريدات المستقيم فيمر إلى الخارج مع البراز .



الذكر محتضناً الأنثى
 Male embracing female



السيبوروسيست (الكيس البوغى) البنوى
 Daughter sporocyst



شكل ٢٢ - شيستوسوما هيماتوبوم
 FIG. 22 - SCHISTOSOMA HAEMATOBIMUM

The life-history is similar to that of *Fasciola*, but lacks the redia stage; the intermediate host is again a freshwater snail.

a) *Schistosoma haematobium*.

Examine whole mounted specimens of *S. haematobium* and note :

— **Size and shape**, the sexes are separate but are usually found in a pairing condition, the male being much broader but shorter (10-15 mm long) than the female (16-20 mm long). The male has a cylindrical appearance but is actually flat, with the sides of the body, posterior to the ventral sucker, rolled ventrally to form the **gynaecophoric groove** or **canal**, in which the narrower female is partly lodged. The female has a cylindrical body, so that it can pass easily through the small blood vessels for the sake of laying the eggs; this is an adaptation. The male has a tuberculated skin with numerous small **cuticular papillae** which help in clinging to the wall of the veins on passing against the blood stream.

— The **suckers** are two in number, an oral and a larger ventral sucker.

وتاريخ الحياة شبيه بتاريخ حياة « الفاسيولا » ، غير أن طور الريديا غائب منه ، والعائل المتوسط قوقع يعيش في المياه العذبة أيضاً .

١ - شيسوسوما هيما توبيوم .

افحص عينات كاملة مركبة على شرائح زجاجية من «ش. هيما توبيوم» وتبين :

— **الحجم والشكل** ، وأن الجنسين منفصلان ، غير أنهما عادة يكونان في حالة تزاوج ، حيث الذكر أعرض وإن كان أقصر (١٠ - ١٥ مم في الطول) من الأنثى (١٦ - ٢٠ مم في الطول) ، وله مظهر أسطوانى ، غير أنه في حقيقة الأمر مفلطح ولكن ينطوى جانبا ، خلف الممص البطنى ، تجاه الناحية البطنية ليكونا قناة أو ميزاب الاحتضان ، الذى ترقد فيه الأنثى الأضيق جسماً . وللأنثى جسم أسطوانى ليسهل عليها المرور فى الأوعية الدموية الصغيرة عندما تدخل فيها لكى تضع البيض ، ويعتبر هذا تكييفاً . وللذكر جلد مدرن ذو حلقات جلدية صغيرة تساعد الطفيل على التعلق بجدران الأوردة عندما يشق طريقه ضد تيار الدم .

— الممصين ، وهما اثنان ، أحدهما

فى ، والآخر بطنى أكبر منه .

— In the **excretory system**, there are 2 **longitudinal excretory canals** connected with **flame cells** and open to the outside by a single **excretory pore** at the posterior end of the body.

—The **nervous system** is similar to that of *Fasciola*.

— The **alimentary canal** starts with a small **buccal cavity** which leads into a thin **oesophagus** surrounded by an **oesophageal gland**. The oesophagus leads to the intestine which divides in front of the ventral sucker into two **intestinal caeca**, but these reunite in the posterior third of the body forming a single sinuous **common caecum**.

— The **male genital system** is formed of 4-5 **testes** which lie just posterior to the ventral sucker. A similar number of **vasa efferentia** from these testes unite into a very short **vas deferense** which swells up forming the **vesicula seminalis**. This opens directly to the exterior through the **genital opening** found just behind the ventral sucker.

— The **female genital system** consists of a single elongated **ovary** which lies

— تبين في الجهاز الإخراجي وجود قناتين إخراجيتين طويلتين تتصلان بخلايا هبية وتفتحان في الخارج بثقب إخراجي واحد عند الطرف الخلفي للجسم .

— الجهاز العصبي ، ويشبه مثله في « الفاسيولا » .

— قناة الهضم ، وتبدأ بتجويف في صغير يؤدي إلى مريء رفيع محاط بغدة مريئية . ويؤدي المريء إلى الأمعاء التي تنقسم أمام الممص البطني إلى فرعين أو ردين معينين ، ولكنهما يتحدان مرة أخرى في الثلث الأخير للجسم مكونين ردياً مشتركاً متعرجاً .

— جهاز الذكور التناسلي ، ويتكون من ٤ - ٥ خُصيات تقع خلف الممص البطني مباشرة ، وينشأ منها عدد مماثل من الأوعية الصادرة تتحد جميعاً لتكون وعاء ناقلاً قصيراً جداً ينتفخ ليكون حويصلة منوية ، وهذه تفتح مباشرة في الخارج بالفتحة التناسلية خلف الممص البطني مباشرة.

— جهاز الأنثى التناسلي ، ويتركب من مبيض واحد ممدود يقع في النصف

in the posterior half of the body. The **oviduct** runs forwards together with the common median vitelline duct and both unite, in the region of the **shell gland**, into a long **uterus**. The latter extends forwards and opens to the outside by the **genital opening** just behind the ventral sucker. Numerous **vitelline glands** are found on either side of the posterior half of the body. Two **lateral vitelline ducts** lead from these glands and unite into the **common median vitelline duct**.

— *Make drawings of S. haematobium showing as much as you can of its external features and internal anatomy.*

b) *Schistosoma mansoni*.

Examine whole mounted specimens of *S. mansoni* and point out the differences between it and *S. haematobium* :

— In the alimentary canal, the two intestinal caeca reunite in the anterior half of the body.

— The testes are 8-9, and the ovary lies anterior to the middle of the body, thus the uterus is shorter than in *S. haematobium* and contains only one egg.

الخلقي للجسم ، وتمتد منه إلى الأمام قناة البيض إلى جوار المجرى المحي الوسطى المشترك . وتتحد القناة مع هذا المجرى في منطقة الغدة القشرية في رحم طويل يمتد إلى الأمام ليفتح في الخارج بالفتحة التناسلية خلف المص البطني مباشرة . ويظهر العديد من الغدد المحية على جانبي النصف الخلفي من الجسم ، ويؤدي منها مجريان محيان جانبيين يتحدان ليكونا المجرى المحي الوسطى المشترك .

. ارسم أشكالاً «لشistosoma haematobium» موضحةً عليها أكثر ما تستطيع من صفاتها الخارجية وتشریحها الداخلي .

ب - شistosoma مانسوني .

افحص عينات كاملة مركبة على شرائح زجاجية من «ش . مانسوني» وأظهر الفسروق بينها وبين «ش . هيماطوبوم» :

— في قناة المضم ، يتحد الردبان المعويان في النصف الأمامي للجسم .

— الخصيات ، ٨ - ٩ ، ويقع المبيض أمام وسط الجسم ، وعلى هذا يكون الرحم أقصر مما هو في «ش . هيماطوبوم» ويحوى بيضة واحدة فقط .

c) **Stages in The Life-history.**

Examine stages in the life-history of both species and note :

— The **egg**. It has a *terminal spine* in case of *S. haematobium* and a *lateral spine* in case of *S. mansoni*, and both contain a fully mature **miracidium** when eliminated from the host. (These can be obtained from the urine and faeces of patients respectively).

— The **miracidium**. This is ciliated, has an anterior **boring papilla**, **penetration cells**, and **two pairs of flame cells**, but *no eye-spots like those of Fasciola*.

— The **mother sporocyst**. This is similar to that of *Fasciola*, and gives rise parthenogenetically to a generation of **daughter sporocysts** which are elongated, somewhat constricted in the middle and attain a relatively large size. Each has a **birth pore** near the anterior end through which mature cercariae emerge.

— The **cercaria**. This has an ovoid body, a *long forked tail*, **oral and ventral suckers**, bifid **intestine** and **histolytic glands**. It

ح - أطوار تاريخ الحياة .

افحص أطواراً في تاريخ حياة كلا النوعين وتبين :

— البيضة ، وهي ذات شوكة انتهائية في حالة «ش. هيما توبيوم» وشوكة جانبية في حالة «ش. مانسوني» وتحتوى كل منهما على ميراسيديوم تام النضج عندما تخرج من العائل (ويمكن الحصول على هذا البيض من بول المرضى وبرازهم على التوالي) .

— الميراسيديوم ، وهو مهدب ، وله حلقة ثاقبة أمامية ، وخلايا ثاقبة و زوجان من الخلايا اللهبية ، ولكن ليست له بقعتان عينيتان كما في «الفاسيولا» .

— الكيس البوغى الأم ، وهو شبيه بذلك الخاص «بالفاسيولا» ، ويكون بطريقة التكاثر البكرى جيلاً من الأكياس البوغية البنوية ، التى تكون ممدودة ومحصرة من الوسط نوعاً ما وتصل إلى حجم كبير نسبياً. ولكل منها ثقب ميلاد بالقرب من الطرف الأمامى تخرج منه السركاريات .

— السركاريا ، وهي ذات جسم بيضى ، وذيل طويل مشقوق ، ومصان فى وبطنى ، وأمعاء متفرعة إلى فرعين ، وغدد مذبية . وهي

does not encyst like that of *Fasciola* but swims actively in water to infect man by boring his skin when he is drinking, wading or bathing.

d) **Snail Intermediate Hosts.**

Examine specimens of *Bulinus truncatus*, the intermediate host of *S. haematobium*, and note its globose sinistral or left-handed shell, as well as of *Biomphalaria alexandrina*, the intermediate host of *S. mansoni*, with a flat discoidal shell.

— Make drawings of as much as you can of the stages in the life-history of the two species of *Schistosoma* and of their intermediate hosts.

— In what respects does *Schistosoma* differ from *Fasciola* in : (i) anatomy, and (ii) life-history ?

لا تتكيس مثل سركاريا « الفاسيولا » وإنما تسبح بنشاط في الماء حتى تصيب إنساناً وذلك بثقب جلده عندما يشرب الماء أو يخوض أو يستحم فيه .

د — العوائل المتوسطة من القواقع .

أفحص عينات من « بولينس ترنكاتس » ، العائل المتوسط « للشيستوسوما هيماتوبوم » ، وتبين صدفته الكرية اليسارية الالتفاف ، أى التى تتجه فتحتها ناحية اليد اليسرى ، ثم « بيومفلاريا الكسندرينا » العائل المتوسط « للشيستوسوما مانسونى » ، الذى له صدفة قرصانية مفلطحة .

. . . . ارسم أشكالاً على قدر ما تستطيع لأطوار في تاريخ الحياة لنوعى الشيستوسوما وعائلتهما المتوسطين .

— من أى النواحي تختلف « الشيستوسوما » عن « الفاسيولا » من حيث : (١) التشريح ، و (٢) تاريخ الحياة .

C — Class CESTODA

This class comprises the tapeworms, all of which are endoparasites and *lack an alimentary canal throughout life* (an extreme case of adaptation to parasitic mode of life). They have a great power of reproduction, both asexual and sexual.

They are divided into two orders : the **Merozoa** (or Eucestoda) which by strobilation form numerous proglottides, and the **Monozoa** (or Cestodaria) which do not strobilize.

T a e n i a

The genus *Taenia* belongs to the order Merozoa among whose characters is the possession of a **head** or **scolex** with four **suckers**. Of the species which infect man are *T. saginata* (beef tapeworm) and *T. solium* (pork tapeworm), the former being the commoner in Egypt. They live in the small intestine and absorb digested food through their body surface.

Taenia is a hermaphrodite, each proglottis developing both sets of genital organs.

ح - طائفة الشريطيات

تشتمل هذه الطائفة على الديدان الشريطية ، وهي جميعاً طفيليات داخلية وليس لها قناة هضم في أثناء حياتها كلها ، وهذا مثال للتكيف المتطرف للحياة الطفيلية . ولها مقدرة عالية على التكاثر ، الجنسي واللاجنسي . وهي تصنف في رتبتين : الميروزوا التي تكون عن طريق الانخراط أسلات أو قطع لسانية متعددة ، والمونوزوا التي لا تحدث فيها عملية انخراط .

التينيا

ينتمي جنس « تينيا » إلى رتبة الميروزوا ، التي من مميزات وجود رأس له أربعة ممصات . والأنواع التي تصيب الإنسان منه هي « ت . ساجيناتا » (دودة البقر الشريطية) و « ت . سوليوم » (دودة الخنزير الشريطية) ، والأولى أكثر شيوعاً في مصر . وهما تعيشان في الأمعاء وتمتصان الغذاء المهضوم عن طريق سطح الجسم . و «التينيا» خنثى ، حيث تكون كل قطعة لسانية فيها مجموعتين من الأعضاء التناسلية . والإخصاب إما

Self fertilization occurs within the same proglottis or cross fertilization between different proglottides of the same or other worms, but since the eggs have no access to the exterior, the whole proglottis separates off from the worm and falls with the faeces to the outside where the proglottis decays, liberating the eggs. When these are eaten by the intermediate host (cattle for *T. saginata* and pig for *T. solium*) each egg hatches out of an **onchosphere** or **hexacanth embryo**. This penetrates the tissues of the host, settles down in some of its voluntary muscles and develops into a **bladder worm** or **cysticercus larva** which encysts and remains as such until eaten by man with insufficiently cooked meat. In his stomach the cyst dissolves and the larva reaches his intestine to grow to the adult size.

1. *Taenia saginata*.

a) External Features.

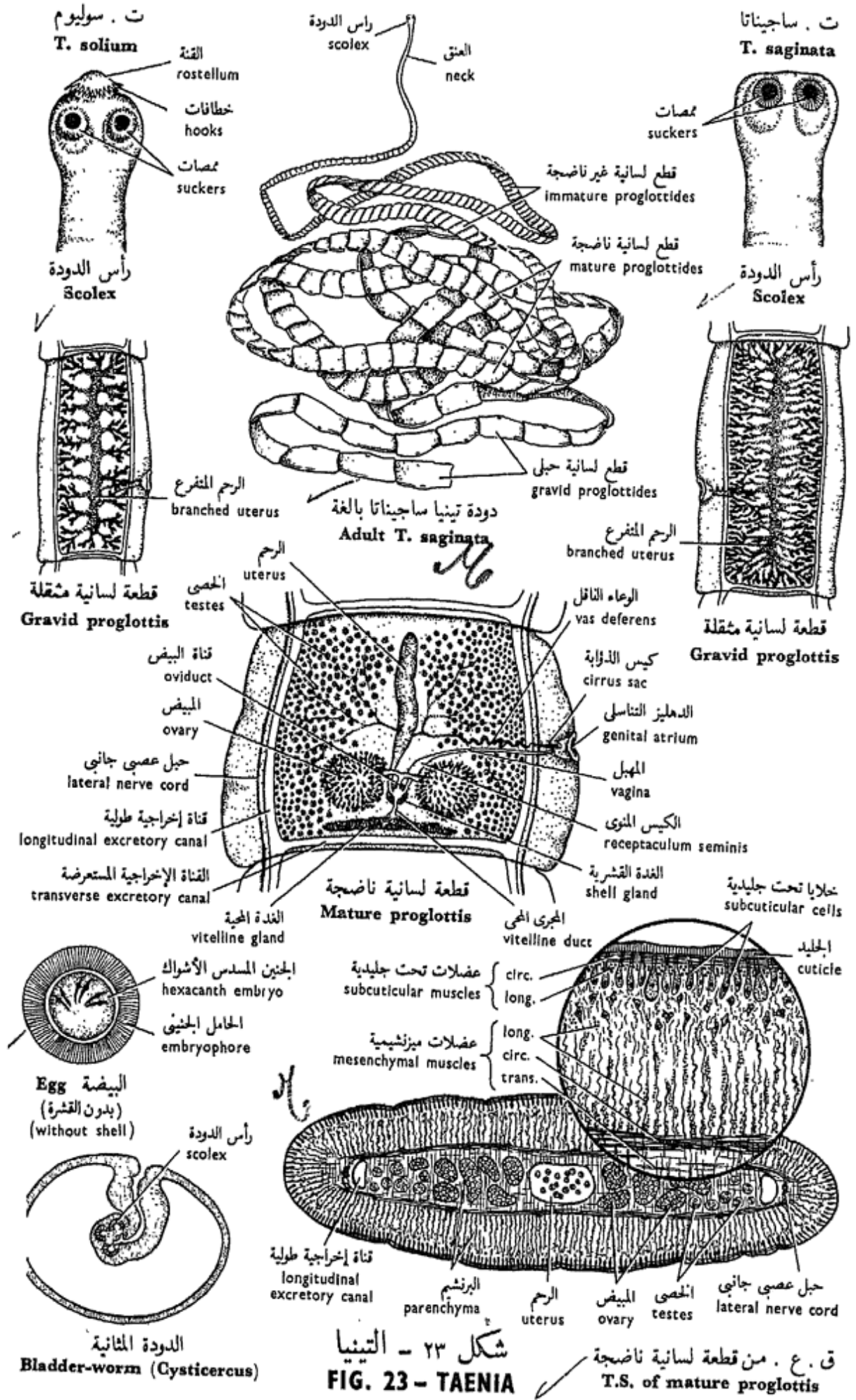
Examine a preserved specimen and note that it has a very small **scolex** or **head** at its anterior end, followed by a narrow **neck**

أن يكون ذاتياً في القطعة اللسانية الواحدة ، أو خلطاً بين قطع لسانية مختلفة من نفس الدودة أو من ديدان مختلفة . وحيث أن البيض ليس له سبيل إلى الخروج من العائل فإن القطعة اللسانية تنفصل كلها من الدودة وتسقط مع البراز إلى الخارج حيث تتحلل فيتحرر البيض منها . وعندما يأكل البيض العائل المتوسط — الماشية في حالة « ت. ساجيناتا » والخنزير في حالة « ت. سوليوم » (الدودة الوحيدة) — ، فإن كل بيضة يخرج منها الجنين الخطافي أو الجنين المسدس الأشواك ، الذي يخترق أنسجة العائل ويستقر فيه في بعض عضلاته الإرادية ويتحول إلى دودة مثالية ، وهي يرقانة تتكيس وتظل هكذا حتى يأكلها الإنسان مع اللحم إذا لم يطهه طهواً كافياً. ويندوب الكيس في معدته وتصل اليرقانة إلى أمعائه حيث تنمو إلى حجم البالغ .

1. « تينيا ساجيناتا » .

1 - الصفات الخارجية .

افحص عينة محفوظة وتبين أن لها رأساً صغيراً جداً عند الطرف الأمامي يتلوه عنق ضيق ، تتكون بنموه المستمر



شكل ٢٣ - التينيا
FIG. 23 - TAENIA

ق. ع. من قطعة لسانية ناضجة
T.S. of mature proglottis

by the continuous growth of which new **proglottides** are budded off. The rest of the body is ribbon-like, very long (4-6 meters) and formed of about 1000 proglottides; those found just behind the neck are the youngest and much broader than long, while the posteriormost ones are older, much larger and are longer than broad. On one edge of each mature proglottis is a small protruding **genital atrium** in which **two genital pores** are found. The genital atria are irregularly situated on either side of the worm.

— Draw.

b) The Scolex.

Examine a preparation of a scolex under the microscope and note the four large muscular **suckers**; *no mouth or hooks exist.*

c) The Mature Proglottis.

Examine under the L.P. (*don't use the H.P.*) a mature proglottis and note :

— The **lateral nerve cords** are two in number, and situated one on each side of the proglottis.

— The **excretory canals** are also two in number, running longitudinally internal to the lateral nerve cords.

القطع اللسانية أو الأسلات الجديدة. أما بقية الجسم فشريطي الشكل ، طويل جداً (٤-٦ أمتار) ويتكون من نحو ألف قطعة لسانية ، أحدثها سنناً هي القريبة من العنق وعرضها أكبر من طولها ، بينما القطع اللسانية الخلفية هي أكبرها سنناً وهذه طولها أكبر كثيراً من عرضها . ويقع على حافة كل قطعة لسانية ناضجة دهليز تناسلي صغير بارز يوجد فيه ثقبان تناسليان. والدهاليز التناسلية موزعة في غير نظام على جانبي الدودة .
..... ارسم .

ب - رأس الدودة .

افحص تحضيراً لرأس الدودة بالمجهر وتبين فيه أربعة ممصات عضلية كبيرة ، وأنه بدون فم أو خطافات .

ج - القطعة اللسانية (الأسلة) الناضجة .

افحص تحت الشيئية الصغرى (لا تستعمل الشيئية الكبرى) قطعة لسانية ناضجة وتبين :

— الحبلين العصبيين الجانبيين ، ويقعان واحد على كل جانب من جانبي القطعة اللسانية .

— القناتين الإخراجيتين ، وتمتدان طولياً إلى الداخل من الحبلين العصبيين الجانبيين . وتتصل القناتان في كل

In each proglottis the two canals are linked by a **transverse excretory canal** near the posterior border of the proglottis. These canals receive fine excretory tubules which end in **flame cells**.

— The **hermaphrodite reproductive system** consists of two sets of genitalia.

The **male genital system** develops first, and is better seen in the young proglottides. It consists of numerous small scattered spherical **testes** which occupy two lateral zones of the proglottis and merge one into the other anteriorly. Each testis gives off a small **vas efferens**; all the vasa efferentia unite to form one common **vas deferens**. This is highly convoluted and passes outwards to terminate in a retractile **penis or cirrus**, enclosed in a **cirrus sac** and opens by the **male genital aperture** in the genital atrium.

The **female genital system** consists of one large bilobed **ovary**, which is posterior in position. From the two lobes of the ovary, two tubes converge towards the median line leading to the **oviduct**. This passes

قطعة لسانية عن طريق قناة إخراجية مستعرضة تقع قريبة من الحد الخلفي للقطعة اللسانية ، وتصل إلى هذه القنوات أنيبات إخراجية دقيقة تنهى في خلايا هبية .

— الجهاز التناسلي الخنثوي ، ويركب من مجموعتين من الأعضاء التناسلية .

يتكون الجهاز التناسلي الذكري أولاً ، ويرى بصورة أوضح في القطع اللسانية الصغيرة ، ويركب من خصي متعددة صغيرة كروية تنتشر في القطعة اللسانية وتشغل فيها منطقتين جانبيتين تندمجان في الأمام . ويخرج من كل خصية وعاء صادر صغير ، وتتحد الأوعية الصادرة لتكون وعاء ناقلاً واحداً مشتركاً . وهذا كثير الالتفاف ويمتد إلى الخارج لينتهي في قضيب أو ذؤابة قابلة للانكماش ومغلقة داخل كيس الذؤابة ، وتفتح بالفتحة التناسلية الذكورية في الدهليز التناسلي .

ويركب الجهاز التناسلي الأنثوي من مبيض واحد كبير ذي فصين ، ويقع في الناحية الخلفية للقطعة اللسانية . وتخرج من فصي المبيض أنبوبتان تتقاربان تجاه الخط الوسطي وتكونان قناة البيض ، التي تمتد إلى

backwards and unites with the **vitelline duct** which drains the **vitelline gland** that lies posterior to the ovary. At the place of union of the vitelline duct and oviduct there is a small enlargement surrounded by clusters of unicellular glands — the **shell gland**. The **female genital aperture** in the genital atrium leads into a narrow tubular **vagina** which runs inwards, dilates to form the **receptaculum seminis** (that stores spermatozoa) and finally joins the oviduct in the region of the shell gland. From this point also comes out a long wide blind tube, the **uterus**, which extends forwards. The ova are fertilized in the region of the shell gland, receive yolk and a shell, and fall into the uterus. The uterus is at first simple, but in more mature (**gravid**) proglottides, and on becoming full of eggs, it becomes much branched.

d) **The Gravid Proglottis.**

This is about three times as long as broad, with a much branched uterus (20-30 main branches on each side) packed with eggs, and aborted ovary, vitelline gland and testes.

الخلف وتتحد مع المجرى المحي ، الذي يجمع المح من الغدة المحية التي تقع خلف المبيض . ويوجد انتفاخ صغير محاط بجزمة من الغدد وحيدة الخلية هي الغدة القشرية . ويقع هذا الانتفاخ عند اتحاد قناة البيض بالمجرى المحي . وتؤدي الفتحة التناسلية الأنثوية الموجودة في الدهليز التناسلي إلى أنبوبة ضيقة هي المهبل الذي يمتد إلى الداخل وينتفخ مكوناً الكيس المنوي (الذي يخزن الحيوانات المنوية) ويلتقي في النهاية مع قناة البيض في منطقة الغدة القشرية . ومن هذه النقطة أيضاً تخرج أنبوبة طويلة متسعة وتمتد إلى الأمام حيث تنهى مسدودة ، هذه هي الرحم . ويخصب البيض في منطقة الغدة القشرية ثم يحاط بالمح والقشرة ويسقط في الرحم . ويكون هذا بسيطاً في مبدأ الأمر ، غير أنه في القطع اللسانية الأكثر نضجاً (المثقلة) يمتليء بالبيض ويتفرع كثيراً .

د — القطعة اللسانية (الأسلة) المثقلة .

يبلغ طول هذه ثلاث مرات قدر عرضها ، ولها رحم كثير التفرع (٢٠ — ٣٠ فرعاً رئيسياً على كل جانب) مكتنز بالبيض ، ومبيض وغدة محية وخصى كلها ذاو .

— Make labelled drawings of mature and gravid proglottides.

e) T.S. of Mature Proglottis.

Examine a T.S of a mature proglottis and note:

— The **cuticle** is thick and secreted by **subcuticular cells** sunk below the subcuticular musculature.

— The **musculature** is very elaborate, consisting of a peripheral zone of **subcuticular circular** and **longitudinal layers**, and an inner mesenchymal zone of **longitudinal, circular** and **transverse fibres**. **Vertical muscle strands**, connecting the dorsal with the ventral side of the proglottis, are also present.

— The **parenchyma** fills the whole space available between the internal organs and musculature.

— The **ovary, uterus** and **testes** are scattered in the parenchyma.

— The **lateral nerves** and **excretory canals** lie one of each on each side.

— Draw.

f) Stages in the Life-history.

— The **eggs** are obtained from stools of patients infected by the parasite. An

..... ارسم أشكالاً موضحة الأجزاء بالأسماء للقطع اللسانية الناضجة والمثقلة.

هـ - ق. ع. من قطعة لسانية ناضجة. افحص ق. ع. من قطعة لسانية ناضجة وتبين :

— الجليد ، وهو غليظ وتفرزه خلايا تحت جليدية غائرة أسفل العضلات تحت الجليدية .

— العضلات ، وهي محكمة التكوين ، وتتكون من منطقة محيطية تتركب من طبقات تحت جليدية دائرية تتلوها طولية ، ومن منطقة ميزنشيمية داخلية من ألياف طولية فدائرية فمستعرضة . كما توجد أيضاً فسائل عضلية رأسية توصل الجانبين الظهرى بالبطنى للقطعة اللسانية .

— البرنشيم ، ويملأ جميع الحيز الكائن بين العضلات والأعضاء الداخلية .
— المبيض والرحم والخصى ، وهي مبعثرة في البرنشيم .

— الحبلين العصبيين الجانبيين ، والقناتين الإخراجيتين ، واحد من كل منهما في كل جانب .

..... ارسم .

و - أطوار تاريخ الحياة .

— البيض ، ويحصل عليه من براز المرضى المصابين بالطفيلي .

egg is circular in outline and contains a **hexacanth embryo** (six-hooked) surrounded by a thick brown radially striated membrane, the **embryophore**.

— The **cysticercus larva** or **bladder worm**, is obtained from the flesh of the intermediate host, then sectioned and examined. It is a hollow sac or bladder with an invagination at one end, of which the scolex of the future worm develops.

2. *Taenia solium*.

Examine specimens of *T. solium* and contrast with *T. saginata*. Note that the scolex of *T. solium* is relatively smaller and has a rounded prominent **rostellum** with a double row of chitinous **hooks**, the mature proglottides quite resemble those of *T. saginata* but the **genital atria are often regularly alternating**, the gravid proglottides are about twice as long as broad and relatively smaller than those of *T. saginata* and the **uterus is less branched** (7-10 main branches on each side).

— *Make a labelled drawing.*

— How does the parasitic mode of life affect the : (i) structure and (ii) life-history of the parasitic flatworms you have studied ?

والبيضة مستديرة وتحتوى على جنين مسدس الأشواك (أى له ستة خطافات) ، ويحيط به غشاء غليظ بنى اللون مخطط تخطيطاً شعاعياً ويسمى الحامل الجنيني .

— الدودة المثانية ، ويحصل عليها من لحم العائل المتوسط ، الذى يقطع شرائح ويفحص . وهى عبارة عن كيس أجوف أو مثانة منغمدة بأحد طرفيها ، ويتكون رأس الدودة المقبلة فى هذا الجزء المنغمد .

٢ — « تينيا سوليوم » .

افحص عينات من الدودة الوحيدة ووازنها بعينات « ت . ساجيناتا » . تبين أن رأس « ت . سوليوم » أصغر نسبياً وله قنّة مدورة بارزة تحمل صفّاً مزدوجاً من الخطافات ؛ وأن القطع اللسانية الناضجة تشبه مثيلاتها فى « ت . ساجيناتا » ، غير أن الدهاليز التناسلية غالباً ما تتبادل بانتظام ؛ وأن طول القطع اللسانية المثقلة ضعف عرضها ، وأنها أصغر نسبياً من مثيلاتها فى « ت . ساجيناتا » ؛ وأن الرحم أقل تفرعاً (٧ - ١٠ فروع رئيسية على كل جانب) .

. . . . ارسم أشكالاً .

— كيف يؤثر أسلوب التطفل فى الحياة على : (١) بنيان و (٢) تاريخ حياة الديدان المفلطحة الطفيلية التى درستها ؟

PHYLUM NEMATODA

شعبة الخيطيات

The thread, cylindrical or round worms form another group of **triploblastic acoelomate** animals. They are also bilaterally symmetrical and **unsegmented** like the flatworms. They have a peculiar **perivisceral cavity**. The body wall is covered with a smooth, non-chitinous **cuticle** and has a single muscle layer of longitudinal cells divided into 4 quadrants. The alimentary canal is straight, simple, lacks muscles and glands, and opens by a **mouth** and an **anus**. The excretory system comprises few cells, both glandular and excretory, and has a single excretory pore. No vascular or respiratory systems, and cilia are totally absent even in developmental stages. Sexes are usually separate, the gonads are tubular, and development is direct.

This phylum is one of the largest phyla in the animal kingdom as regards number

تكون الديدان الخيطية أو الأسطوانية أو المستديرة مجموعة أخرى من الحيوانات ثلاثية الطبقات اللاسلومية وهي متماثلة الجانبين غير معقدة كالديدان المفلطحة ، وفيها تجويف حول حشوي مميز. وجدار الجسم فيها مغلى بجليد أملس غير شيتيني ، وله طبقة عضلية واحدة من خلايا عضلية طولية تنتظم عادة في 4 أرباع الدائرة . وقناة الهضم مستقيمة بسيطة بدون عضلات أو غدد ، وتفتح بفم واسع . والجهاز الإخراجي يحوى عدداً قليلاً من الخلايا الغدية والإخراجية ، وله ثقب إخراجي واحد . وليس لهذه الديدان جهاز وعائى أو جهاز تنفسى والجسم خلو من الأهداب كلية حتى فى الأطوار التكوينية . والجنسين عادة منفصلين والمناسل أنبوية والتكوين مباشر وهذه الشعبة واحدة من أكبر شعب عالم الحيوان بالنسبة لعدد الأفراد والأنواع ، التى تعيش إما

of individuals and species, which live either freely in the sea, fresh water, soil or on decaying organic mater, or parasitically on other animals as well as plants. In spite of their very wide dispersal, their anatomy is remarkably simple and uniform.

A. Order ASCARIDATA

Nematodes with 3-6 lips around the mouth, and males have curved posterior ends, 2 spicules and no bursa copulatrix.

Ascaris

Some species of this genus are among the largest round worms known. *A. lumbricoides* lives in the small intestine of man, *A. megalocephala* (*A. equorum*) in the small intestine of the horse and *A. vitulorum* in that of the cow. They resemble each other closely and differ only in few details. Their life-history is remarkable in that the female lays about 1000 eggs every day, which pass out with the faeces; each develops an embryo that moults inside the egg-shell and is then ready to infect a new host. Inside the host, the shell dissolves, liberating a young worm which makes a long journey in the body. It goes to the liver, heart, lungs in

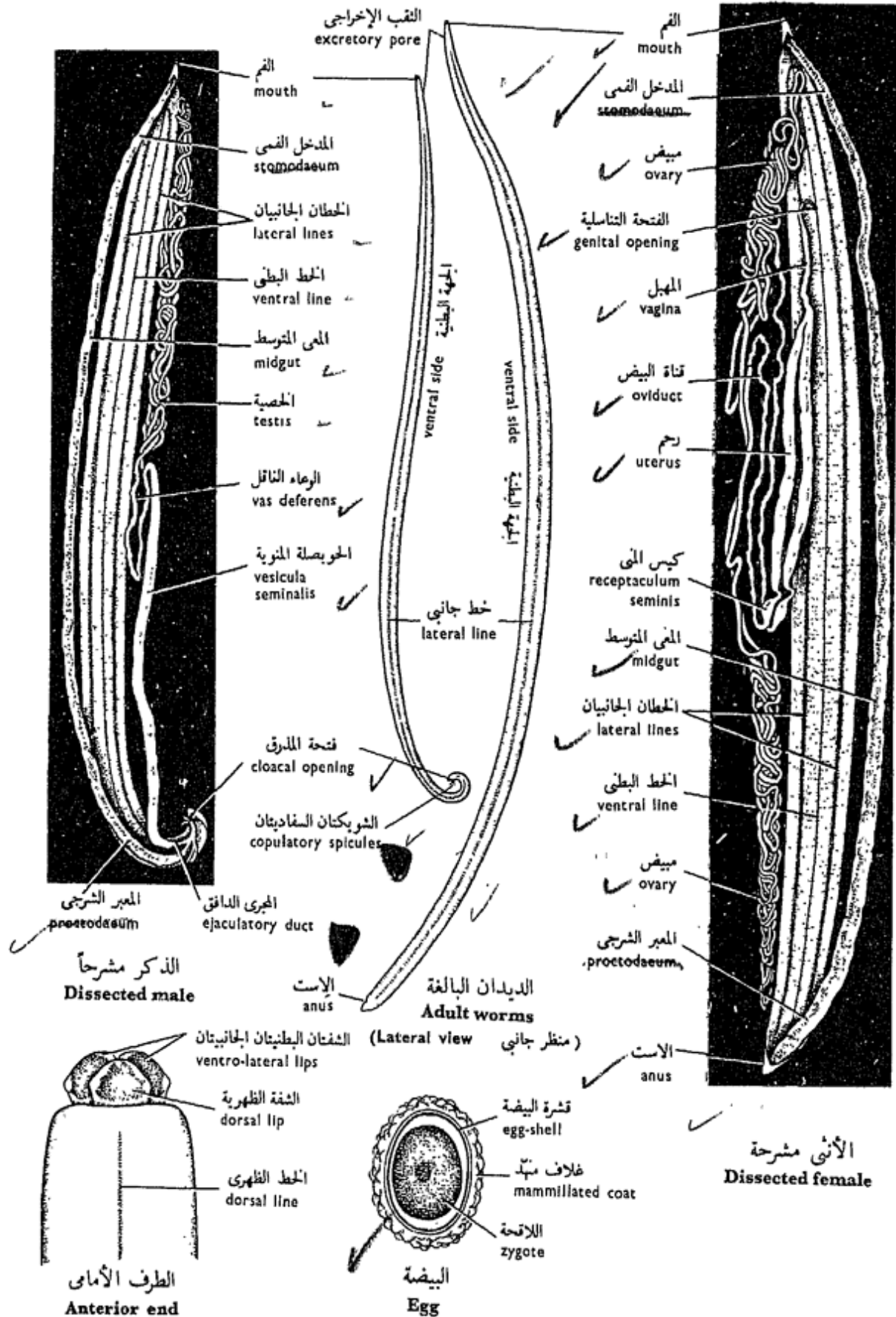
حرة ، في البحر أو الماء العذب أو في التربة . أو على المواد العضوية المتحللة ، أو متطفلة على حيوانات أخرى أو على نباتات ، وعلى الرغم من انتشارها الواسع جداً فإن تشریحها بسيط ومتجانس بشكل واضح .

١ - رتبة أسكاريداتا

خيطيات لها ٣ - ٦ شفاه حول الفم ، والذكر طرف خلفي ملتو وشويكتان وإنما بدون كيس سفادي .

الأسكاريس

يعتبر بعض أنواع هذا الجنس من بين أكبر الديدان المستديرة المعروفة ، فمنها « أ. لمبريكويدس » الذي يعيش في الأمعاء الدقيقة للإنسان و « أ. ميغالوسفاللا » الذي يعيش في الأمعاء الدقيقة للحصان و « أ. فيتلورم » في الأمعاء الدقيقة للبقر . وتشبه هذه الأنواع بعضها بعضاً شبيهاً وثيقاً ، ولا تختلف إلا في تفصيلات قليلة . ويميز تاريخ حياتها بكون أن الأنثى تضع نحو ١٠٠٠ بيضة كل يوم ، تمر إلى الخارج مع البراز ، حيث يتكون في كل منها جنين ينسلخ في داخل قشرة البيضة فيغدو بعدها معداً لإصابة عائل جديد . وتذوب قشرة البيضة في داخل العائل ، فتنتقل منها دودة صغيرة تقوم برحلة طويلة في الجسم . وذلك أنها تذهب



شكل ٢٤ - أسكارس فيتلورم
 FIG. 24 - ASCARIS VITULORUM

which it moults twice, then to the trachea, oesophagus and finally to the small intestine in which it moults for the fourth time and reaches the adult size. The human species is usually more common in children causing to them serious damages as it deprives them when present in considerable numbers, as they often do, of much of their digested food.

a) External Features.

(*A. vitulorum* is more easily obtainable here and therefore usually used for laboratory studies).

Examine the specimen provided and note :

— The **body form**, is cylindrical, long (length varies according to species and sex being in *A. vitulorum* 15-26 cm in the male and 22-30 cm in the female) and tapering at both ends. *The sexes are separate* ; the female is the larger, and has a straight posterior end, while the male is more slender and has its posterior end sharply curled ventrally.

— **Four longitudinal streaks** run the entire length of the body, 2 thin white **dorsal** and **ventral lines**, and 2 broader and

إلى الكبد ومنها إلى القلب فالرئتين حيث تنسلخ هناك مرتين ، ومنها تذهب إلى القصبة الهوائية فالمرئ وتستقر في النهاية في الأمعاء الدقيقة حيث تنسلخ للمرة الرابعة وتصل إلى حجم الودودة البالغة . والنوع الذي يصيب الإنسان عادة أكثر وجوداً في الأطفال حيث يسبب لهم أضراراً جسيمة ، ذلك لأنه يسلمهم كثيراً من غذائهم المهضوم إذا ما وجد في أمعائهم بأعداد كبيرة ، كما يحدث هذا في أغلب الأحيان .

١ - الصفات الخارجية .

(« أ. فتيلورم » هو النوع الذي يسهل الحصول عليه هنا أكثر من غيره من الأنواع ، ولذلك يستخدم هذا النوع عادة في الدراسة المعملية) .

افحص العينة المعطاة لك وتبين :

— شكل الجسم ، وهو أسطوانى طويل (يختلف الطول على حسب النوع والجنس ويبلغ في « أ. فتيلورم » ١٥ - ٢٦ سم في الذكر و ٢٢ - ٣٠ سم في الأنثى) ويستدق عند طرفيه ، والجنسان منفصلان ، والأنثى هي الأكبر ولها طرف خلفى مستقيم ، بينما الذكر أنجل ، كما أن طرفه الخلفى مقوس بحددة تجاه الناحية البطنية .

— أربعة خطوط طولية ، تمتد على طول الجسم كله ، اثنان منها أبيضان هما الخط الظهرى والخط البطنى واثنان أعرض وأدكن من الأولين

darker **lateral lines** (some of the internal organs show through the transparency of the body wall along the latter two streaks). These four lines mark the internal division of the muscles in the body wall into **four quadrants**.

— The **mouth** lies at the anterior end of the body and is guarded by three finely papillated **lips**, one dorsal and two ventro-lateral. The minute **excretory pore** lies on the ventral side, 2 mm behind the mouth. The **genital aperture** in the female is situated on the ventral side some distance from the anterior end (at about one third the length of the body in *A. lumbricoides*, one fourth in *A. megaccephala* and one sixth in *A. vitulorum*). In the male, the genital duct joins the hindgut and both open by a common **cloaca** a short distance from the posterior end. A pair of minute **copulatory spicules** project from the latter aperture. The female has a separate slit-like **anus**.

— *Draw*.

b) **Dissection**.

* Lay the worm in the dissecting dish with its dorsal side upwards. Pin it down to the dish at its two ends. Pour water to cover the specimen.

هما الخطان الجانبيان (ويمكن رؤية بعض من الأعضاء الداخلية من خلال شفافية جدار الجسم عند هذين الخطين الأخيرين). وتحدد هذه الخطوط الأربعة الانقسام الداخلي للعضلات في جدار الجسم إلى أربعة أرباع الدائرة.

— الفم، ويقع في الطرف الأمامي وهو محاط بثلاث شفاه دقيقة ذات حلقات، ومن هذه الشفاه واحدة ظهرية واثنان بطنيتان جانبيتان. ويقع الثقب الإخراجي الدقيق على الجانب البطني، خلف الفم بمليمترين. وتقع الفتحة التناسلية في الأنثى على الجانب البطني خلف الطرف الأمامي ببعض المسافة (ثلث الجسم في حالة «أ. لمبريكويدس» والرابع في حالة «أ. ميغالوسفاللا» والسادس في حالة «أ. فيتيلورم»). أما في الذكر فيتحد المجرى التناسلي مع المعى الخلقي حيث يفتحان معاً بمذرق مشترك أمام الطرف الخلقي بقليل، وتبرز شويكتان سفاديتان دقيقتان من فتحة المذرق. وأما في الأنثى فالاست شقية الشكل منفصلة.

. ارسم .

ب — التشریح .

* ضع الدودة في طبق التشریح وسطحها الظهرى إلى أعلى، ثم ثبتها بالدبابيس عند طرفيها واسكب عليها ماء حتى يغمرها.

* Make a longitudinal incision along the mid-dorsal line with the help of fine scissors, or preferably a pin to avoid cutting the internal organs. Since the body may be twisted, care is needed to maintain the proper position of the cut throughout the length of the worm. Pin aside the flaps of the body wall. (In order to avoid hardening the specimens they should be stored in 95 parts 5% formalin, and 5 parts glycerine).

Examine and note :

— The **alimentary canal** is straight, ribbon-like and consists of three parts, a short **stomodaeum**, long **midgut** and a short posterior **proctodaeum**. The first and third are ectodermal in origin, the middle one is of endodermal origin. The stomodaeum is differentiated into a short **buccal cavity** followed by a short muscular **oesophageal swelling** (often called pharynx).

— The **excretory canals** are two in number, each extending along a lateral line. An excretory canal is an excavation in a single excretory cell.

— The **reproductive system**.

The **male system** consists of a single thread-like, much coiled **testis**

* اعمل قطعاً طويلاً على طول الخط المنصف الظهرى ، مستعيناً فى ذلك بمقص دقيق ، ومن الأفضل أن تستخدم دبوساً كى تتجنب قطع الأعضاء الداخلية . وحيث أن الجسم قد يكون ملتويًا ، فالعناية واجبة كى تحتفظ بالاتجاه الصحيح للقطع على طول الدودة كلها . ثبت أرخيقي جدار الجسم بالدبابيس (ولتجنب تصلب العينات ينبغى حفظها فى ٩٥ جزءاً من ٥٪ من الفورمالين و ٥ أجزاء من الجلسرين) .

افحص وتبين :

— قناة الهضم ، وهى مستقيمة وتشبه الشريط وتتركب من ثلاثة أجزاء ، مدخل فى قصير ، ومعى متوسط طويل ، ومعبر شرجى خلفى قصير . والأول والثالث إكتودرميا الأصل بينما المتوسط إندودرمى . والمدخل الفمى متميز من تجويف فى قصير يتلوه انتفاخ مويئى عضلى قصير (كثيراً ما يسمى بالبلعوم) .

— القناتين الإخراجيتين ، وتمتد كل منهما على طول خط جانبي ، والقناة الإخراجية ما هى إلا تجويف فى خلية إخراجية واحدة .

— الجهاز التناسلى .

يتركب جهاز الذكر ، من خصية واحدة تشبه الخيط كثيرة

which lies in the anterior half of the body and passes out into a coiled **vas deferens** which dilates into a wider but straight **vesicula seminalis**. This opens with a short muscular **ejaculatory duct** into the hindgut, and to the outside by a **cloaca**. Note also the two **copulatory spicules** lying in two small pouches dorsal to the ejaculatory duct.

— The **female system** consists of two thread-like coiled **ovaries**, one anterior and the other posterior. Each leads into a coiled and somewhat less opaque **oviduct**. This leads into a wide straight **uterus**. In the case of *A. vitulorum*, the oviduct dilates into a spherical chamber, the **receptaculum seminis**, before leading into the uterus. The two uteri unite together and form the single **vagina** which tapers anteriorly and opens by the genital aperture.

The reproductive system can better be traced from the genital aperture to the gonads. Note that the coils of the gonads and their ducts embrace the midgut.

* Squeeze a uterus on a slide, cover and examine the eggs under the microscope.

الالتفاف وتقع في النصف الأمامي للجسم ، وتمتد إلى وعاء ناقل ملفوف ينتفخ مكوناً حويصلة منوية أوسع منه ولكنها مستقيمة . وتفتح هذه بمجرى دافق عضلي قصير في المعى الخلقى (المعبر الشرجي) ، وإلى الخارج بالمدرق . تبين أيضاً الشويكتين السفاديتين اللتين تقعان في كيسين صغيرين في الجهة الخلفية للمجرى الدافق .

ويتركب جهاز الأنثى من مبيضين ملفوفين خيطي الشكل ، أحدهما أمامي والآخر خلفي ، ويؤدي كل منهما إلى قناة بيض ملفوفة أيضاً وأقل اعتماداً من المبيض . وتؤدي القناة إلى رحم مستقيم متسع . وفي حالة « أ. فيتلورم » تنتفخ قناة البيض قبل أن تمتد إلى الرحم ، مكونة حجرة كروية ، هي الكيس المنوي . ويتحد الرحمان معاً ليكونا المهبل الوحيد الذي يستدق في الأمام ويفتح بالفتحة التناسلية .

ويمكن تتبع الجهاز التناسلي على نحو أفضل من الفتحة التناسلية إلى المناسل . تبين أن لفات المناسل ومجاريها تحتضن المعى المتوسط .

• اضغط على رحم فوق شريحة زجاجية .
غط البيض ثم افحصه تحت المجهر .

Note that the **egg** is oval in shape and surrounded by a thick chitinized **shell** with an outer albuminous **mammillated coat**. The egg contains an **unsegmented zygote**. However, the infective egg contains an embryo.

— *Make drawings of Ascaris showing its internal anatomy, and of its eggs.*

c) Microscopic Structure.

Examine transverse sections passing through the bodies of the two sexes and note :

— The **body wall**, is composed of an outer thick smooth **cuticle** secreted by a protoplasmic **syncytial layer**, the **epidermis**, in which the cell boundaries are not differentiated.

— **Four quadrants**, marked by the presence of inward projections of the epidermis, represent the two **lateral lines**, each of which contains an **excretory canal**, and the **dorsal** and **ventral lines** which contain the **dorsal** and **ventral nerves** respectively.

— The **longitudinal muscle layer** is composed of longitudinal muscle fibres. Each fibre consists of an outer contractile part which

تتبع أن البيضة بيضية الشكل ومحاطة بقشرة شيتينية غليظة وذات خلاف منهد زلاى . وتحتوى البيضة على لاقحة غير مفلجة ، غير أن البيضة المعدية تحتوى على جنين .

... ارسم أشكالاً « للأسكارس » مبيناً عليها التشريح الداخلى وكذلك شكلاً لبيضة .

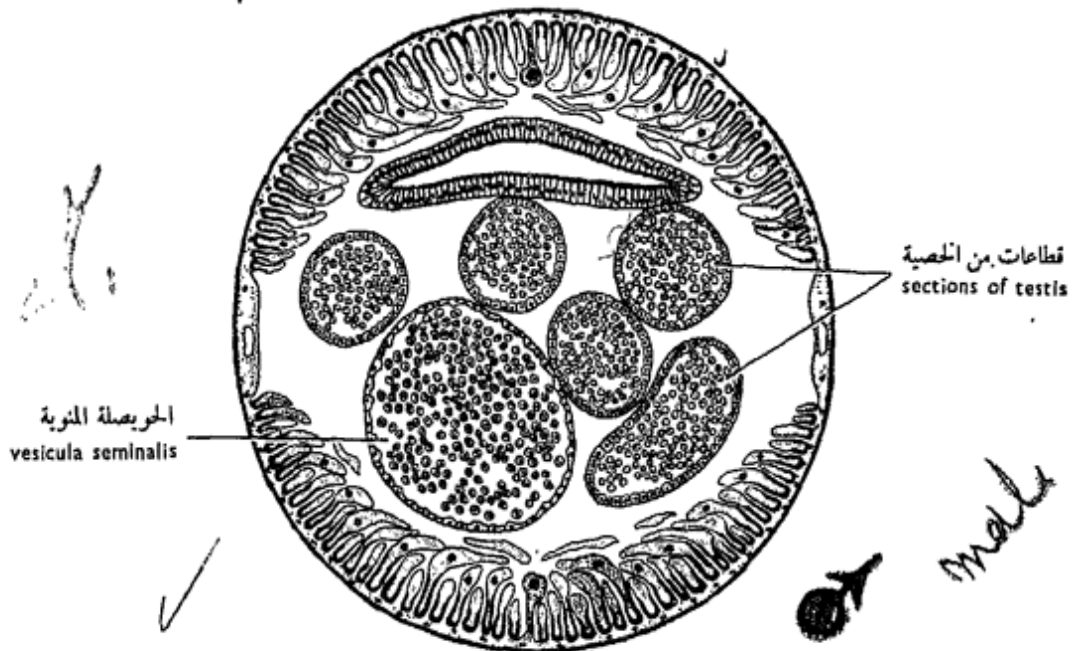
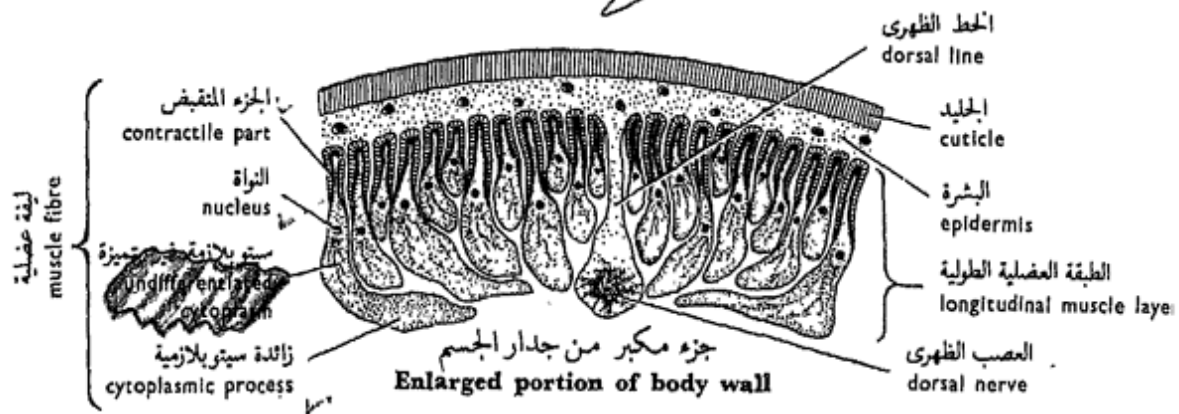
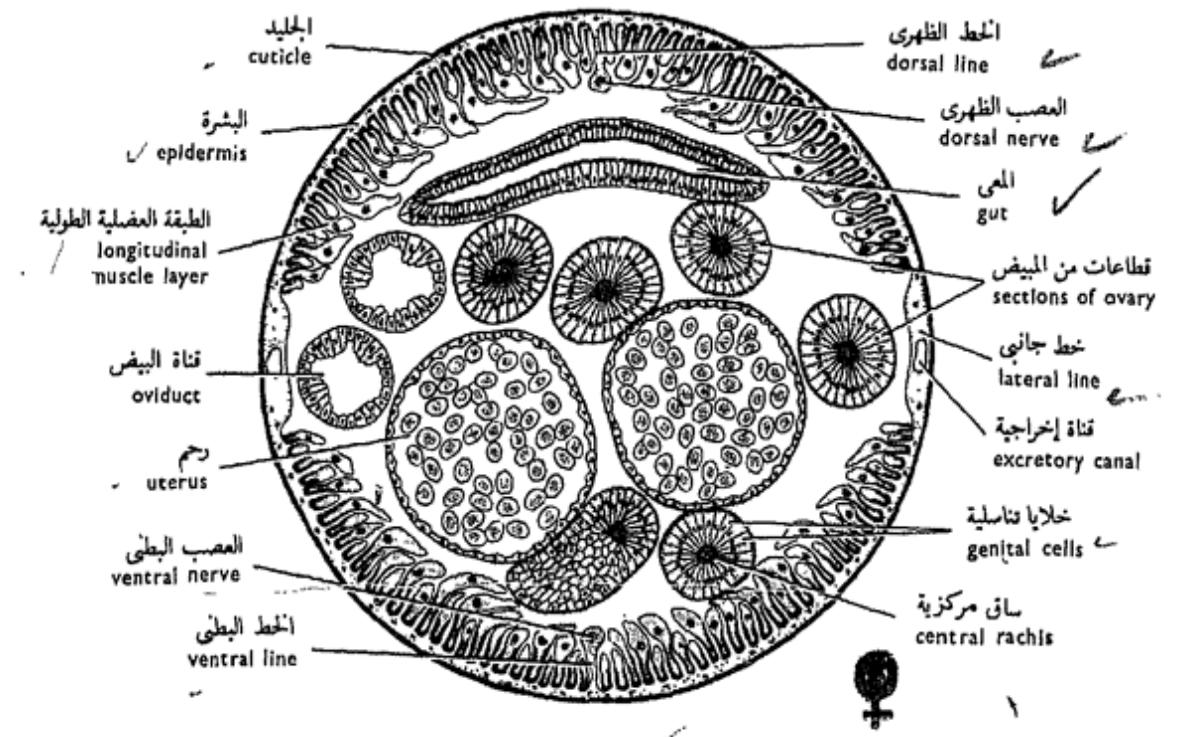
جـ - البنيان المجهري .

افحص قطاعات عرضية مارة فى اجسام الجنسين وتبين فيها ما يلى :

— جدار الجسم ، ويتركب من جليد أملس غليظ خارجى تفرزه طبقة مدحجة بروتوبلازمية ، هى البشرة ، لا تظهر فيها الفواصل بين الخلايا .

— أربعة أرباع الدائرة ، وتحدها بروزات من البشرة إلى الداخل تمثل الخطين الجانبيين ، يحوى كل منهما قناة إخراجية ، والخطين الظهرى والبطنى اللذين يحتويان على العصبين الظهرى والبطنى على التوالى .

— الطبقة العضلية الطولية ، وترتكب من ألياف عضلية طويلة . وترتكب كل ليفة من جزء متقبض خارجى به ليفات تمتد طولياً ، وجزء



شكل ٢٥ - مقاطع عرضية من أنثى وذكر أسكارس فيتلوروم
 FIG. 25 - T.S. OF FEMALE AND MALE ASCARIS VITULORUM

has fibrils running longitudinally and an inner part of undifferentiated cytoplasm containing the nucleus. Processes from the cytoplasmic parts are directed in the two dorsal quadrants towards the dorsal nerve, and towards the ventral nerve in the two ventral quadrants.

The body wall contains haemoglobin which has an affinity towards oxygen.

— The **body cavity** is spacious and not lined by any epithelium derived from the mesoderm as a true coelom. It is said to be formed from large vacuoles in a few enormous cells and is often referred to as the perivisceral cavity.

— The **alimentary canal** is represented by the midgut in the sections. It is dorsal in position, is built up of a simple columnar epithelium which rests on a basement membrane, and is lined by a thin "cuticle".

In the female note :

— The **ovaries** are represented by several sections, since they are coiled. Each section appears solid and circular, with a central rachis around which the reproductive

داخلى من سيتوبلازمية غير متميزة تحتوى على النواة . وتتجه زوائد من الأجزاء السيتوبلازمية فى ربعى الدائرة الظهرين تجاه العصب الظهرى ، وتجاه العصب البطنى فى ربعى الدائرة البطنين .

ويحتوى جدار الجسم على الهيموجلوبين ذى الميل الأكسجينى .
— تجويف الجسم ، وهو كبير متسع غير مبطن بطلائية تنشأ من الميزودرم كما هى الحال فى السيلوم الحقيقى . ويقال إنه يتكون من فجوات كبيرة فى داخل خلايا قليلة كبيرة ، وغالباً ما يشار إليه باسم التجويف حول الحشوى .

— قناة الهضم ، وهى ممثلة فى القطاعات بالمعى المتوسط ، وتقع تجاه الجانب الظهرى ، وتركب من طلائية عمودية بسيطة ترتكز على غشاء قاعدى ، ومبطنة «بجليده» رقيق .

تبيين فى الأنثى :

— المبيضين ، ويظهران على هيئة عدة قطاعات وذلك لأنهما ملفوفان ، ويظهر كل قطاع منها مصمماً مستديراً له ساق مركزية تنتظم الخلايا الطلائية

epithelial cells are arranged radially.

— The **oviducts** are represented by two sections (may be more or one), are hollow and lined by a single layer of elongated cells which form a wavy lining.

— The **uteri** appear as two large sections which occupy a large space in the perivisceral cavity. They are thin-walled and contain numerous **ova**.

In the male note :

— Numerous sections of the **testis** and of the **vas deferens**.

— The **vesicula seminalis** is only present if the section is taken in the posterior region of the body.

— *Make labelled drawings of transverse sections of the male and female.*

B. Order STRONGYLATA

Nematodes with simple mouth without papillae, and males have 2 spicules and a true bursa copulatrix.

Ancylostoma

The hookworm, *Ancylostoma duodenale*, lives in the small intestine of man and is endemic to the Old World, flourishing in all

التناسلية حوله بطريقة شعاعية .

— **قناتي البيض** ، وهما ممثلتان بقطاعتين (أو واحد أو أكثر من اثنين) ، وهما جوفوان ومبطنتان بطبقة واحدة من خلايا ممدودة تكون بطانة متموجة .

— **الرحمين** ، ويظهران كقطاعتين كبيرين يشغلان حيزاً كبيراً من التجويف حول الحشوي ، ولهما جدار رقيق ويحتويان على بيض متعدد .

تبين في الذكر :

— أجزاء عديدة من **الخصية** والوعاء الناقل .

— **الحويصلة المنوية** ، وهي موجودة فقط إذا ما كان القطاع قد أخذ من المنطقة الخلفية للجسم .

... ارسم أشكالاً لقطاعات عرضية من الذكر والأنثى ، وأشر إلى الأجزاء بأسمائها .

ب — رتبة **سترونجيلاتا**

خيطيات ذات فم بسيط عديم الحلقات ، والذكر شويكتان وكيس سفادي أصيل .

الأنكيلستوما

تعيش الودودة الخطافية «أنكيلستوما ديودونالي» في الأمعاء الدقيقة للإنسان ، وهي متوطنة في العالم القديم ، حيث تزدهر في جميع المناطق

tropical and subtropical regions. It is abundant in Egypt, as well as in the mines in the colder countries. It rasps the mucous membrane of the intestine causing ulcers and severe anaemia. The sexes are separate. The eggs pass down with the faeces and hatch out of **free-living larvae**, which moult twice before they become infective (compare with *Ascaris*). The larvae penetrate the skin of the host, pass into the blood stream and follow, like *Ascaris*, a long journey in the body: first to the heart, lungs, then reach the trachea from which they pass into the oesophagus, and finally settle in the intestine. There they moult twice and become adult.

Examine the preparations provided of the two sexes and note :

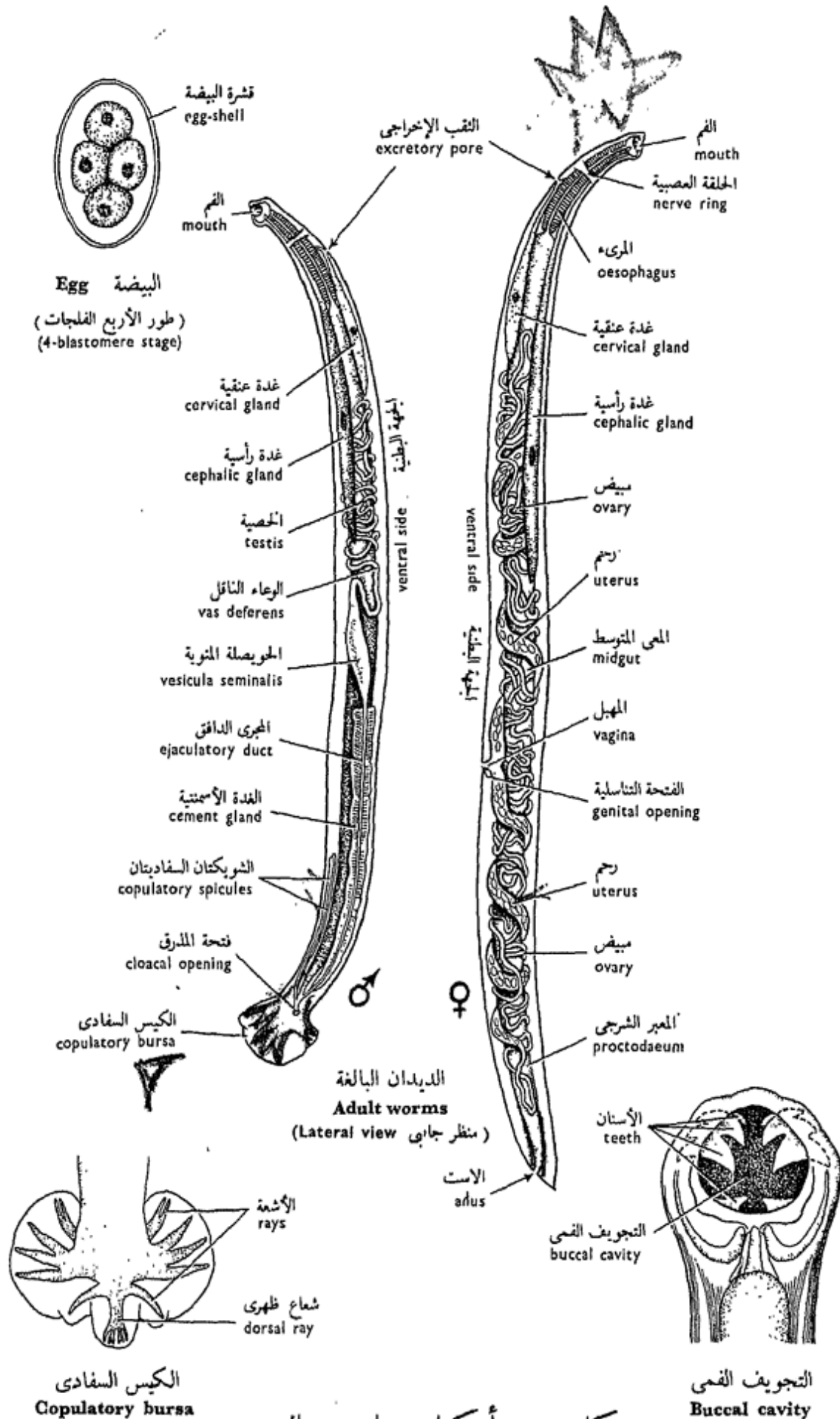
— The **size**. The female is bigger (10-18 mm long) than the male (8-11 mm). The anterior end is bent a little dorsally in both sexes. The posterior end of the female is straight and pointed, while that of the male is modified into a **copulatory bursa (bursa copulatrix)** which grips the female during copulation.

الحارة وشبه الحارة ، وتكثر في مصر ، وكذلك في المناجم في البلاد الباردة . وهي تهش الغشاء المخاطي للأمعاء مسببة بذلك قرحاً وفقر دم حاداً . والجنسان منفصلان . ويمر البيض إلى الخارج مع البراز وتخرج منه يرقات تعيش حرة ، وتنسلخ مرتين (وازن «بالأسكارس») قبل أن تغدو معدية . وتخرق اليرقات جلد العائل وتمر مع تيار الدم ، وتقوم «كالأسكارس» برحلة طويلة في الجسم ، فتصل في البداية إلى القلب ومنه إلى الرئتين ، ومنهما إلى القصبة الهوائية ، ثم إلى المرء ، ثم تستقر في النهاية في الأمعاء وتنسلخ هناك مرتين لتصبح ديداناً بالغة .

افحص التحضيرات المعطاة لك

من الجنسين وتبين :

— الحجم . الأنثى أكبر (١٠ - ١٨ مم في الطول) من الذكر (٨ - ١١ مم) . ويشئ الطرف الأمامي قليلا تجاه السطح الظهرى في كلا الجنسين . والطرف الخلفى في الأنثى مستقيم ومدبب ، أما في الذكر فهو متحور ليكون الكيس السفادى الذى يمسك بالأنثى في أثناء السفاد .



شكل ٢٦ - أنكيلستوما ديودونالي
FIG. 26 - ANCYLOSTOMA DUODENALE

— The **mouth opening** is directed dorsally and leads into the stomodaeum, which is differentiated into a **buccal cavity**, lined with chitin, and a long **oesophagus**. The buccal cavity or **buccal capsule** is armed with two pairs of **antero-ventral teeth** and one pair of smaller **postero-dorsal teeth**, while in the floor of the capsule there are two **saw-like teeth**. All these teeth grip and tear the intestinal mucosa of the host. A long **midgut** leads posteriorly from the oesophagus and joins a short **hindgut** which opens ventrally through the **anus**.

— Two prominent long **cephalic glands**, open into the buccal cavity and extend posteriorly as far as the middle of the body.

— Two **excretory canals** run along the two lateral lines, and join anteriorly by a **transverse duct**. Two **excretory** or **cervical glands** are also attached to the latter duct.

— **In the male**, there is a single tubular coiled **testis** which is continuous with a **vas deferens**. This dilates into a spindle-shaped **vesicula seminalis** which leads into a long **ejaculat-**

— فتحة الفم ، وهي متجهة إلى السطح الظهرى وتؤدي إلى مدخل فى متميز من تجويف فى مبطن بمادة شيتينية ثم من مرىء طويل ، والتجويف الفمى أو المحفظة الفمية مسلح أو مسلحة بزوجين من الأسنان الأمامية البطنية وزوج من الأسنان الخلفية الظهرية الأصغر منها ، بينما توجد فى القاع سنان منشاريتا الشكل . وتمسك هذه الأسنان جميعاً بالغشاء المخاطى للعائل وتمزقه . ويمتد من المرئ معى متوسط طويل إلى الحلف ، ويتصل بمعى خلفى الذى يفتح بالاست على السطح البطنى .

— غدتين رأسيتين ، ظاهرتين تفتحان فى التجويف الفمى ، وتمتدان إلى الحلف حتى منتصف الجسم .

— قناتين إخراجيتين ، تمتدان على طول الخطين الجانبيين وتتحدان فى الأمام عن طريق مجرى مستعرض ، وتتصل غدتان إخراجيتان أو عنقيتان بهذا المجرى الأخير أيضاً .

— وفى الذكر، تبين الخصية، وهي واحدة وأنبوبية وتمتد إلى وعاء ناقل الذى ينتفخ مكوناً حويصلة منوية مغزلية الشكل ، وهذه تؤدي إلى

ory duct, surrounded by a very prominent **cement gland** and joins the hindgut to open together by the **cloaca**. Two long minute **copulatory spicules** lie in pouches dorsal to the ejaculatory duct. The copulatory bursa is flattened and contains the **genital cone** in the middle, a **dorsal ray** and 6 **paired rays** arranged in two flanges of the bursa. These rays are fleshy and tactile structures.

— *Draw*.

Examine an **egg** of *Ancylostoma*, obtained from stools of patients, and note its small size, transparent shell and an egg-cell that has segmented into 4 large blastomeres.

— *Draw*.

— How do the Nematoda differ from the parasitic Platyhelminthes which you have studied, in their (i) anatomy and (ii) adaptation to the parasitic mode of life ?

مجري دافق طويل محاط بغدة إسمنتية ، ويتصل المجري بالمعى الحلقي ليفتحاً معاً بالمدرق . وتقع شويكتان سفاديتان دقيقتان طويلتان في كيسين في الجهة الظهرية للمجري الدافق ، والكيس السفادى مفلطح ويحتوى على المخروط التناسلى في الوسط ، وشعاع ظهري و ٦ أشعة مزدوجة تنتظم في وشيعتى الكيس . وهذه الأشعة لحمية البنيان كما أنها لمسية .

. ارسم .

افحص بيضة « الأنكيلستوما » ، ويحصل عليها من براز المرضى ، وتبين حجمها الصغير وقشرتها الشفافة ووجود خلية بيضية فيها منقسمة إلى ٤ فلجات كبيرة .

. ارسم .

— كيف تختلف الخيطيات عن المفلطحات الطفيلية التي درستها ، في :
(١) تشریحها و (٢) تكيفها لأسلوب الحياه الطفيلية ؟

PHYLUM ANNELIDA

The Annelida or ring-worms are **metamerically segmented**, triploblastic **coelomate** animals. Their body is covered with a thin non-chitinous **cuticle**, and the body wall is muscular with outer circular and inner longitudinal muscle layers. They possess **chaetae** but no continuous exoskeleton. The body cavity is coelomic and the excretory organs are metamerically arranged **nephridia**. The gonads develop from the coelomic epithelium and discharge through paired coelomoducts . The nervous system comprises a cerebral ring and a **double ventral nerve cord** with a double ganglion in each segment. The larva when present is a **trochosphere**.

Annelids are very successful and live in the sea, fresh water and on land; either active, sedentary or ectoparasitic.

Only class **Oligochaeta** will be considered here (for the other classes see Vol. III).

شعبة الحلقيات

الحلقيات أو الديدان الحلقية حيوانات مَعْقَلَة أجسامها تعقيلًا تَكَرَّارِيًّا ، ثلاثية الطبقات ، كما أنها سيلومية . وتغطي أجسامها طبقة رقيقة من جليد غير شيتيني ، وجدار الجسم فيها عضلي وبه طبقة عضلية خارجية دائرية وطبقة عضلية داخلية طولية . وبها أشواك ولكن ليس لها هيكل خارجي متصل . وتجويف الجسم فيها سيلومي ، وأعضاء الإخراج عبارة عن نفريديات منتظمة عقليًا . وتتكون المناسل من الطلائية السيلومية وتفتح للخارج عن طريق مجارى سيلومية مزدوجة . وللجهاز العصبي حلقة عصبية مخية وحبل عصبي بطني مزدوج ، يحمل عقدة عصبية مزدوجة في كل عقلة . واليرقانة إن وجدت فهي من طراز البروكوسفير .

والديدان الحلقية ناجحة جداً وتعيش في البحر والمياه العذبة وعلى البر ، وهي إما أن تكون نشيطة أو ساكنة أو طفيلية خارجية .

هذ وسوف نعالج هنا طائفة قليلات الأشواك فقط (أنظر الجزء الثالث للطوائف الأخرى) .

Class OLIGOCHAETA

This class comprises the earthworms and their allies. They lack parapodia and have few chaetae and a reduced cephalization. They are always hermaphrodite, the gonads are confined to a few of the anterior segments, and their gonoducts are coelomoducts. Reproduction is by copulation and cross fertilization. There is no free larval stage, but the eggs are deposited and develop in special capsules called the **cocoons**, which are produced by a modified region of the epidermis called the **clitellum**.

The Earthworm

Allolobophora

Earthworms live in damp soil which is not too acid. They abound in the fields and gardens where they build burrows, engulfing earth particles mixed with organic matter, which latter they digest. The defecated earth collects on the sides and also at the mouths of burrows forming **worm casts**, thus aerating the soil and enriching it with nitrogen-containing compounds. Earthworms are nocturnal, that is, they be-

طائفة قليلات الأشواك

هذه الطائفة تشتمل على ديدان الأرض وأشكالها ، وهي حيوانات تعوزها نظائر الأرجل ولها أشواك قليلة ورأسية مختزلة ، وهي دائماً أبدأً خنثى وفيها تنحصر المناسل في عدد قليل من العقل الأمامية ، ومجاريها التناسلية عبارة عن مجارى سيلومية ، والتكاثر بالتسافل والإخصاب الخلط ، وليس ثمّة طور يرقاتي حر وإنما يوضع البيض ويتكون في محافظ خاصة تسمى محافظ البيض أو الشرائق ، تنتجها منطقة متحورة من البشرة تسمى السرج .

دودة الأرض

الألولوبوفورا

تعيش ديدان الأرض في التربة الرطبة التي لا تكون بالغة الحموضة . وهي تكثر في الحقول والحدائق حيث تبنى جمحوراً في الأرض ، وهي إذ تبنيها تزدرد جزيئات التربة المختلطة بالمواد العضوية فتضم الأخيرة منها . وتتجمع جزيئات التربة المتبرزة على جوانب الجحور وأفواهاها مكونة طرح الدود ، وبهذا تعمل الديدان على تهوية التربة واستيفار المركبات الأزوتية بها . وديدان الأرض ليلية ، أي أنها تغدو نشيطة في أثناء الليل

come active by night, and retire to their burrows during the day. A very common earthworm in Egypt is *A. caliginosa*.

a) External Features.

- * Living earthworms can be kept for some weeks in a wooden box filled with soil to a depth of 30cm. The soil should be kept damp and some rotted cow or horse manure and pieces of bread should be added (buried 3 cm deep) about once a fortnight. The box is to be covered with a sheet of glass.
- * Earthworms are narcotised slowly in water to which crystals of magnesium sulphate or chloroform water are added. When they become flaccid they may better be dissected immediately.
- * Preservation of earthworms is carried by putting the narcotized worms in 5% formalin. It would be better to put the worms in glass tubes, open at both ends, and laid horizontally in a basin full of the formalin.

Examine living, narcotized and preserved specimens and note :

— The **body form** is cylindrical, pointed anteriorly and dorso-ventrally flattened posteriorly. The dorsal surface is somewhat darker in colour. The **mouth** and **anus** open terminally at the anterior and posterior ends respect-

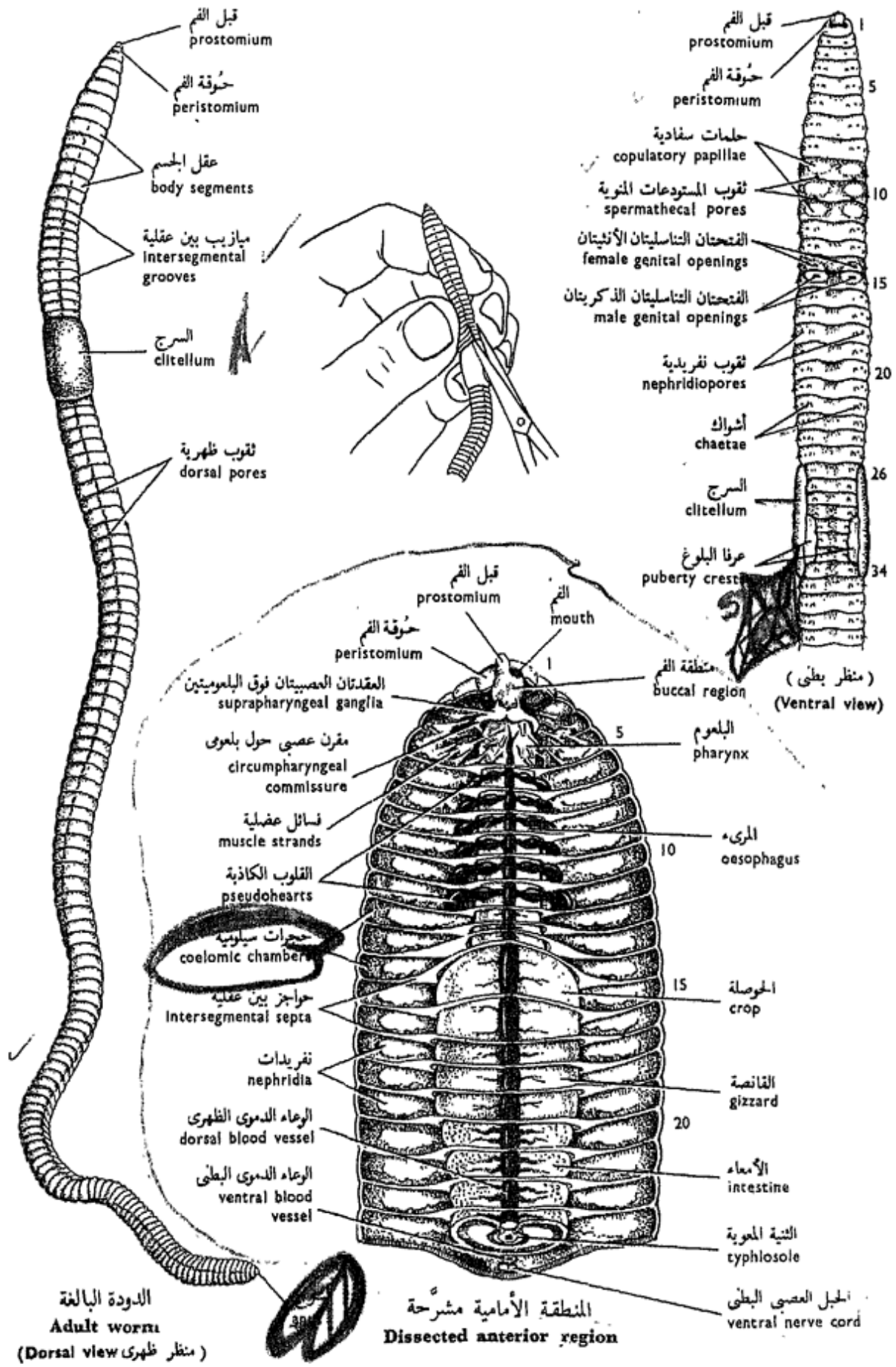
وتتركز إلى جحورها في أثناء النهار .
وثمة نوع شائع جداً من ديدان الأرض في مصر هو « أ . كاليجينوزا » .

١ - الصفات الخارجية .

- * يمكن حفظ العينات الحية لعدة أسابيع في صندوق خشبي يملأ بالتربة بعمق ٣٠ سم . وينبغي حفظ التربة رطبة وإضافة سماد عضوي معطن من روث البقر أو الخيل مع قطع من الخبز حيث تدفن في التربة على عمق ٣ سم من السطح مرة واحدة كل أسبوعين ، ثم يغطى الصندوق بلوح من الزجاج .
- * وتخدّر ديدان الأرض ببطء ، وذلك بوضعها في ماء تضاف إليه بلورات كبريتات المغنسيوم أو ماء الكلوروفورم ، وعند ما تصبح الديدان رخوة مترهلة يستحسن أن تشرح على التور .
- * وتحفظ الديدان بوضع الديدان المخدرة في ٥٪ فورمالين ، ومن المستحسن أن توضع الديدان في أنابيب زجاجية مفتوحة الطرفين تم توضع في وضع أفقي في حوض مليء بالفورمالين .

افحص عينات حية ومخدرة
ومحفوظة وتبين :

— شكل الجسم ، وهو أسطوانى ،
مدبب الطرف الأمامى بينما طرفه الخلقى
مفلطح في اتجاه ظهري بطني ،
والسطح الظهري أدكن نوعاً في
اللون . ويفتح الفم والاست في
الطرف الأمامى والطرف الخلقى على



الدودة البالغة
Adult worm
(منظر ظهري Dorsal view)

المنطقة الأمامية مشرحة
Dissected anterior region

دودة الأرض «ألولوبفورا كاليجينوزا»
ALLOLOBOPHORA CALIGINOSA

ively. The body is divided into a great number of **segments**, separated by conspicuous **intersegmental grooves**.

— The **clitellum** (secret-
es the cocoon) is the thick-
ened skin of segments 26-
34, and lies on the dorsal
and lateral sides concealing
the segments. These, how-
ever, are distinct on the
ventral side, where the edges
of the clitellum are thick-
ened on segments 31-33
forming two **puberty
crests**.

— The **head** is composed
of a **peristomium** (first
segment) surrounding the
mouth, and a **prostomium**
which is dorsal and forms
an upper lip that extends in
front of the mouth; the
prostomium is not to be
considered a segment.

— The **chaetae** or **setae**
are minute chitinous struc-
tures which can be felt by
passing the finger from be-
hind forwards on the ventral
surface of the worm (pre-
ferably preserved). Every
body segment, except the
first and the last, carries
four pairs of chaetae, two
pairs on the ventral surface
and one pair on each lateral
side. Use a hand-lens to see
that the chaetae are directed
backwards.

التوالى . والجسم مقسم إلى عدد كبير
من العقل تفصل بينها ميازيب بين
عقلية .

— السرج (وهو الذى يفرز
الشرنقة) وهو عبارة عن جلد العقلات
٢٦ - ٣٤ متغلظاً فى السطوح الظهرى
والجانبيين فيخفى العقلات ، غير أن
هذه تظهر واضحة على الجانب البطنى
حيث تغلظ حواف السرج على العقلات
٣١ - ٣٣ مكونة عرفى البلوغ .

— الرأس ، ويتركب من حوقة
القم (العقلة الأولى) التى تحيط بالقم .
ويمتد أمامها قبل القم فى الجانب
الظهري مكوناً شفة عليا للقم . ولا يعتبر
قبل القم عقلة .

— الأشواك ، وهى تراكيب
شيتينية دقيقة يمكن تلمسها بإمرار
الإصبع على السطح البطنى للجسم
من الخلف إلى الأمام (ويستحسن
أن يكون ذلك على دودة محفوظة) .
وتحمل كل عقلة من عقل الجسم ،
فما عدا الأولى والأخيرة ، أربعة
أزواج من الأشواك ، زوجين على
السطح البطنى وزوجاً واحداً على كل
من الجانبين . استخدم عدسة يدوية
لترى الأشواك وهى متجهة إلى
الخلف .

* Strip off a small piece of the body wall with the forceps and examine under the microscope and note that the chaetae are set in pits with their ends protruding. Boil the body wall in a conc. solution of KOH to extract the chaetae and examine them through the microscope.

b) The External Body Apertures.

(Use a hand-lens to see them). They are:

— The **mouth** and **anus** are pointed to before.

— The **male genital apertures** are the two openings of the vasa deferentia, slit-like, with thickened lips and lie on the ventro-lateral sides of segment 15.

— The **female genital apertures** are the two openings of the oviducts. They are small and lie ventro-laterally on segment 14.

— The **spermathecal pores** are two pairs of very minute openings which lie in the intersegmental grooves between segments 9/10 and 10/11. They are surrounded by three pairs of **copulatory papillae** on segments 9-11.

— The **dorsal pores** are very minute pores which

* انزع قطعة صغيرة من جدار الجسم بالمقط وافحصها تحت المجهر وتبين أن الأشواك تبيت في حفر تبرز منها أطرافها . اغل جدار الجسم في محلول مركز من البوتاسا الكاوية واستخلص الأشواك وافحصها بالمجهر .

ب - فتحات الجسم الخارجية .

(استعمل عدسة يدوية لتراها) وهي :

— الفم والامت ، وقد سبقت الإشارة إليهما .

— الفتحتان التناسليتان الذكريتان ، وهما فتحتا الوعاءين الناقلين ، وكل منهما شقية الشكل ذات شفاه غليظة ، وتقعان على السطحين الجانبيين البطنيين للعقلة ١٥ .

— الفتحتان التناسليتان الأنثيتان ، وهما فتحتا قناتي البيض ، وهما صغيرتان وتقعان على العقلة ١٤ .

— ثقبوب المستودعات المنوية ، وهي زوجان من الفتحات الدقيقة جداً وتقع في الميزابين بين العقليين بين العقلتين ٩/١٠ والعقتين ١٠/١١ ، وهي مجاطة بثلاثة أزواج من الحلمات السفادية على العقلات ٩ - ١١ .

— الثقبوب الظهرية ، وهي ثقبوب

communicate the coelom with the outside. They lie mid dorsally on the intersegmental grooves starting with 8/9 to the posterior end.

* Dry the outer surface of a specimen thoroughly and then gently squeeze the body so that fluid oozes from them.

— The **excretory pores** or **nephridiopores** are the minute pores of the nephridia to the outside. They are ventral in position, two per segment, except the first three and the last segment where they are absent.

— *Make labelled drawings of the earthworm as seen from the dorsal and ventral sides. Enlarged drawings of the anterior end (head), clitellum and isolated chaetae are necessary.*

c) Dissection.

* Both narcotized and preserved specimens should be used. Pin down the worm at its two ends to the dissecting dish, dorsal side upwards.

* Make a longitudinal mid-dorsal incision, using very fine scissors and taking great care not to go deep with the scissors so as to avoid injuring the internal organs. You may slit open the worm while you hold it in your left hand away from the dissecting dish (Fig. 27). Pin aside the flaps of the

دقيقة جداً توصل السيلوم بالخارج . وتقع في منتصف السطح الظهري على الميازيب بين العقلية ابتداء من ٩/٨ إلى الطرف الخلفي .

* جفف السطح الخارجى لعينة تجفيفاً جيداً ثم اضغط برفق على الجسم بحيث ينز سائل من هذه الثقوب الظهرية .

الثقوب الإخراجية أو الثقوب النفريدية ، وهى الثقوب الدقيقة للنفريدات التى تفتح بها إلى الخارج . وهى بطنية الموقع ، يقع اثنان منها على كل عقلة فيما عدا الثلاث العقلات الأولى والعقلة الأخيرة إذ تغيب منها الثقوب ارسم أشكالاً لدودة الأرض كما تراها من السطحين الظهري والبطني ، وكذلك أشكالاً مكبرة للطرف الأمامي (الرأس) والسرج والأشواك المعزولة ، ثم وضع الأجزاء بأسمائها .

ح - التشريح .

* ينبغي استعمال عينات مخدرة وأخرى محفوظة . ثبت الدودة بالدبابيس عند طرفيها في طبق التشريح بحيث يكون الجانب الظهري إلى أعلى .

* اعمل قطعاً طولياً على طول الخط المنصف الظهري مستعيناً في ذلك بمقص دقيق جداً وكن حذراً جداً فلا تتعمق بالمقص كى تتجنب إلحاق الضرر بالأعضاء الداخلية . ويمكنك أن تفتح الدودة وأنت ماسك بها بيدك اليسرى بعيداً عن طبق التشريح (أنظر شكل ٢٧) . ثبت أرخيقي جدار

body wall. Note the intersegmental septa between the compartments into which the capacious coelom is divided.

i) **The alimentary canal.**

— The **buccal region** extends in segments 1-2 and opens with the **mouth** in front.

— The **pharynx** (segments 3-5) is thick-walled, muscular and connected to the body wall by numerous **muscle strands**.

— The **oesophagus** (segments 6-14) is narrow and thin-walled.

— The **crop** (segments 15-16) is dilated and thin-walled.

— The **gizzard** (segments 17-19) is thick-walled, highly muscular and serves to grind the food aided by small pebbles in it.

— The **intestine** extends along the rest of the body and opens to the exterior by the **anus** on the last segment. It is yellowish because it is covered by a layer of **yellow** or **chloragogenous cells** which are modified peritoneal cells full of waste material.

* Remove a part of the intestine open it ventrally, and wash away its contents and notice the typhlosole which is a dorsal longitudinal fold that projects into the lumen of the intestine and

الجسم في الطبقة بالدبايس . تبين الحواجز بين العقليّة الواقعة بين الحجر التي ينقسم إليها السيلوم المتسع .

١ - قناة الهضم .

— منطقة الفم ، وتمتد في العقليتين

١ ، ٢ وتفتح بالفم في الأمام .

— البلعوم (في العقلا ٣ - ٥)

وهو غليظ الجدران ومتصل بجدار الجسم بواسطة فسائل عضلية عديدة .

— المريء (في العقلا ٦ - ١٤)

وهو رفيع ورقيق الجدران .

— الحوصلة (في العقليتين ١٥ ،

١٦) ، وهي متسعة ورقيقة الجدران .

— القانصة (في العقلا ١٧ -

١٩) ، وهي غليظة الجدران وعضلية

وتعمل على طحن الغذاء مستعينة على

ذلك بحصى صغير .

— الأمعاء ، وهي تمتد في بقية

الجسم وتفتح بالاست إلى الخارج في

العقلا الأخيرة . وهي مصفرة إذ أنها

مغطاة بطبقة من الخلايا الصفراء ،

وهي خلايا بريتونية متحورة مليئة

بالمواد المسرفة .

* أزل جزءاً من الأمعاء وافتحه من الناحية البطنية

وأغسله لتفرغه من محتوياته ولاحظ وجود الشنية

المعوية أو التفلوسول ، وهو ثنية ظهرية طويلة

تبرز في تجويف الأمعاء وتعمل على زيادة

serves to increase its digestive and absorptive area.

ii) **The blood system** consists of vessels in which **red blood** flows. The chief blood vessels are :

— The **dorsal vessel** is median and runs along the dorsal surface of the alimentary canal; it is this vessel which is visible from the exterior when you cut the dorsal body wall. The blood flows in it from behind forwards.

— The **ventral vessel** is also median but lies on the ventral side of the alimentary canal. The blood flows along its greater length from in front backwards .

— The **subneural vessel** lies ventrally close below the nerve cord.

— Six pairs of **pseudo-hearts** (one pair in each of the segments 6-11) connect the dorsal with the ventral vessel, encircling the oesophagus. In narcotized specimens the pseudohearts may be seen pulsating.

— *Make drawings of the alimentary canal and blood system.*

iii) **The excretory system** consists of one pair of **nephridia** in each segment except the first three and the last, and are cons-

سطحها الهضمي والامتصاصي .

٢ - الجهاز الدموي ، ويتركب من أوعية يسيل فيها دم أحمر . والأوعية الدموية الرئيسية هي :

— الوعاء الظهرى ، وهو يجرى وسطياً على السطح الظهرى لقناة الهضم . وهذا الوعاء هو الذى يظهر من الخارج عندما قطعت جدار الجسم الظهرى ، ويجرى الدم فيه من الخلف إلى الأمام .

— الوعاء البطنى ، وهو أيضاً وسطى وإنما يجرى على السطح البطنى لقناة الهضم ويسيل الدم فى معظم مجراه من الأمام إلى الخلف .

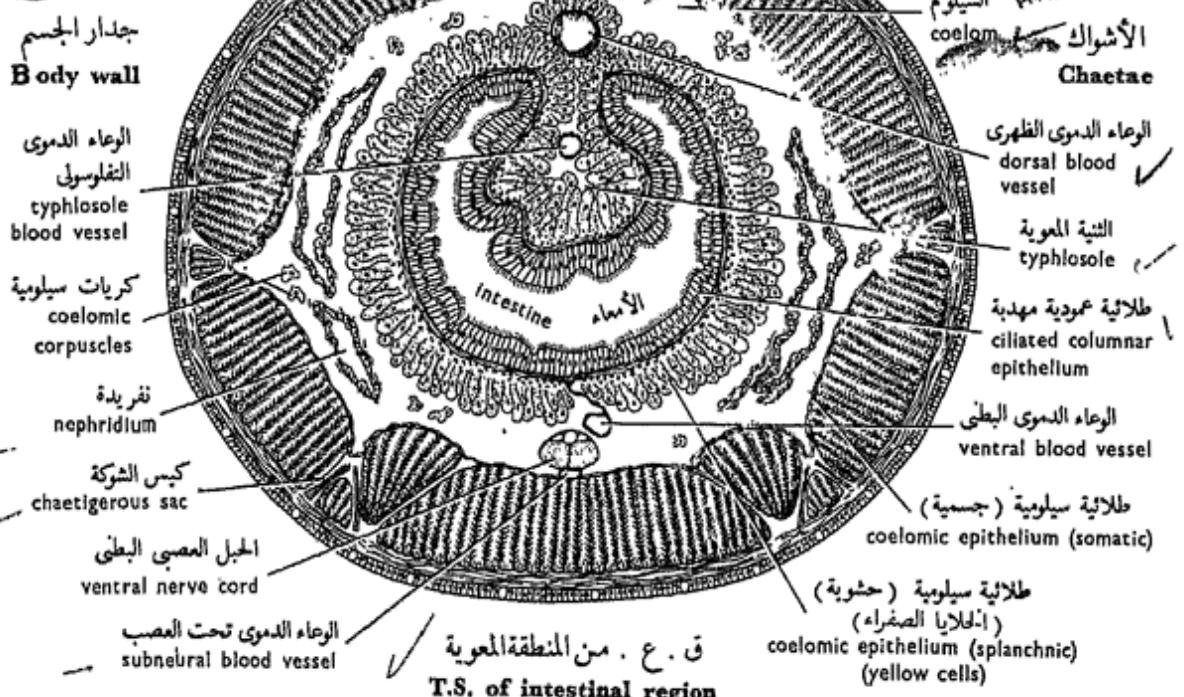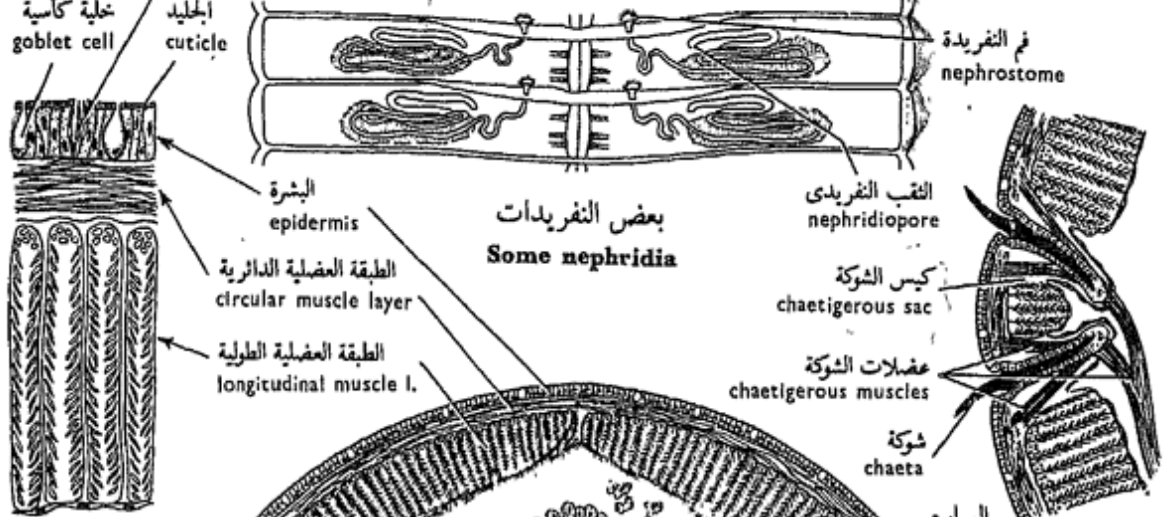
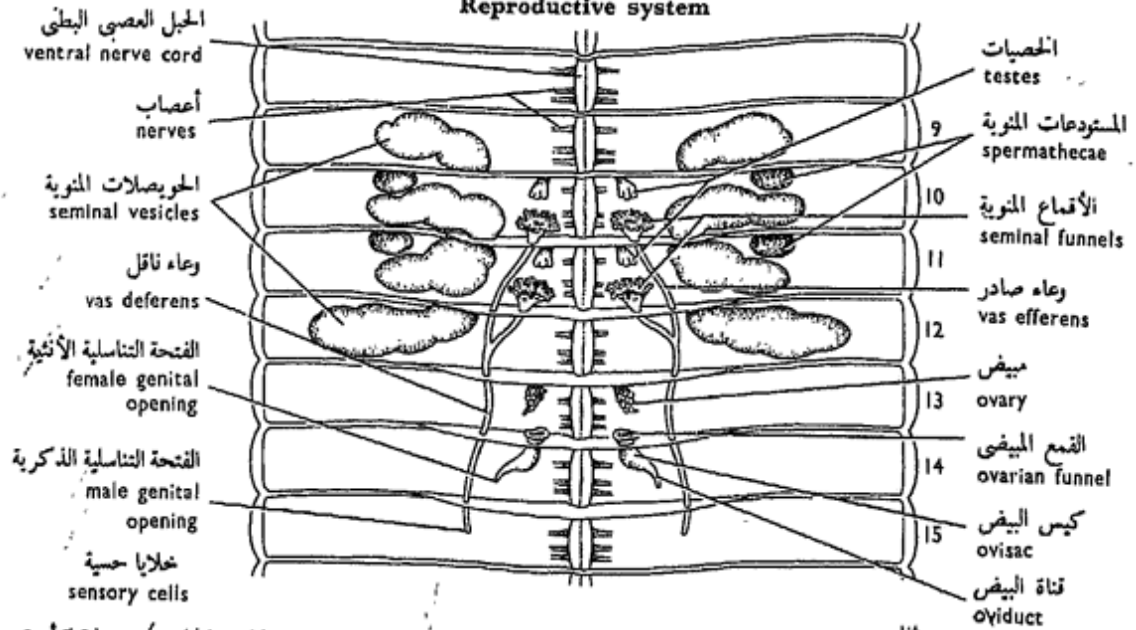
— الوعاء تحت العصب ، ويقع فى الناحية البطنية قريباً من الحبل العصبى .

— وتوجد ستة أزواج من القلوب الكاذبة المتقبضة (زوج فى كل من العقلا ٦ - ١١) تصل بين الوعاء الظهرى والبطنى وتحيط بالمرىء ، وقد تشاهد القلوب الكاذبة نابضة فى العينات المخدرة .

... ارسم أشكالاً لقناة الهضم والجهاز الدموي .

٣ - الجهاز الإخراجى ، ويتركب من زوج من النفريديات فى كل عقلة عدا العقلا الأولى الثلاث والعقلة

الجهاز التناسلي
Reproductive system



T.S. of intestinal region

دودة الأرض «أللوبوفورا كاليجينوزا»
ALLOLOBOPHORA CALIGINOSA

picuous on either side of the alimentary canal.

* Carefully remove a nephridium together with the ventral part of the intersegmental septum in front of it. Put it on a slide with a drop of saline solution, cover and examine microscopically.

Note that the **nephro-**
dium has a small inner opening, the **nephrostome** found at the end of a ciliated funnel which lies in front of the septum, that is, in the segment anterior to the segment in which the main body of the nephridium lies. The latter body is in the form of a convoluted tube which is mostly ciliated and opens to the outside on its own segment by a **nephridiopore**.

— *Make a drawing of a nephridium.*

iv) **Reproductive system.**

You have noticed that the earthworm is **hermaphro-**
dite. Its reproductive organs are complex and some of them difficult to dissect. Examine the two sets of genitalia and identify as much as you can of their constituent parts.

In the male genital system, note :

— The **seminal vesicles** are very distinct, 4 pairs

الأخيرة ، وهي واضحة على جانبي قناة الهضم .

* أزل بعناية نفريدة مع الجزء البطنى للحاجز بين العقلى الواقع أمامها . ضعها على شريحة زجاجية مع قطرة من محلول ملحي ثم غطها وافحصها بمجهريا .

لاحظ أن للنفريدة ثقب دقيق ، هو فم النفريدة ، يقع في نهاية قمع مهذب يوجد أمام الحاجز بين العقلى ، أى في العقلة الواقعة أمام العقلة التى يوجد فيها جسم النفريدة نفسها ، وهذا الجسم عبارة عن أنبوية ملتفة معظمها مهذب وتفتح إلى الخارج في عقلتها بثقب نفريدى .

. ارسم شكلاً لنفريدة .

٤ — الجهاز التناسلى .

لقد تبينت أن دودة الأرض خنثى ، والأعضاء التناسلية فيها مركبة وبعضها صعب التشريح . افحص المجموعتين التناسليتين وتعرف على قدر ما تستطيع منهما .

في الجهاز التناسلى الذكوى ، تبين :

— الحويصلات المنوية ، وهي

٤ أزواج واضحة جداً ، تقع على

which lie on the sides of the oesophagus in segments 9-12. Prepare a smear of the seminal vesicle and study the various developmental stages of the spermatozoa which develop therein.

— The **testes** are two pairs of minute bodies and lie in segments 10 and 11. They can better be seen by carefully removing the oesophagus in these segments.

— The **seminal funnels** are two pairs, large and ciliated. Each funnel lies behind a testis, and extends laterally and backwards as a **vas efferens**. The two vasa efferentia on each side unite to form a **vas deferens** which extends backwards to open to the outside by the corresponding **male genital aperture** on segment 15.

In the female genital system, note :

— The **ovaries** are tiny. They are only two in number and lie in segment 13. They can better be seen by pushing the oesophagus and seminal vesicles to one side.

— The **ovarian funnels** are two in number and lie one behind each ovary. Each

جانبي المريء في العقلا ٩ - ١٢ .
حضر دعاكة من حويصلة منوية
وادرس الأطوار التكوينية المختلفة
للحيوانات المنوية التي تتكون بها .

— **الخصيات** ، وهي دقيقة ،
وزوجان في العدد يقعان في العقلا ١٠
و ١١ . ويمكن رؤيتها بطريقة
أفضل بعد إزالة المريء بعناية من
هاتين العقلا .

— **الأقماع التناسلية** ، وهي كبيرة
وزوجان في العدد أيضاً ومهدبة ،
ويقع كل قمع خلف إحدى الخصيات
ويمتد إلى الخارج وإلى الخلف على
هيئة وعاء وارد . ويتحد كل وعاءين
واردين في كل جانب ليكونا وعاء
ناقلاً يمتد إلى الخلف ليفتح في الخارج
بفتحة تناسلية ذكرية على العقلة ١٥ .

في الجهاز التناسلي الأنثوي ، تبين :

— **المبيضين** ، ويقعان في العقلة
١٣ . ويمكن رؤيتهما على نحو أفضل
بدفع المريء والحويصلات المنوية إلى
أحد الجانبين .

— **القمعين المبيضين** ، ويقع كل
منهما خلف أحد المبيضين ويؤدي إلى

leads into an **ovisac** (or **receptaculum ovarum**, which contains mature ova) that opens to the exterior by a short **oviduct** with a **female genital aperture** on segment 14.

— The **spermathecae** are two pairs of small rounded sacs, one pair in each of segments 10 and 11. They receive the sperms.

The Cocoons :

These are capsules in which the fertilized eggs are laid. They are collected from the soil with the worms especially during spring and autumn. Note the colour of the cocoon which is yellow to brown. Slit open a cocoon and notice the contained embryos, one or two.

v) The nervous system.

— The **cerebral** or **suprapharyngeal ganglia** form a bilobed mass which lies dorsal to the pharynx.

* Carefully remove the alimentary canal behind the pharynx. Lift the pharynx upwards and forwards, examine and note :

— The **subpharyngeal ganglia** also form a bilobed mass, but lie below the pharynx.

كيس البيض (أو مستودع البيض وهو يحتوي على بيض ناضج) الذي يفتح في الخارج بقناة بيض قصيرة في فتحة تناسلية أنثوية على العقلة ١٤ .

— المستودعات المنوية ، وهي زوجان من الأكياس المدورة الصغيرة ، يقع زوج منهما في العقلة ١٠ وزوج في العقلة ١١ ، وهي تتسلم الحيوانات المنوية .

الشرايق :

هذه هي محافظ يوضع فيها البيض المخصب ، وتجمع مع الديدان من التربة في الربيع والخريف . تبين لون الشرنقة ، أصفر إلى بني . شق شرنقة لتفتحها وتري الأجنة التي فيها والتي إما أن تكون واحداً أو اثنين .

٥ — الجهاز العصبي .

— العقدتين المخيتين أو فوق البلعوميتين ، وهما يكونان كتلة ذات فصين تقع في الجهة الظهرية للبلعوم .

* أزل قناة الهضم بعناية خلف البلعوم ، ثم ارفع البلعوم إلى أعلى وإلى الأمام ثم افحص وتبين :

— العقدتين تحت البلعوميتين ، وهما أيضاً على شكل كتلة ذات فصين ، غير أنهما تقعان تحت البلعوم .

— The **circumpharyngeal commissures** are two in number, each connecting a supra- with a subpharyngeal ganglion on each side.

— The **nerve cord** is long and *ventral* in position (*characteristic feature of the invertebrates which possess a central nervous system*). It extends from the subpharyngeal ganglia backwards to the last segment. It bears a swelling or **nerve ganglion** in each segment. Note the double nature of the cord and ganglia by the help of a hand-lens. From each ganglion three pairs of **nerves** are given off in each segment.

— Draw.

d) Microscopic structure.

Examine a T.S. of the **intestinal region** and note the various body layers, from outside inwards :

— The **epidermis** is built up of a columnar epithelium with **goblet** or **mucus-secreting cells**, and is covered externally by a very thin **cuticle**.

— The **muscularis** is built up of an outer continuous thin **circular muscle layer**, and an inner thick **longitudinal**

— المقرنين حول البلعوميين ،
ويصل كل منهما عقدة فوق بلعومية
بعقدة تحت بلعومية على كل جانب .

— الحبل العصبي ، وهو طويل
وبطنى الموقع (صفة مميزة لجميع
اللافقاريات التى تحتوى على جهاز
عصبي مركزى) . وهو يمتد من
العقدتين تحت البلعوميتين إلى الحلف
حتى العقلة الأخيرة ، ويحمل انتفاخاً
أو عقدة عصبية فى كل عقلة . تبين
بالاستعانة بعنسة يدوية الطبيعة
الازدواجية للحبل والعقل العصبية .
وتخرج من كل عقدة عصبية ثلاثة
أزواج من الأعصاب فى كل عقلة .
. . . رسم .

د- البنيان المجهرى .

افحص ق . ع . من المنطقة
المعوية وتبين طبقات الجسم المختلفة
من الخارج إلى الداخل :

— البشرة ، وهى مركبة من
طلائية عمودية تحتوى على خلايا
كأسية أو مفرزة للمخاط ومغطاة من
الخارج بجليد رقيق جداً .

— العضلية ، وتتركب من طبقة
عضلية دائرية رقيقة خارجية متصلة ،
وطبقة طولية غليظة داخلية تقطعها

layer, interrupted along a series of lines and therefore appears divided into 7 blocks, two dorsal, two ventrolateral and three ventral. The muscle fibres in this layer are single cells arranged in bundles on both sides of connective tissue sheets containing blood vessels, in such a manner as to appear feather-like in cross section.

— The **chaetae** are 4 pairs which lie in **chaetigerous (setal) sacs** or **follicles**, supported by **chaetigerous** muscles.

— The **coelomic** or **peritoneal epithelium**, consists of an outer **somatic layer** next to the body wall and an inner **splanchnic layer** which covers the intestine. The former layer is built up of a simple squamous epithelium. The two layers enclose the capacious **coelom**. This contains portions of **nephridia** on both sides as well as small cells, the **coelomic corpuscles**, scattered singly or in groups.

— The **nerve cord** is double, rounded, lies ventral to the intestine and contains **giant fibres**. It is surrounded by peritoneum. Note that it is solid (in contrast with that of chordates).

سلسلة من الخطوط ، ومن ثم تظهر مقسمة إلى ٧ كتل ، اثنتين ظهريتين واثنتين بطنيتين جانبيتين وثلاث بطنية . والألياف العضلية في هذه الطبقة عبارة عن خلايا وحيدة تنتظم في حزم على جانبي غلالات من نسيج ضام تحتوى على أوعية دموية ، بكيفية تكسبها شكل الريشة في القطاع العرضي .

— الأشواك ، وهي أربعة أزواج تقع في أكياس أو حويصلات شوكية وتدعمها عضلات شوكية خاصة .

— الطلائية السيلومية أو البريتونية ، وتركب من طبقة جسمية خارجية تلي جدار الجسم وطبقة حشوية داخلية تغلف الأمعاء . والطبقة الأولى مركبة من طلائية حرشفية بسيطة ، وتحصر الطبقتان الجسمية والحشوية فيما بينهما السيلوم المتسع . ويحتوى هذا على أجزاء من النفريديات على كلا الجانبين وكذلك على خلايا صغيرة هي الكريات السيلومية ، وهي مبعثرة إما فرادى أو في جماعات .

— الحبل العصبي ، وهو مزدوج مدور ويقع في الناحية البطنية للأمعاء ويحتوى على ألياف عملاقة ، وهو محاط بالبريتون . تبين أنه مصمت (على عكس ما هو عليه في الحبلديات) .

— The **intestine** is covered by the splanchnic coelomic epithelium which is thick and gives rise to masses of **yellow** or **chloragogenous cells** (which you have already noted in your dissection). This layer is followed by a thin **longitudinal**, then a **circular muscle layer**, and a **ciliated columnar epithelium** (both digestive and absorptive).

Note that the dorsal wall of the intestine is invaginated forming the **typhlosole**, which you have also noted in your dissection.

— The **blood vessels** are the **dorsal vessel**, dorsal to the alimentary canal; **ventral vessel**, ventral to this canal to which it is connected by a sheet of **ventral mesentery**; **subneural vessel**, below and very close to the nerve cord; and **typhlosolar vessel** extending in the typhlosole. Other smaller vessels may be seen in the body wall and nephridia.

— *Make a labelled drawing of the section.*

What advances in organization the phylum Annelida has made over the preceding phyla ?

— الأمعاء ، وهي مغطاة بطلائية سيلومية حشوية غليظة وتكون كتلاً من الخلايا الصفراء (التي سبق لك أن تبينتها في تشريحك) . وتلى هذه الطبقة طبقة عضلية طولية وطبقة عضلية دائرية ، وكلتاها رقيقتان ، ثم طلائية عمودية مهدبة (وظيفتها هضمية وامتصاصية معاً) .

لاحظ أن الجدار الظهرى للأمعاء منغمد مكوناً الثنية المعوية أو التفلوسول الذي سبق لك أيضاً أن تبينته في تشريحك .

— الأوعية الدموية ، وهي الوعاء الظهرى فوق قناة الهضم ، والوعاء البطنى أسفل تلك القناة ويتصل بها بغلالة من مساريقا بطنية ، ثم الوعاء تحت العصب ويقع أسفل الحبل العصبي وقريباً منه جداً ، ثم الوعاء التفلوسولى ويمتد في داخل التفلوسول ، وقد ترى أوعية صغيرة أخرى في جدار الجسم والنفريدات . . . ارسم شكلاً للقطاع مبيناً عليه الأجزاء بأسمائها .

ما هو التقدم في التعضي الذي أحرزته شعبة الحلقيات على الشعب السابقة ؟

CHAPTER VII الباب السابع

PHYLUM ARTHROPODA

From an evolutionary point of view the phylum Arthropoda is quite related to the phylum Annelida that sometimes they are referred to as to have originated from one common annelid - arthropod stock. Thus the Arthropoda are, like the Annelida, bilaterally symmetrical with a distinct metameric segmentation, have coelomoducts, and a nervous system built up on the same plan as that of the Annelida, that is, with two dorsally situated cerebral ganglia and a ventral, double and solid nerve cord carrying ganglia.

However, the basic plan of organization of the Arthropoda shows some distinct differences from that of the Annelida, the most noteworthy of which are the presence in the Arthropoda of : **jointed appendages**, one pair per segment in most cases, of which at least one pair

شعبة مفصليّة الأرجل

تعتبر شعبة مفصليّة الأرجل من الناحية التطورية وثيقة القرى من شعبة الحلقيات ، حتى أنه يشار إليهما أحياناً بأنهما نشأتا من صلب حلقى مفصلي مشترك . فمفصليّة الأرجل ، مثل الحلقيات ، حيوانات متماثلة الجانبين ذات تعقيل تكرارى ، ولها مجارى سيلومية وجهاز عصبي مبنى على نفس نظام الجهاز العصبي للحلقيات ، أى أنه ذو عقدتين مخيتين تقعان في الجهة الظهرية وعقدة بطنية وحبل عصبي مصمت مزدوج يحمل عقداً عصبية .

غير أن النظام الأساسى لتعضي مفصليّة الأرجل يفارق ذاك الخاص بالحلقيات في نقاط من أهمها: وجود زوائد متمفصلة في مفصليّة الأرجل ، زوج منها في كل عقلة من عقل الجسم في معظم الحالات ، ومنها زوج واحد على الأقل يؤدي وظيفة فكين ؛

functions as jaws; a more obvious cephalization; and an **exoskeleton** which is a tough secretion of the epidermis that becomes flexible upon the appendages and trunk so as to provide **joints**; and the main body cavity is a **haemocoel**, i.e. the cavity of the blood vascular system is so expanded as to bathe the internal organs, while the true coelem, which is the main body cavity in the annelids, has become considerably reduced in size. Neither nephridia nor cilia (except in *Peripatus*) are present, but with one or more pairs of coelomoducts as gonads and often as excretory organs.

The phylum Arthropoda is the largest of the animal phyla, and also the most successful, that they have conquered every ecological niche. They are classified into six classes of which the class Insecta alone will be considered here. For other classes refer to Vol. III.

ورأسية أكثر وضوحاً ؛ وهيكل خارجي جامد تفرزه البشرة ويصير مثنياً على الزوائد والجذع فتتكون المفاصل ؛ والتجويف الرئيسي في الجسم هيموسيل ، أى أن تجويف الجهاز الوعائى الدموى يتسع لدرجة أنه يغمر الأعضاء الداخلية ، بينما السيلوم الحقيقى ، الذى هو التجويف الرئيسى فى جسم الحلقيات ، قد تضاعف فى الحجم كثيراً . ولا توجد فى مفصلية الأرجل نقريدات أو أهداب (فيما عدا فى «بريباتس») . غير أن لها زوجاً واحداً أو زوجين من القنوات السيلومية تعمل كمجارى تناسلية ، وكثيراً ما تعمل كأعضاء إخراجية .

وشعبة مفصلية الأرجل أكبر شعب الحيوان كافة ، كما أنها أنجحها جميعاً ، حتى أنها قد غزت كل موطن بيئى ، وتصنف فى ست طوائف ، سوف نعالج إحداها هنا فقط ، وهى طائفة الحشرات . أما بالنسبة للطوائف الأخرى فارجع إلى الجزء الثالث .

Class INSECTA

These are arthropods with a **tracheal system** for respiration. The body is divided into head, thorax and abdomen; the thorax carries 3 pairs of walking legs (hence **Hexapoda**) one pair per each of its 3 segments; the abdomen (typically 11-segmented) is usually without ambulatory appendages. The head consists of 6 fused segments: the first segment disappears, the 2nd develops a pair of **antennae**, the 3rd without appendages, the 4th with **mandibles**, and the 5th and 6th with 2 **pairs of maxillae**. The excretory organs are in the form of **Malpighian tubules** which open into the hindgut. Many forms have **wings** and are able to fly. The sexes are separate and the life-history is usually with **metamorphosis**.

Although insects are of small size, yet they are the most successful group of terrestrial animals and exceed any other group as regards number of individuals and species. However,

طائفة الحشرات

هذه مفصليّة أرجل ذات جهاز من القصبات التنفسية أو الهوائية تستخدمها في التنفس ، والجسم فيها مقسم إلى رأس وصدر وبطن . ويحمل الصدر ثلاثة أزواج من أرجل المشي (ومن ذلك تسمى سداسية الأرجل) حيث يكون لكل عقلة من هذه عقلة الثلاث زوج من هذه الأرجل ، غير أن البطن (الذي يتركب في الحالة النموذجية من 11 عقلة) لا يحمل في الغالب أرجلاً للانتقال . ويتركب الرأس من 6 عقلات مندغمة تختفي الأولى منها ، وتكون الثانية زبانيين (قرني الاستشعار) ، والثالثة بدون زوائد ، وتكون الرابعة لحين ، بينما تكون الخامسة والسادسة زوجين من الفكوك . وأعضاء الإخراج على شكل أنبيبات هي أنبيبات هليجي التي تفتح في المعى الخلفي . ولكثير من الحشرات أجنحة تستطيع أن تطير بها . والجنسان منفصلان ، وفي الغالب يوجد في تاريخ الحياة تحول .

ومع أن الحشرات صغيرة الحجم ، إلا أنها تكون أنجح مجموعة بين الحيوانات البرية ، وتفوق أية مجموعة أخرى بالنسبة لعدد الأفراد والأنواع ،

their distribution and activity submit to the environmental temperatures. They are mostly terrestrial, some are aquatic, living in fresh water and rarely in the sea. Some insects are beneficial but many are harmful pests for crops or carriers of disease-producing parasites to man and his domestic animals.

They are classified into 2 subclasses: subclass **Apterygota** which are wingless and without metamorphosis (hence **Ametabola**), and subclass **Pterygota** with wings and metamorphosis, and divided into 2 sections: the **Exopterygota** which develop wings externally (in the embryonic stage) and pass through an incomplete metamorphosis (hence **Heterometabola**), that is, the egg hatches out of a **nymph** and this metamorphoses into the **adult** or **imago**; and the **Endopterygota** which develop wings internally and pass through complete metamorphosis (hence **Holometabola**), that is, the egg hatches out of a **larva**, which passes through a **pupa** to the **adult** or **imago**. Of these 2 subclasses, only the last one with its 2 sections will be considered here, but only to the

غير أن توزيعها ونشاطها يخضعان لدرجة حرارة البيئة ، ومعظمها برى وبعضها الآخر مائي ، يعيش في الماء العذب ونادراً في البحر . وبعض الحشرات مفيد ولكن الكثير منها آفات ضارة بالمحاصيل أو حاملة للطفيليات المسببة للأمراض بالنسبة للإنسان وحيواناته المستأنسة .

وتصنف الحشرات إلى طويثفتين : طويثفة عديمة الأجنحة ، وهي ما ليست لها أجنحة ولا يظهر فيها تحول (ومن ذلك تسمى عديمة التحول) ؛ وطويثفة ذوات الأجنحة ، وهذه لها أجنحة وفيها تحول ، وتقسم إلى قسمين : قسم خارجية الأجنحة ، التي تتكون فيها الأجنحة (في طور الجنين) من الخارج ، وتمر بتحول ناقص (ومن ذلك تسمى غير متجانسة التحول) أي أن البيضة تفقس عن حورية تتحول إلى الحشرة البالغة أو الكاملة ؛ ثم قسم داخلية الأجنحة ، وهي التي تتكون فيها الأجنحة (في طور الجنين) من الداخل ، وتمر بتحول كامل (ومن ذلك تسمى تامة التحول) أي أن البيضة تفقس عن يرقانة تتحول إلى عذراء وهذه إلى الحشرة البالغة أو الكاملة . وسوف نعرض هنا للطويثفة الأخيرة فقط بقسميها ، وسوف يكون ذلك فقط

extent that the classical example — the cockroach — and a few examples of medical and economic importance are presented in an abridged form. For the remaining insects, we have devoted a chapter in Vol III of the book.

Subclass PTERYGOTA

A. Section

EXOPTERYGOTA

1. The Cockroach

Periplaneta

The cockroach of the species *Periplaneta americana* is selected here for study on account of its common occurrence and convenient size for dissection. It is collected from drainage pipes, bakeries and whenever warmth and dirt are available. It is nocturnal and cursorial although it may occasionally fly during the breeding season. It feeds on organic matter, both of animal and plant origin. During winter, cockroaches are uncommon, but by the advent of spring they become numerous. They lay capsules, each contains 20 eggs arranged in two rows. They hatch out of nymphs which undergo 6-7 moults and become adult. Systematically cockroaches belong to the **order**

إلى الحلد الذى نشرح فيه بصورة مبسطة المثال الكلاسيكى للحشرات، وهو الصرصور، وبعض أمثلة من الحشرات ذات الأهمية الطبية والاقتصادية. أما عن بقية الحشرات فقد خصصنا لها باباً فى الجزء الثالث من الكتاب.

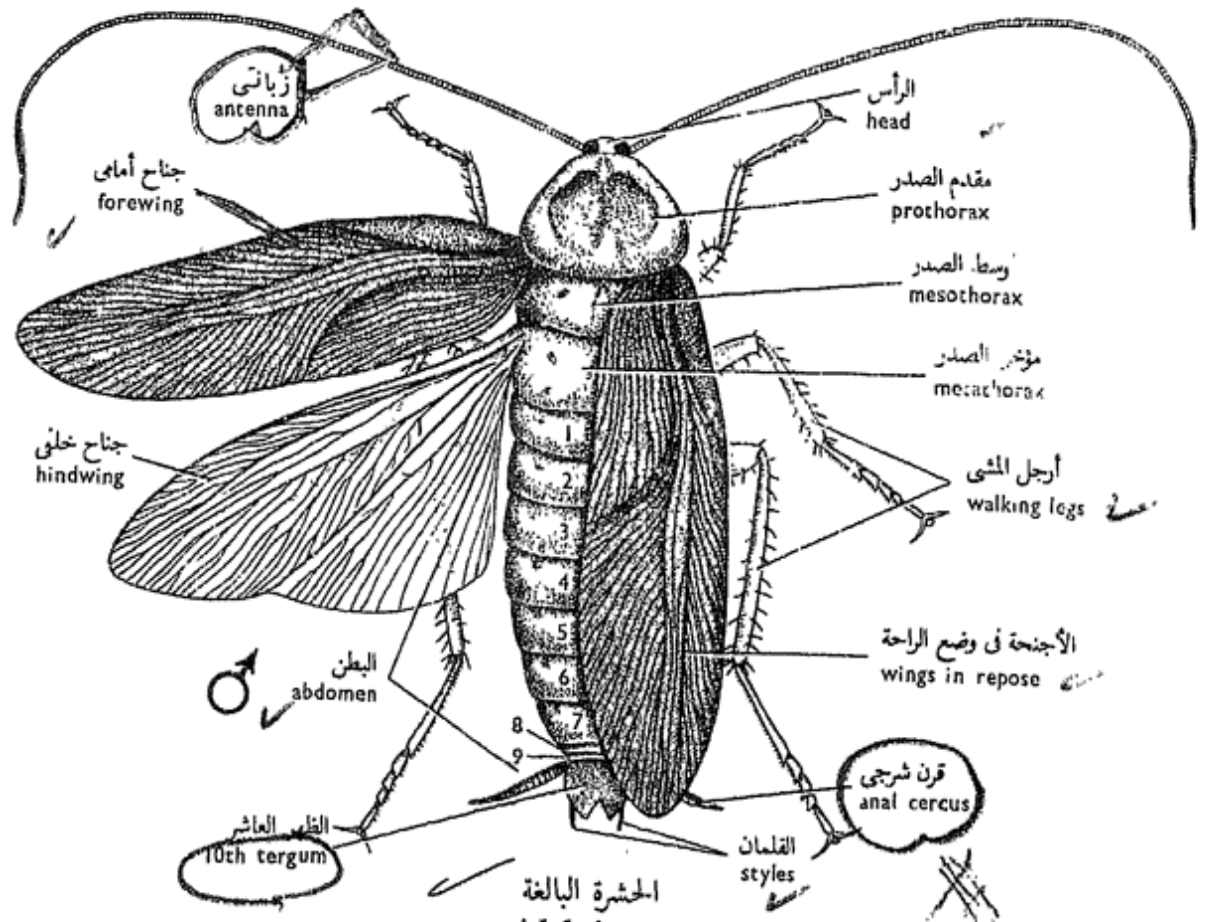
طويئفة ذوات الأجنحة

١ - قسم خارجية الأجنحة

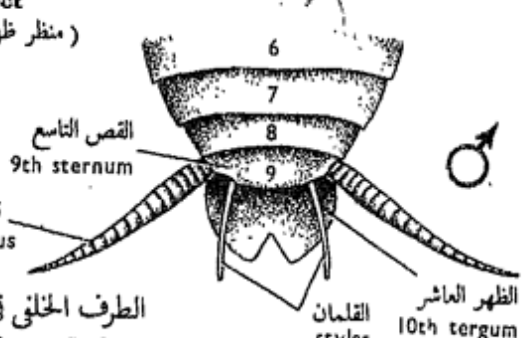
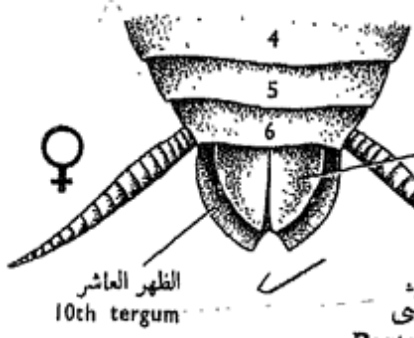
١ - الصرصور

البريبلايتا

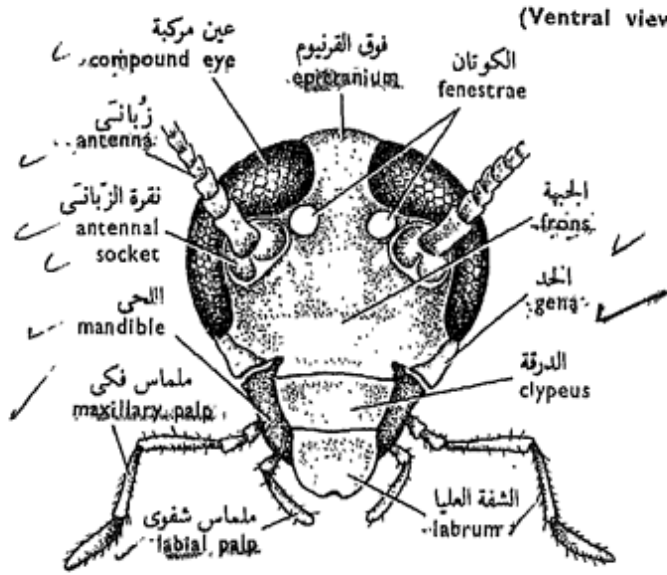
انتخبنا هنا الصرصور من نوع «بريبلايتا أمريكانا» على أساس شيوعه وحجمه المناسب للتشريح، وهو يجمع من مواسير المجارى والمخابز وأينما توفر الدفء وعمت القذارة. وهو ليلى ويجرى بسرعة، وإن كان يطير اتفاقاً فى أثناء فصل التزاوج. ويغذى الصرصور بالمواد العضوية، الحيوانية والنباتية. وتقل الصراصير فى أثناء الشتاء، غير أنها مع مقدم الربيع تغدو كثيرة جداً. وتضع الصراصير محافظ تحتوى كل منها على ٢٠ بيضة منتظمة فى صفين، ويفقس البيض عن حوريات تنسلخ ٦-٧ مرات وتصبح حشرات بالغة. وتنتمى الصراصير من الناحية التصنيفية إلى رتبة شبكيات الأجنحة



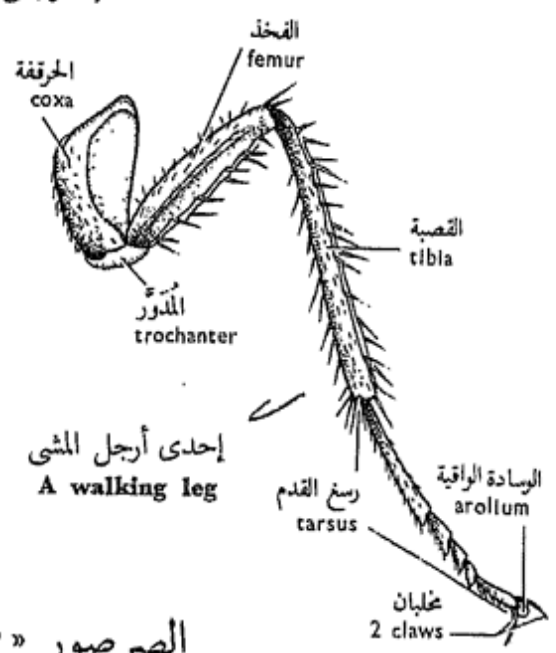
الحشرة البالغة
Adult insect
(منظر ظهري)
(Dorsal view)



الطرف الخلفي في كل من الذكر والأنثى
Posterior ends of male and female
(منظر بطني)
(Ventral view)



الرأس
Head
(منظر جبهوي)
(Front view)



إحدى أرجل المشي
A walking leg

الصرصور « بريلايتا أمريكانا »
PERIPLANETA AMERICANA

Dictyoptera with hardened forewings and membranous hindwings, **mouth-parts of the biting type**, abdomen usually with **jointed cerci** and well developed **gonapophyses**.

a) **External Features.**

Examine a freshly-killed specimen (killed with chloroform vapour) and note the general colour of the body which is covered by a thick chitinous **exo-skeleton**; the body is divided into **head, thorax** and **abdomen**. The head is connected to the thorax by a slender **neck** and is usually bent underneath the thorax. There are three pairs of **walking legs** and two pairs of **wings** connected with the thorax.

i) **The head** is small, broader than long and encased in a **head capsule** composed of several **sclerites**: two **epicranial plates** on top, not separated by a suture, and form a continuous plate, the **epicranium**; the **frons** in front; the **clypeus** hinged to the **labrum** or upper lip; while the sides of the head are protected by the **genae**. On both sides of the epicranium close to the antennae, lie two small oval **fenestrae** (of unknown

التي لها جناحان أماميان جامدان وجناحان خلفيان غشائيان ، وأجزاء الفم من النوع القارض ، وللبطن في الغالب قرنان شرجيان معقلان وزائدتان تناسليتان حسنتا التكوين .

١ - الصفات الخارجية .

افحص عينة مقتولة حديثاً (تقتل ببخار الكلوروفورم) وتبين اللون العام للجسم ، وأن هذا مغطى بهيكل خارجي شيتيني غليظ ، وأن الجسم مقسم إلى رأس وصدر وبطن . ويتصل الرأس بالصدر بواسطة عنق نحيل ، وعادة ما يكون منشئاً أسفل الصدر . وتوجد ثلاثة أزواج من أرجل المشي وزوجان من الأجنحة ، وتتصل هذه وتلك بالصدر .

١ - الرأس ، وهو صغير ، وعرضه أكبر من طوله ، ومغلف في محفظة الرأس التي تتركب من عدة صفائح صلبة: منها اثنتان على القمة هما الصفيحتان فوق القرنيوميتين ، لا يصل بينهما درز بل تكونان معاً صفيحة متصلة هي فوق القرنيوم ، ثم الجبهة من الأمام ، والدرقة التي تتم فصل مع الشفة العليا ، بينما يحمي جانبي الرأس الخلدان . وتوجد على جانبي فوق القرنيوم قريباً من الزبانيين ، كوتان صغيرتان بيضيتان (مجهولتا الوظيفة وإن كانتا تشغلان المكان

function but occupy the position of the lateral **ocelli** of other adult insects). Close to each of these is a large black **compound eye**.

The head appendages are the pair of **antennae** and the **mouth-parts**. The antennae belong to segment 2. They are very long, setaceous, many-jointed and arise in the centres of articulating membranous areas or **antennal sockets** surrounded by the compound eyes.

The **mouth-parts** are modified appendages and constitute the mandibles, the maxillae and the labium.

* With the help of the forceps detach these mouth-parts, put them on a slide, mount in glycerine, cover and examine through the microscope.

— The **labrum** (upper or anterior lip) is a simple flat sclerite of the head capsule which protects the mouth from above (not an appendage).

— The **mandibles** are two strong, toothed, single-jointed appendages which work together sideways (they belong to segment 4).

— The **maxillae** are two segmented appendages (belong to segment 5). Each is 2-jointed and articulates

الذى تشغله العين البسيطة أو العينات الجانبية في حشرات بالغة أخرى). وتقع قريباً من كل من الكوتين عين مركبة سوداء كبيرة .

وزوائد الرأس هي الزبانيان (قرنا الاستشعار) وأجزاء الفم . وينتمي الزبانيان إلى العقلة ٢ ، وهما طويلتان جداً و شوكيتان ، وتركب كل منهما من عديد من القطع ، وتنشآن وسط مساحتين غشائيتين متمفصلتين هما تقورتا الزبانيين تحيط بهما العينان المركبتان .

وأجزاء الفم ما هي إلا زوائد متحورة ، وهي عبارة عن اللحيان والفكان والشفة السفلى .

* انزع أجزاء الفم هذه بالاستمارة بالملقط وضعها على شريحة زجاجية وضع عليها قطرة من الجلسرين وغطها بغطاء شريحة وافحصها تحت المجهر .

— الشفة العليا (أو الأمامية) ، وهي عبارة عن صفيحة بسيطة مفلطحة من صفائح محفظة الرأس تحمي الفم من أعلى (فهي ليست زائدة من زوائد الجسم) .

— اللحيان ، وهما قويان ومستننا الحافة الداخلية ، ويعملان إلى جوار بعضهما البعض بالعرض (وهما ينتميان إلى العقلة ٤) .

— الفكان (ينتميان إلى العقلة ٥) وكل منهما مكون من شدفتين ، ويرتكز على الرأس بشدفته القاعدية التي تسمى

with the head by its basal joint, the **cardo**. The distal joint or **stipes** carries a 5-jointed **maxillary palp** (organ of taste) and two small lobes : an inner blade or **lacinia** provided with stiff hairs, and an outer softer lobe or **galea**.

— The **labium** (lower or posterior lip) consists of the two fused second maxillae which belong to segment 6. It has a 3-jointed immovable basal portion composed of a large broad **submentum**, a smaller **mentum**, and a distal bilobed **prementum**. The prementum carries on each side a 3-jointed sensory **labial palp** and two lobes: an inner **glassa**, and an outer **paraglossa**.

A short median tongue-like process, the **hypopharynx** (not an appendage) arises in the floor of the mouth cavity in front of the labium and bears the aperture of the common salivary gland duct.

— *Make labelled drawings of the head capsule and the mouth-parts.*

ii) **The thorax** is composed of three segments : the **pro-**, **meso-** and **meta-thorax**. Each is enveloped by an exoskeleton, composed of a prominent dorsal

قاعدة الفك ، أما الشدفة البعيدة فتسمى ساق الفك أو حامل الفك وهي تحمل ملماساً فكيماً (عضو ذوق) مكون من 5 شدفات، وكذلك فصين صغيرين : نصل داخلي يسمى الشريحة يحمل على حافته شعر طويل، وفص خارجي أقل صلابة يسمى الخوذة .

— الشفة السفلى (أو الخلفية) ، وتتركب أصلاً من الفكين الثانيين المتدغمين في زائدة وحيدة تنتمي إلى العقلة ٦ . وهذه الشفة جزء قاعدي غير متحرك يتركب من ذاقنة (أو تحت ذقن) كبيرة عريضة ، ومن ذقن أصغر ، ومن فوق ذقن بعيداً فصين . وهذا الأخير يحمل على كل جانب ملماساً شفويّاً ذا ٣ شدفات ، وفصين هما اللسان للداخل ، وجار أو جنيب اللسان للخارج .

ويوجد نتوء وسطى قصير يشبه اللسان في الشكل ، هو تحت البلعوم ينشأ من قاع تجويف الفم ويحمل فتحة المجرى المشترك للغدتين اللعابيتين

. . . ارسم أشكالاً موضحاً عليها أسماء الأجزاء لمحفظة الرأس وأجزاء الفم .

٢ — والصدر ، ويتركب من ثلاث عقلات ، مقدم الصدر ووسط الصدر ومؤخر الصدر . وكل منها مغلف بهيكل خارجي يتركب من ظهر بارز

tergum, a small ventral **sternum** and a series of lateral small **pleural sclerites**. The tergum of the prothorax, the **pronotum**, is large, shield-like and extends forwards over the neck and head. From the tergum of the mesothorax, arise the **forewings** or **tegmina** which are hard and protective, while from the tergum of the metathorax arise the **hindwings** which are membranous and lie folded beneath the tegmina. Both wings are thin, plate-like expansions of the integument strengthened by a framework of hollow chitinous veins.

Of the thoracic appendages are also three pairs of **walking legs**, each of which articulates with a pleural sclerite on the side of its segment by a basal stout flattened **coxa**. This is followed by a short **trochanter**, a long **femur**, a long slender **tibia** and a 5-jointed **tarsus** which terminates by a pair of **claws** surrounding a gripping pad, the **arolium** or **pulvillus**. The femur, tibia and tarsus are beset by strong setae.

— *Make a drawing of a walking leg.*

iii) **The abdomen** is

علوى وقص صغير بطني وسلسلة من الصفائح الجنبية أو البلورية الصغيرة . وظهر مقدم الصدر أو مقدم الظهر كبير يشبه الدرع ويمتد إلى الأمام فوق العنق والرأس . وينشأ الجناحان الأماميان أو التجمينان من ظهر وسط الصدر ، وهما جامدان ووظيفتهما وقائية ، بينما ينشأ من ظهر مؤخر الصدر الجناحان الخلفيان ، وهما غشائيان ويقعان متنيين تحت التجمينين . والأجنحة ما هي إلا امتدادات رقيقة صفيحية الشكل من الجلد مدعمة بشبكة من عروق جوفاء شيتينية .

ومن زوائد الصدر أيضاً الثلاثة الأزواج من أرجل المشي ، وتتم فصل كل منها بصفيحة بلورية تقع في جانب عقبتها عن طريق حرقفة مفلطحة قوية ويتلوها مدور قصير ثم فخذ طويلة ثم قصبية نحيلة ورسغ القدم المكون من 5 عقلات والذي ينتهي بمخيلين يحيطان بوسادة ماسكة تسمى الوسادة الواقية ويوجد على الفخذ والقصبية ورسغ القدم شعر قوى كثير .

..... ارسم شكلاً لإحدى أرجل المشي .

٣ - البطن ، وهو مفلطح من أعلى

dorso-ventrally flattened, consists of 10 distinct segments and includes a group of terminal lobes around the anus which probably represent an 11th segment. The exoskeleton of the abdomen is softer than that of the head and thorax, and consists in each segment of a dorsal **tergum**, a ventral **sternum** and two lateral **pleura**. The anterior 7 terga are quite obvious, the 8th and 9th are narrow and telescoped or overlapped by the tergum in front, while the 10th tergum is large, shield-like, and has a deep posterior notch. Hold this last tergum with the forceps and gently pull it backwards to determine the number of the abdominal segments. Reflect this tergum upwards to determine the position of the **anus** and **podical plates**.

On the ventral side there are 9 sternal plates in the male, the 9th bearing a pair of unjointed **styles**. In the female, only 7 sterna are distinct. The 7th is prolonged backwards into a large **boat-shaped structure** which forms the lower wall of a large **genital pouch**. The following sterna are

إلى أسفل ويتركب من ١٠ عقل واضحة، وبه مجموعة من الفصوص الانتهائية حول الشرج ربما تمثل عقلة حادية عشرة. والهيكلي الخارجي للبطن أطرى من ذلك الخاص بالرأس والصدر، ويتركب في كل عقلة من ظهر علوي وقص سفلي وصفيحتين بلوريتين، والظهور السبعة الأمامية واضحة جداً، أما الظهران الثامن والتاسع فضيقان ومتداخلان أو تراكب فوقهما الظهر الواقعة أمامهما، بينما الظهر العاشر كبير يشبه الدرع وبه ثلثة خلفية عميقة. أمسك بهذا الظهر الأخير بالملقط وأسحبه يرفق إلى الخلف لتحديد عدد قطع البطن. أقلب هذا الظهر إلى أعلى لتحديد موضع الشرج والصفيحتين الدبريتين.

أما على الجانب البطني للحشرة فتوجد ٩ صفائح قصية في الذكر، وتحمل التاسعة منها قلمين غير معقلين. أما في الأنثى فتوجد ٧ قطع قصية واضحة، حيث تستطيل السابعة منها إلى الخلف مكونة تركيباً يشبه القارب يكون الجدار السفلي للكيس التناسلي الكبير، أما القطع

modified in relation with the reproductive system and hidden by the 7th. In both sexes the 10th tergum bears ventro-laterally a pair of many-jointed movable **anal cerci** (said to carry sense organs receptive to sound). The **genital aperture** lies ventral to the **anus**. The **respiratory apertures** or **stigmata** are 10 pairs, a pair lies laterally between the pro- and mesothorax, a second pair between the meso- and metathorax, and 8 pairs on the sides of the anterior 8 abdominal segments.

— *Make drawings of the cockroach from the dorsal and ventral sides. Determine the sex and make drawings of the posterior end of the two sexes from both surfaces.*

b) Dissection.

* Use a freshly-killed cockroach for dissection. Cut off the antennae as well as the fore- and hindwings close to their bases. Also remove the legs, leaving only their basal segments or coxae attached to the body.

* Hold the cockroach in your left hand and by means of fine scissors make two longitudinal cuts across the lateral membranes between the terga and sterna, starting from the posterior

القضية التالية فمتحورة تبعاً للجهاز التناسلي ومختبئة تحت السابعة . وفي كلا الجنسين يحمل الظهر العاشر قرنين شرجيين متحركين كثيري العقل على الناحيتين البطنيتين الجانبيتين (ويقال إن القرنين يحملان أعضاء حس تختص باستقبال الصوت). وتقع الفتحة التناسلية في الجهة البطنية للشرح . والفتحات أو الثغور التنفسية عشرة أزواج ، يقع زوج منها جانبياً بين مقدم ووسط الصدر ، وزوج آخر بين وسط ومؤخر الصدر، والثمانية الأزواج الباقية على جوانب العقلات البطنية الثماني الأمامية .

. . . . ارسم أشكالاً للصرصور من الناحيتين الظهرية والبطنية . حدد الجنس وارسم أشكالاً للطرف الخلفي للجسم في كلا الجنسين من سطحه .

ب - التشريح .

* شرح صرصوراً قتل حديثاً . اقطع الزبائين وكذلك الجناحين الأماميين والخلفيين قريباً من قواعدهما ، ثم أزل الأرجل أيضاً ، ولا تترك منها سوى قواعدها أو الحرقفات متصلة بالجسم .

* أمسك بالصرصور بيدك اليسرى ، ثم اعمل قطعين طوليين في الأغشية الجانبية الواقعة بين القطع الظهرية (الظهر) والقطع القضية (التصوص) مبتدئاً من الطرف

end of the abdomen till the anterior edge of the pronotum.

* Lay the insect in the dissecting dish with the dorsal side uppermost and pin it down through the edges of as many as you can of the abdominal sterna and the coxae of the thoracic legs*.

* Fix the head, with its anterior surface upwards, by means of a fine pin between the mandibles. Using fine scissors, make a small rectangular window in the head capsule around the clypeus and the anterior portion of the epicranium, and remove this part of the capsule carefully away to expose the two *cerebral ganglia* which lie close beneath the clypeus.

* Make a transverse cut across the posterior edge of the 9th abdominal tergum, then carefully reflect all the abdominal and thoracic terga intact and pin them down. This can be done by loosening these terga, one by one as you work forwards, from the underlying adherent tissues and membranes. Work slowly and carefully in order that the internal

* A better method of fixing the cockroach is to float it in a Petri-dish containing hot melted wax, cool and then proceed with the dissection. In case there is no sufficient wax in the big classes, the instructor may make use of this method in his demonstrations.

الخلقي للبطن حتى تصل إلى الحافة الأمامية لمقدم الظهر .

* ضع الحشرة في طبق التشريح بحيث يكون ظهرها متجهاً إلى أعلى وثبتها بالدبابيس في حواف أكثر ما تستطيع من القطع القصية للبطن والحرقفات الصدرية* .

* ثبت الرأس ، بحيث يكون سطحه الأمامي إلى أعلى ، وذلك بواسطة دبوس دقيق يمر بين اللحيين . ثم افتح شباكاً صغيراً في محفظة الرأس حول الدرقة والجزء الأمامي لفوق القرنيوم مستعيناً في ذلك بمقص دقيق ، ثم أزل بعناية هذا الجزء من المحفظة لتكشف عن العقدتين المخيتين اللتين تقمان أسفل الدرقة تماماً .

* اعمل قطعاً مستعرضاً عبر الحافة الخلفية للقطعة الظهرية التاسعة من البطن ، ثم اقلب بعناية جميع القطع الظهرية للبطن والصدر معاً وثبتها بالدبابيس في طبق التشريح ، ويمكنك أن تعمل هذا بخلخلة هذه القطع الظهرية ، واحدة بعد الأخرى وأنت تتقدم إلى الأمام في القطع ، أي خلخلتها من الأنسجة والأغشية الملاصقة والواقعة تحتها . ترفق وأنت تقطع وفي عناية كى لا تلحق أذى

* وهناك طريقة أفضل لتثبيت الصرصور ، وهي أن تضعه في طبق بترى ممتلئ بشمع مصهور ساخن فيطلقوه فوقه ، ثم دعه يبرد ثم باشر التشريح ، وفي حالة عدم وجود شمع كاف في الفصول الكبيرة فيستطيع المرشد أن يتبع هذه الطريقة في وسائل إيضاحه .

organs may not be damaged and the terga may not be separated from each other, otherwise the heart would be destroyed.

* Uncoil the intestine and push the alimentary canal to one side. Clear away the fat bodies (irregular creamish masses of tissue lying in the body cavity) by means of a brush and cut away most of the muscles of the thorax, but while doing so be very careful not to damage the reproductive organs or the salivary glands.

Examine the following systems in the dissected specimen :

i) **The Heart.**

Note that the heart consists of a series of 13 narrow **chambers**, 3 thoracic and 10 abdominal, along the mid-dorsal line (to be seen on the lower side of the flap of terga reflected aside). In each segment there is a pair of **ostia** (not quite distinct) through which blood enters the heart from the **pericardial space** or **sinus**, which is very extensive, leaving it anteriorly to the head through the **aorta**. Note the presence of 12 pairs of fine intersegmental **alary muscles** which pass just below the heart and appear as wings on each side of it.

بالأعضاء الداخلية ، ولا ينبغي أن تفصل القطع الظهرية بعضها من بعض وإلا حطمت القلب .

* افرد لفات الأمعاء وادفع قناة الهضم إلى أحد الجانبين . أزل الأجسام الدهنية (وهي كتل غير منتظمة قشدية اللون من نسيج يقع في تجويف الجسم) وذلك بواسطة فرشاة واقطع معظم عضلات الصدر ، وكن حذراً وأنت تفعل ذلك حتى لا تلحق أذى بالأعضاء التناسلية أو بالغدد العابية .

افحص الأجهزة الآتية في العينة

التي شرحتها :

١ - القلب .

تبين أن القلب يتركب من سلسلة من الحجر عددها ١٣ حجرة ، ٣ منها صدرية و ١٠ بطنية ، ويقع على طول الخط المنصف الظهرى (وعليك أن تراه على الجانب السفلى لأرجحية القطع الظهرية التي قلبتها إلى الجانب) . وتوجد في كل حجرة فتحتان (غير واضحتين تماماً) يدخل الدم منهما في القلب من الحيز أو الجيب التامورى ، وهو متسع جداً ، ويترك الدم القلب في الأمام إلى الرأس عن طريق الأبر . تبين وجود ١٢ زوجاً من العضلات الجناحية بين العقلية الرقيقة ، وهي تمتد أسفل القلب مباشرة وتظهر كأنها تكون أجنحة له على كلا الجانبين .

— Make a drawing of the heart and the alary muscles.

ii) The Alimentary Canal.

Note that this canal starts with the **mouth** opening which leads into the **stomodaemum**. This consists of a short **buccal cavity** which receives the common duct of the **salivary glands**. It is followed by a long thin **oesophagus** that dilates into a large **crop** (food storing). This extends in the abdomen and ends in a thick pyriform **proventriculus** whose chitinous lining is produced internally into 6 **teeth**, for comminuting the food, and numerous setae which strain the food so as only fine particles may pass backwards.

The next region is the **mesenteron** or **midgut**. It is relatively narrower and shorter than the stomodaemum. At its beginning, it receives 7-8 **gastric** or **mesenteric caeca** (increase the absorptive area).

The **proctodaeum** follows which is divisible into an anterior narrow muscular **ileum**, marked at its beginning by numerous fine long greenish yellow **Malpighian tubules** (excretory in function, passing the excreta into the gut to be

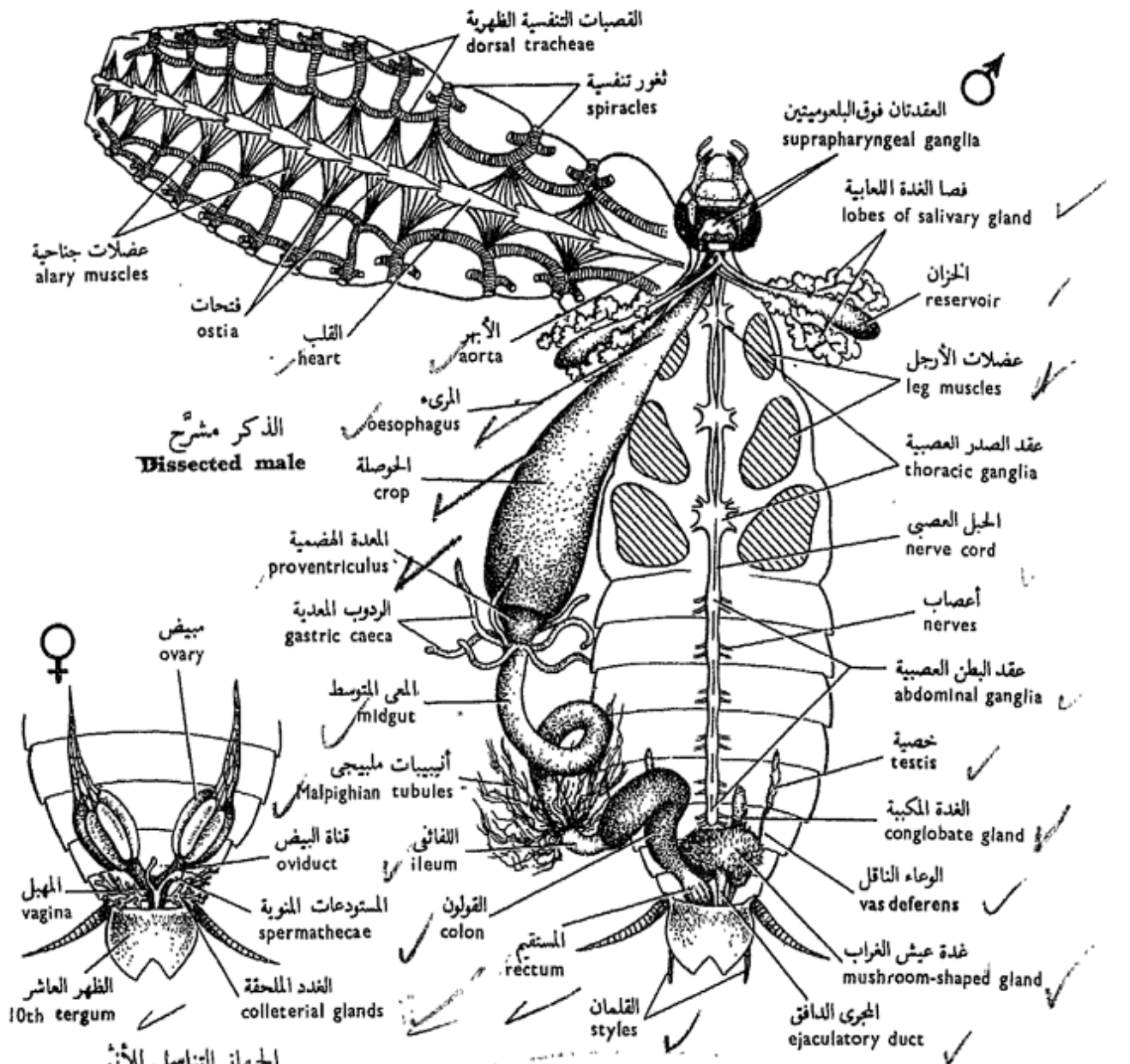
... ارسم شكلاً للقلب والعضلات الجناحية .

٢ - قناة الهضم .

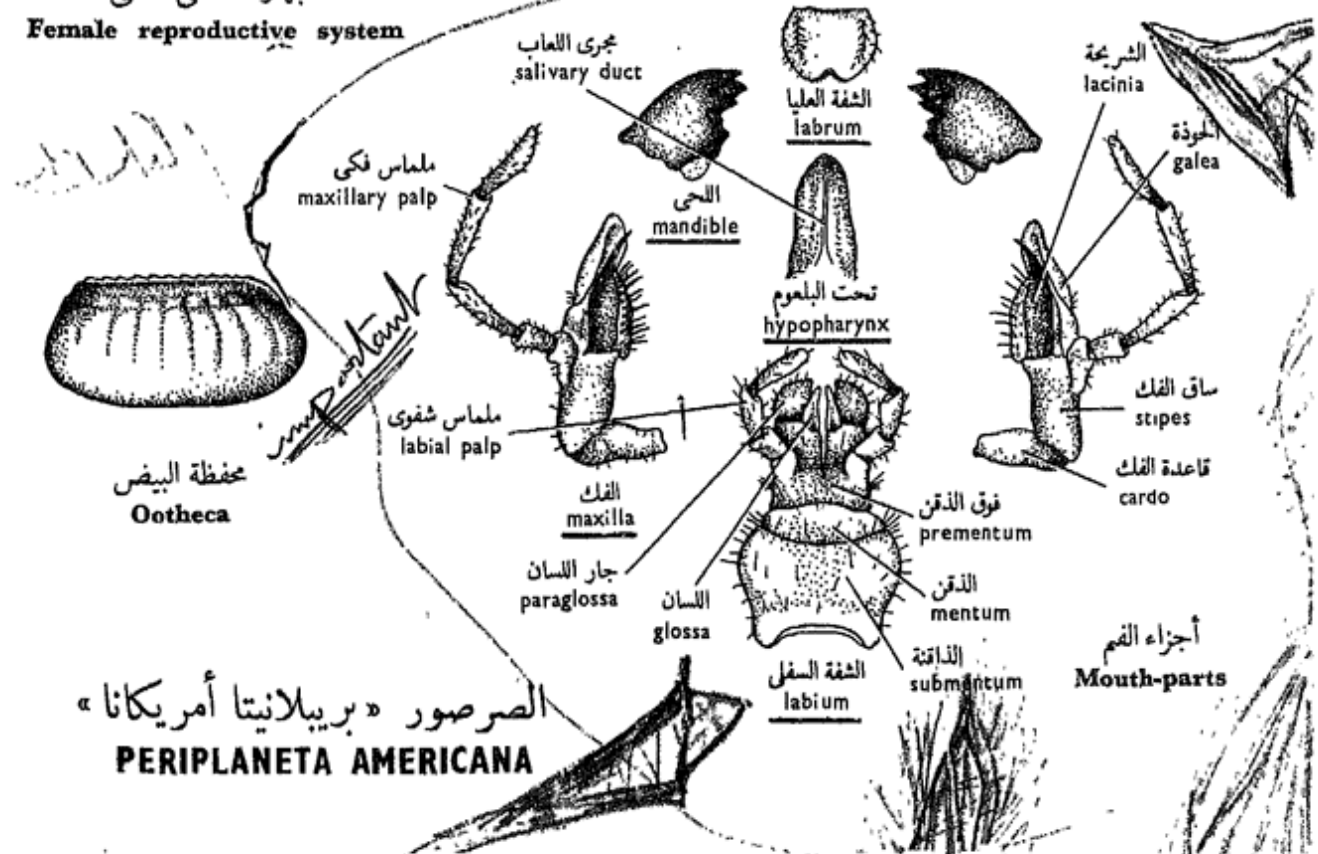
تبين أن هذه القناة تبدأ بفتحة الفم التي تؤدي إلى المدخل الفمي ، وهذا يتركب من تجويف فمي قصير يفتح فيه المجرى المشترك للغدد اللعابية ويتلوه مريء قصير ينتفخ مكوناً حوصلة كبيرة (لاختزان الغذاء) تمتد في البطن وتنتهي في معدة هضمية كثرية الشكل تمتد بطانها الشيتينية في الداخل مكونة ٦ أسنان لتفتيت الغذاء، وشعر متعدد يصفي الغذاء بحيث لا يمر منه إلى الخلف إلا الجزيئات الدقيقة .

والمنطقة التالية للقنصة هي المعى المتوسط ، وهو أضيق نسبياً من المدخل الفمي وأقصر منه ، ويستقبل عند بدايته وتفتح فيه ٧ - ٨ ردوب معدية أو مساريقية (تزيد من السطح الامتصاصي) .

ويتبع المعى المتوسط المعبر الشرجي وهو مقسم إلى جزء أمامي عضلي ضيق هو اللفائقي ، يحدد بدايته وجود أنيسبات مليجي الدقيقة المتعددة الطويلة الصفراء الضاربة إلى الخضرة (وهي إخراجية الوظيفة ، إذ أنها



الجهاز التناسلي للإناث
Female reproductive system



الصرصور « بريبلانيتا أمريكانا »
PERIPLANETA AMERICANA

removed away with the faeces); and a coiled **colon**, which is wider; and finally the **rectum** which is marked by six longitudinal lines which correspond to six internal longitudinal ridges.

Examine the **salivary glands** more closely and note that they are two in number, each formed of two lobes and accompanied by a **reservoir**. Each gland has a duct which joins its fellow of the opposite side to form a common duct. Similarly the duct from one reservoir joins the duct from the other reservoir forming a common duct, the two common ducts join to open into the buccal cavity.

* Remove a salivary gland with its reservoir, put on a slide and examine through the microscope.

— *Make labelled drawings of the alimentary canal and a salivary gland.*

iii) **The Tracheae.**

* Remove the alimentary canal midway the oesophagus to rectum.

Note the **tracheae** (respiratory tubes) distinguished by their silvery appearance. They lead from the **stigmata** and branch extensively among the various tissues

توصل المواد المسرفة الإخراجية إلى المعى كى تطرد إلى الخارج مع البراز) ، ثم إلى قولون ملتف ، وهو أوسع ، وأخيراً إلى المستقيم الذى تميزه ستة خطوط طولية تقابل ستة حيود داخلية طولية .

افحص الغدد اللعابية بشكل أوفى ، وتبين أنها اثنتان فى العدد ، تتركب كل منهما من فصين يلحق بهما خزان . ولكل غدة مجرى يتحد مع زميله من الجانب المقابل ليكونا معاً مجرى مشتركاً ، وبالمثل يتحد المجرى من أحد الخزائين بمجرى الخزان الآخر مكونين مجرى مشتركاً ، ويتحد المجرىان المشتركان ليفتحا معاً فى تجويف الفم .

* أزل غدة لعابية مع خزانها ، ثم ضعها فوق شريحة زجاجية وافحصها بالمجهر .

. . . . ارسم أشكالاً لقناة الهضم وغدة لعابية . عرف الأجزاء بأسمائها .

٣ — القصبات التنفسية أو الهوائية .

* أزل قناة الهضم بين المريء والمستقيم .

تبين القصبات الهوائية (أنابيب تنفسية) وهى تميز بمظهرها الفضى ، وهى تبدأ من الفتحات أو الثغور التنفسية وتتفرع تفرعاً

of the body. They contain air which passes in and out of them through the pulsations of the abdomen, thus carrying oxygen to the tissues and removing from them carbon dioxide. They are kept permanently open through the effect of the presence in their cuticular lining of **spiral thickenings**.

* Remove one of the larger tracheae with some of the adjacent body tissues and examine under the microscope.

Note the numerous **tracheoles** among the body tissues.

— *Draw*.

iv) The Reproductive System.

The male system consists of two small **testes** (usually difficult to see*) situated dorso-laterally in segments 4-6 among the fatty tissue. From each testis comes out a **vas deferens**;

* Sperms are said to be formed and stored in the utriculi of the mushroom-shaped gland while the insect is still in the last nymphal stage, after which the testes partially degenerate. This may explain why the testes are difficult to find in the adult male.

كثيراً بين أنسجة الجسم المختلفة ، وهي تحوى هواء ، الذى يمر فيها ويخرج منها بفعل نبضات البطن ، وهكذا يحمل الأوكسجين إلى الأنسجة ويزيل منها ثانى أكسيد الكربون . وتظل القصبات مفتوحة على الدوام بفضل وجود تغلظات لولبية فى بطانتها الجليدية .

* أزل واحدة من القصبات الهوائية الكبيرة مع بعض أنسجة الجسم المحيطة بها وافحص تحت المجهر .

تبين القصبات المتعددة بين أنسجة الجسم .

. . . . ارسم

٤ — الجهاز التناسلى .

يتركب جهاز الذكر من خصيتين صغيرتين (تصعب رؤيتهما عادة *) تقعان فى الناحيتين الجانبيتين الظهريتين فى العقلا ٤ - ٦ بين الأنسجة الدهنية . ويخرج من كل

* يقال إن الحيوانات المنوية تتكون وتحفظ فى كيسات غدة عيش الغراب فى الوقت الذى تكون فيه الحشرة ما زالت فى طور الحورية الأخير ، وبعدئذ تضمحل الخصيتان ضموراً جزئياً ، وقد يفسر هذا السبب فى صعوبة العثور على الخصيتين فى الذكر البالغ .

the two vasa deferentia run backwards to the **seminal vesicles** which are minute mottled tubules hidden dorsally by a dense bunch of finer whitish tubules or utriculi comprising the accessory or **mushroom-shaped gland**. From the seminal vesicles a muscular **ejaculatory duct** passes back to open behind the 9th sternum just below the anus. Another long slender gland (of unknown function) called the **conglobate gland** extends below the ejaculatory duct and opens independently a little below the male opening.

The **female system** consists of two **ovaries** which lie in the posterior part of the abdomen, and each is formed of 8 separate **egg tubes** or **ovarioles**. Each ovariole has the form of a long tapering tube containing a large ovoid egg at its base and a string of smaller immature eggs. The 8 ovarioles of each side are bound together anteriorly, and lead posteriorly into a single **oviduct**. The two oviducts unite to form the **vagina** which receives a pair of branched **colleterial glands** on its ventral side. Two small **spermathecae** open by a common duct into the **genital pouch**.

خصية وعاء ناقل ، ويمتد الوعاءان الناقلان إلى الخلف إلى الحويصلات المنوية ، وهي عبارة عن أنبيبات رقطاء تخفيها في الناحية الظهرية كتلة كثيفة من أنبيبات بيضاء أدق هي الكيسات التي تكون الغدة الإضافية أوغدة عيش الغراب . ويمتد من الحويصلات المنوية مجرى دافق إلى الخلف ليفتح خلف قص العقلة التاسعة أسفل الشرج مباشرة . وهناك غدة نحيلة طويلة أخرى (مجهولة الوظيفة) تسمى الغدة المكبية تمتد أسفل المجرى الدافق وتفتح مستقلة أسفل فتحة الذكر بقليل .

ويتركب جهاز الأنثى من مبيضين يقعان في الجزء الخلفي للبطن ، ويتركب كل منهما من ٨ أنابيب بيضية ، شكل كل منها كالأنبوبة المستدقة وتحتوي عند قاعدتها على بيضة كبيرة وحبل من البيض الصغير غير الناضج . وتنضم الأنابيب البيضية الثمان معاً في الأمام ، وتؤدي من الخلف إلى قناة بيض وحيدة ، وتتحد قناتا البيض لتكونا المهبل الذي يتسلم زوجاً من الغدد الملحقة على جانبه البطني . ويفتح مستودعان منويان بمجرى مشترك في الكيس التناسلي .

— Make labelled drawings of the reproductive systems of the two sexes.

v) The Nervous System.

Note in this system :

— Two **cerebral ganglia** dorsal in position in the head.

— Two **circumoesophageal commissures** connect the cerebral ganglia with the **suboesophageal ganglion** which lies anteriorly on the lower side of the head.

— The **nerve cord** is mid-ventral in position and double. It extends backwards and carries 9 **paired ganglia**, 3 pairs in the thorax and 6 in the abdomen. Each pair of ganglia is fused. The posteriormost pair supplies all the posterior region of the body.

— Draw.

vi) Life-history.

— **Egg capsules** or **oothecae** are elongated structures of a brown colour. Slit open a capsule and notice the eggs in it arranged in two rows.

— The **nymph** is very like the parent but smaller and devoid of wings and genital organs.

— Draw.

..... ارسم أشكالاً موضحة بأسماء أجزائها للجهازين التناسليين للجنسين .

٥ - الجهاز العصبي .

تبين في هذا الجهاز :

— العقدتين المخيتين ، وتقعان في الجهة الظهرية للرأس .

— المقرنين حول المريئين، ويوصلان العقدتين المخيتين بالعقدة تحت المريئية التي تقع في الأمام على الجانب السفلي للرأس .

— الحبل العصبي ، وهو بطني الموضع ، كما أنه مزدوج ويمتد إلى الخلف ويحمل ٩ عقدات مزدوجة ، ٣ منها في الصدر و ٦ في البطن ، وكل زوج من العقد مندغم ، وآخرها في الخلف يمد المنطقة الخلفية للجسم بالألياف العصبية .
..... ارسم .

٦ - تاريخ الحياة .

— محافظ البيض ، وهي ممدودة ، بنية اللون . شق واحدة منها لتفتحها وتبين البيض فيها منتظماً في صفين .

— الحورية ، وهي تشبه الحشرة البالغة كثيراً جداً ، غير أنها أصغر وليست لها أجنحة أو أعضاء تناسلية .

..... ارسم .

2. The Bed-Bug

Cimex lectularius

The bed-bug is a notorious ectoparasite of man, sucking his blood. Man has carried this insect with him all over the world, thus it has become cosmopolitan. It abounds in dirty crowded dwellings especially in the bedrooms where it hides during the day and feeds during the night. Systematically it belongs to the **order Heteroptera** which are characterized by short antennae, **mouth-parts** without palps and modified for **piercing and sucking**, and the abdomen lacks the anal cerci.

Examine the preparations provided* and note :

a) **The adult** has a dorso-ventrally flattened body.

— The **head** bears two **compound eyes** , two relatively long 4-segmented **antennae** , and a 3-seg-

* Whole mounts of insects are prepared in the following way : the insect or part of it is boiled in a dilute solution of NaOH for some time, watching it to see that it has become less dark, and then dehydrated, cleared and mounted in balsam.

٢ - بق الفراش

سيمكس لكتيلاريوس

بق الفراش حشرة قبيحة تتطفل خارجياً على الإنسان حيث تمتص دمه ، وقد نقل الإنسان هذه الحشرة معه إلى جميع أنحاء العالم ، ومن ثم أصبحت عالمية الانتشار . وتكثر هذه الحشرة في المساكن المزدخمة القذرة وبخاصة في غرف النوم حيث تختبئ نهاراً وتغذى ليلاً ، وتنتمي من الناحية التصنيفية إلى رتبة غير متجانسات الأجنحة التي تتميز بقصر الزبانيين ، وبأن أجزاء الفم بدون ملاميس وأنها متحورة للثقب والمص ، وأن البطن بدون قرنين شرجيين .

افحص التحضيرات * المعطاة لك

وتبين :

١ - الحشرة البالغة ، وهي ذات

جسم مفلطح من أعلى إلى أسفل ،

— يحمل الرأس عيينين مركبتين على

الجانبيين وزبانيين طويلين نسبياً ،

* تحضر التركيبات الكاملة للحشرات

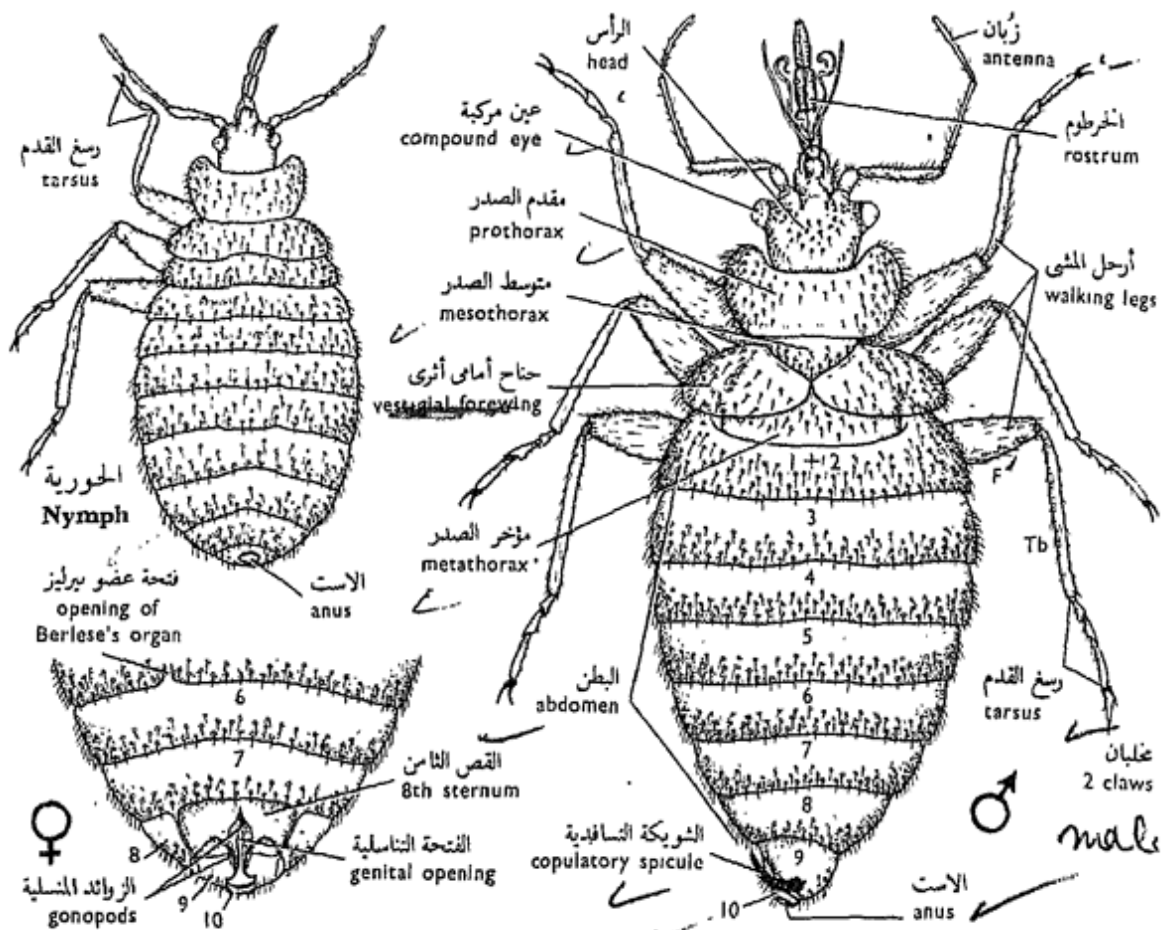
بالطريقة التالية : تغلى الحشرة أو يغلى جزء منها

في محلول مخفف من ص ايد لبعض الوقت ، ثم

يراقب حتى يلاحظ أنه قد أصبح أقل دكنة ، ثم

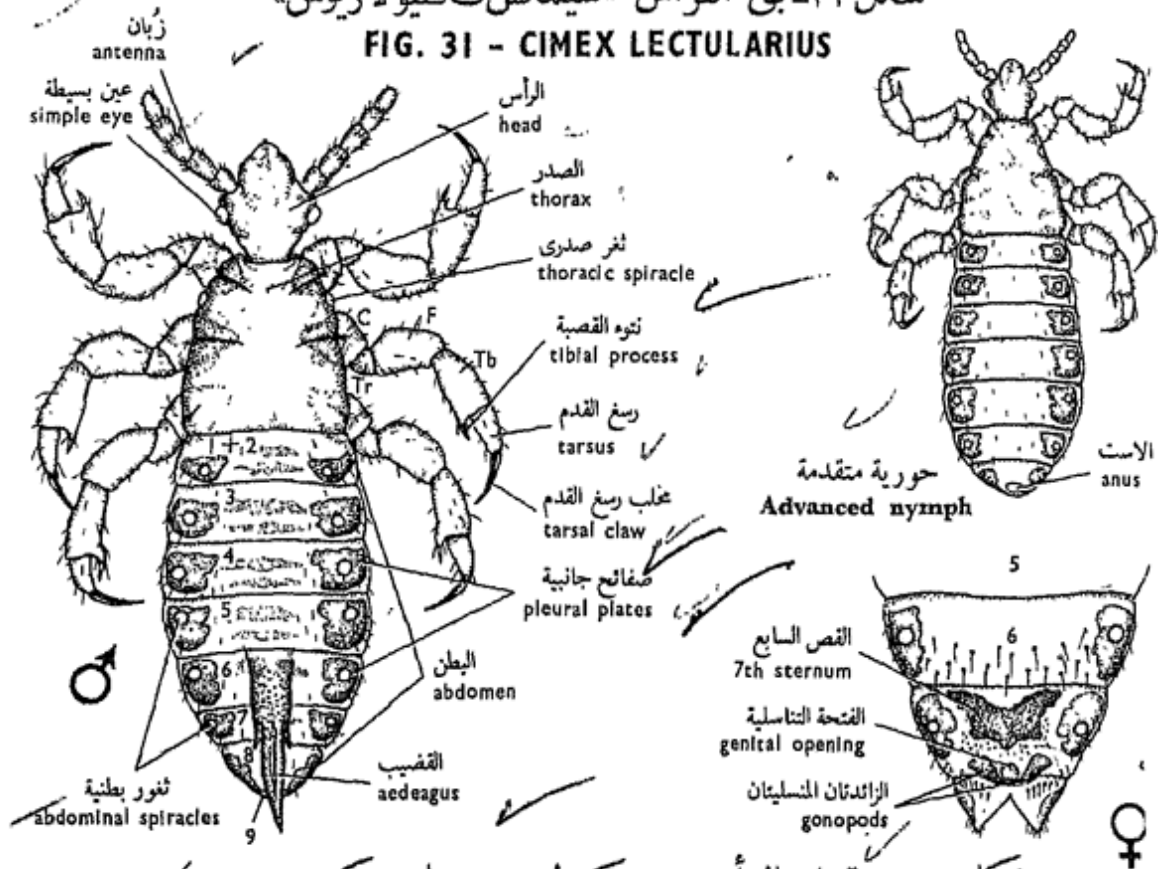
ينزع الماء منه ويروق ويركب على شريحة

زجاجية في بلسم كندا .



شكل ٣١ - بق الفراش «سيمكس لكتيولاريوس»

FIG. 31 - CIMEX LECTULARIUS



شكل ٣٢ - قمل الرأس «بديكيولس هيومانس كوربوريس»

FIG. 32 - PEDICULUS HUMANUS CORPORIS

mented **proboscis** (or **rostrum**) formed of the mouth-parts and usually fixed below the head and projecting back as far as the bases of the first pair of walking legs.

— The **thorax** consists of 3 distinct segments; the **pronotum** is large, with flat lateral expansions; and the **mesothorax** is small, triangular and carries **vestigial forewings** which nearly cover the metathorax; hindwings are lacking. The **walking legs** have each a 3-segmented tarsus and a pair of **claws**.

— The **abdomen** is 10-segmented, but 8 segments (2-9) are only visible; the first being fused with the 2nd and the 10th is very small and surrounds the anus. Pairs of **spiracles** are found only on segments 2-8.

— In the **male**, the abdomen is somewhat narrowed posteriorly, the 8th and 9th sterna are asymmetrical, and from the left side of the 9th there protrudes a hook-like, grooved **copulatory spicule** or **aedeagus**.

— In the **female**, the abdomen is broadly rounded posteriorly and there is a deep cleft on the right side of the 5th sternum (the

يتركب كل منهما من ٤ عقلات ، وخرطوماً من ٣ عقلات يتركب من أجزاء الفم ، وعادة ما يكون منثنياً أسفل الرأس بارزاً إلى الخلف حتى قاعدتي الرجلين الأماميتين من أرجل المشي .

— ويتركب الصدر من ٣ عقلات واضحة ، ومقدم الظهر كبير له امتدادات جانبية مفلطحة ، ووسط الصدر صغير مثلث ويحمل جناحين أماميين أثريين يكادان يغطيان مؤخر الصدر ، ولا يوجد جناحان خلفيان . ولكل من أرجل المشي رسع قدم مركب من ٣ عقلات ومخالبين .

— والبطن ، وهو ذو ١٠ عقل ، غير أن ٨ منها (٢-٩) فقط واضحة ذلك أن الأولى مندغمة في الثانية والعاشرة صغيرة جداً وتحيط بالشرح . وتقع الثغور التنفسية أزواجاً على العقلات ٢ - ٨ فقط .

— وفي الذكور ، يكون البطن ضيقاً من الخلف نوعاً ما ، والقطعتان القصبتان الثامنة والتاسعة غير متماثلتين ، وتبرز من الجانب الأيسر للتاسعة شويكة تسافدية أو قضيبي ، ذو ميزاب وخطاني الشكل .

— والبطن في الأنثى مدور تماماً من الخلف ، ويوجد شق عميق على الجانب الأيسر للقص الخامس (هو فتحة عضو بيرليز والتي تمر منها

opening of **Berlese's organ** into which sperms from the male pass into the haemocoel, to reach the oviducts through the blood stream). The genital opening is surrounded and supported by several pairs of small triangular plates, the **gonopods (gonapophyses)**, of which those of the 8th segment are visible.

b) **The nymph** is smaller than the adult, has no forewings or genital organs, and its tarsus is only 2-segmented.

— *Make drawings of the nymph, male and female.*

3. The Body-Louse

Pediculus humanus corporis

This is again an ectoparasite of man which sucks his blood. It belongs to the **order Anoplura** which are all ectoparasites on mammals, with reduced or no eyes, **mouth-parts retractile** and modified for **piercing and sucking**, wingless, and without cerci, but with gonapophyses.

Two subspecies are known of human lice: *Pediculus humanus corporis*, the body-lice, and *P. humanus capitis*,

الحيوانات المنوية من الذكر إلى الهيموسيل كى تصل إلى قنوات البيض عن طريق تيسار الدم). والفتحة التناسلية محاطة بعدة أزواج من الصفائح الصغيرة المثلثة الشكل لتدعيمها، وتسمى بالزوائد المنسلية، تظهر منها واضحة للعيان تلك الخاصة بالعقلة الثامنة.

ب - الحورية، وهى أصغر من الحشرة الكاملة، وليس لها جناحان أماميان أو أعضاء تناسلية، ولرسغ القدم شذفتان فقط.

. . . . ارسم أشكالاً للحورية والذكر والأنثى.

٣ - قمل الجسم

بديكيولس هيومانس كربوريس

هذا أيضاً طفيلي خارجى على الإنسان ويمتص دمه. وينتمى القمل إلى رتبة عاريات الذنب، وهى كلها طفيليات خارجية على الثدييات، والأعين فيها صغيرة جداً أو غائبة، وأجزاء الفم قابلة للانكماش، وهى متحورة للثقب والمص، أى أنها ثاقبة ماصة، وهذه الحشرات عديمة الأجنحة وليس لها قرون شرجية، غير أن لها نتوءات تناسلية.

ويعرف نويغان من قمل الإنسان: «ب. هيومانس كربوريس» وهو قمل الجسم، ثم «ب. هيومانس

the head-lice; the former lays its eggs in his clothes while the latter lays them on his head hairs. They transmit to man typhus, trench fever and relapsing fever.

Examine the preparations of the body-lice and note:

a) **The adult** has a dorso-ventrally flattened body, a small bluntly pointed **head** bearing reduced **eyes** and 2 **antennae**, each of which is 5-segmented. The mouth-parts when not in use are retracted within the head.

— The three divisions of the **thorax** are indistinguishable one from the others; **no wings**; and the legs have the usual 5 joints, but the **tarsus** is **single-segmented** and carries a single, strong curved **claw** which works against a process of the tibia to form a **chela-like structure**. A pair of **thoracic spiracles** are found between the first and second pairs of legs.

— The **abdomen** is 9-segmented of which the first two are fused together and the 9th is small. Six pairs of **abdominal spiracles** are located on the pleural plates of segments 2-7 which are well chitinized and deeply pigmented.

كاييتس « وهو قمل الرأس ، ويضع الأول منهما البيض على ملابس الإنسان ، بينما يضعه الثاني على شعر رأسه . وهما ينقلان إلى الإنسان التيفوس وحمى الخنادق والحمى الراجعة .
افحص تحضيرات قمل الجسم
وتبين :

١ - الحشرة الكاملة ، وهي ذات جسم مفلطح من أعلى إلى أسفل ، ورأس صغير مدبب في كلاله وبه عينان صغيرتان وزبانيان تتركب كل منهما من ٥ عقلات ، وتنكمش أجزاء الفم في داخل الرأس في وقت الراحة .

— ولا يمكن تمييز عقلات الصدر الثلاث الواحدة من الأخرى ؛ والجناحان غائبان ، وتوجد ٣ أزواج من الأرجل لكل منها المفاصل الخمسة المعتادة ، غير أن رسغ القدم يتركب من شذفة واحدة ويحمل مخلباً واحداً مقوساً وقويماً ، ويعمل هذا المخلب مع تسوء من القصبة مكونين معاً تركيباً يشبه الكلاب أو الملقط . ويوجد ثغران تنفسيان صدريان بين الزوجين الأول والثاني من الأرجل .
— والبطن مكون من ٩ عقلات تندغم الأوليان منها معاً ، والتاسعة صغيرة . وتقع ٦ أزواج من الثغور التنفسية البطنية على الصفائح الجانبية للعقلات ٢ - ٧ ، وهي كلها كثيفة الصبغ شيتينية .

— In the **male**, the terminal segment is rounded and the anus and genital aperture are dorsally directed. The male genital organ is in the form of a grooved and pointed **aedeagus** which commonly projects beyond the posterior end.

— In the **female**, the abdomen is wider and not turned posteriorly upwards. The 8th segment is deeply **cleft**, and ventrally there are two **gonopods** which enclose the genital aperture. The anal aperture is situated near the cleft of the terminal segment dorsal to the genital aperture.

b) **The nymph** is smaller than the adult, without genital organs, and with 3-segmented antennae (but only in the first instar).

— *Draw.*

— وفي الذكر تكون العقلة الانتهاية مدورة ويتجه الشرج والفتحة التناسلية ناحية الجهة الظهرية . وعضو الذكر التناسلي على هيئة قضيب مدبب ذي ميزاب، ويبرز عادة إلى ما بعد الطرف الخلفي .

— وفي الأنثى يكون البطن أعرض، ولا يتجه في الخلف إلى أعلى، والعقلة الثامنة مشقوقة شقاً غائراً، ويوجد من الناحية البطنية فتوءان تناسليان يحيطان بالفتحة التناسلية. وتقع فتحة الشرج بالقرب من شق العقلة الانتهاية في الناحية الظهرية للفتحة التناسلية .

ب — الحورية، وهي أصغر من الحشرة البالغة، ولكن تعوزها الأعضاء التناسلية، ولكل من الزبانيين فيها ٣ شذفات في طور الانسلاخ الأول فقط.

. . . ارسم .

B. Section
ENDOPTERYGOTA

4. Mosquitoes

Culex

Mosquitoes of the genera *Culex* and *Anopheles* belong to the section **Endopterygota** and **order Diptera**, characterized by having **suctorial mouthparts** which are sometimes also modified for **piercing and biting**, the mandibles are usually absent, have a pair of membranous wings attached to the mesothorax and a pair of halteres attached to the metathorax.

Mosquitoes have a world-wide distribution. Both sexes normally feed on nectar and plant juices, but the females are adapted also to suck mammalian blood. Man suffers seriously from them, for besides killing sleep they transmit to him dangerous diseases specially malaria fever. Such insects, then, should be well eradicated.

Mosquitoes pass through complete metamorphosis. The **eggs** are laid in ponds and any stagnant freshwater

ب - قسم داخلية الأجنحة

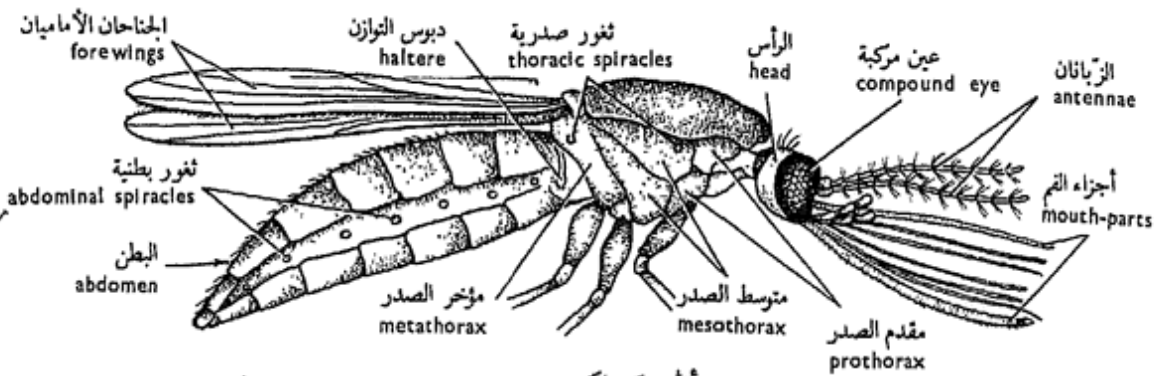
٤ - البعوض

الكيولكس

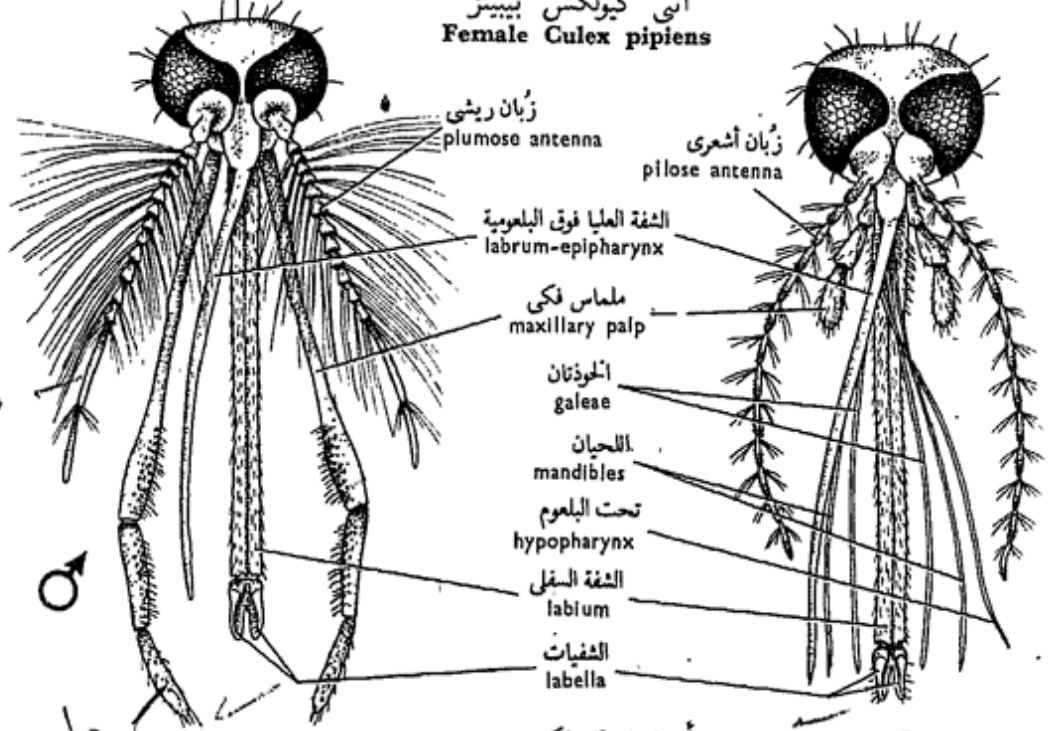
ينتمي البعوض من جنس «الكيولكس» و«الأنوفيلس» إلى قسم الحشرات داخلية الأجنحة ، رتبة ثنائيات الأجنحة ، التي تتميز بأجزاء فم ماصة تارة تتحول لتكون ثاقبة قارضة أيضاً ، وللحيان عادة غائبان ، ولها جناحان غشائيان متصلان بوسط الصدر ودبوسا توازن متصلان بمؤخر الصدر .

والبعوض عالمي الانتشار ، ويغتذى الجنسان عادة برحيق الأزهار وعصارة النبات ، غير أن الإناث مكيفة أيضاً بحيث تستطيع أن تمتص دماء الحيوانات الثديية . ويقاسى الإنسان شديداً من البعوض ، ذلك أن البعوض إلى جانب أنه يقتل النوم ويمنعه ، ينقل إليه أمراضاً خطيرة وبخاصة حمى الملاريا . وعلى هذا ينبغي استئصال هذه الحشرات استئصالاً فعالاً .

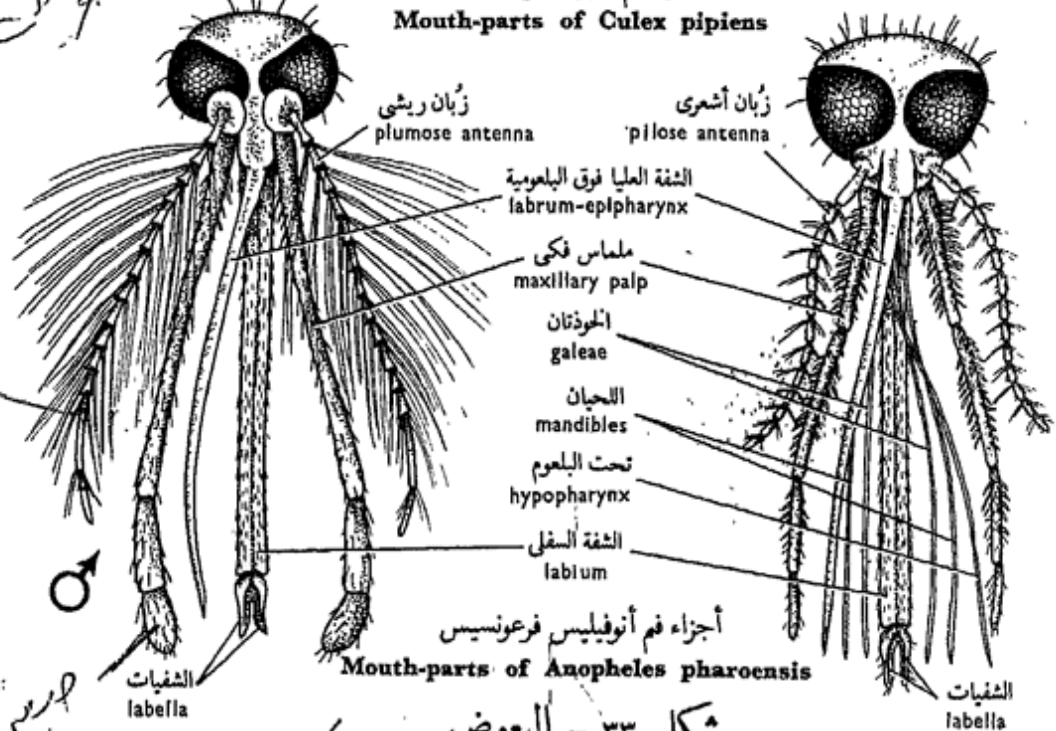
ويمر البعوض في تحول كامل ، فالبيض يوضع في المستنقعات والمياه العذبة الراكدة ويفقس عن يرقات



أنثى كيولكس بيبينز
Female Culex pipiens



أجزاء فم كيولكس بيبينز
Mouth-parts of Culex pipiens



أجزاء فم أنوفيليس فرعونيس
Mouth-parts of Anopheles pharoensis

شكل ٣٣ - البعوض
FIG. 33 - MOSQUITOES

Spots

قصير

male

female

جوانح ذائصة

جوانح

هريس ذائصة

sheet, hatch out of aquatic **larvae** which swim actively; the **pupae** are also aquatic and active, and are finally transformed into winged aerial adults. Thorough eradication of all the stages in the life-history is therefore effective.

Examine the preparations of *Culex* provided and note:

a) **The adult**, with **head**, **thorax** and **abdomen**. The head is connected to the thorax by a slender **neck**, and has two very prominent **compound eyes** which almost touch each other and two long 13-jointed **antennae**, each joint bearing a ring of setae. These setae are much denser and longer in the male (**plumose antennae**) than in the female (**pilose antennae**).

— The **mouth-parts** form a sort of elongated **proboscis** which consists dorsally of a thin **labrum-epipharynx**, and ventrally of a thick long **labium**. The latter ends in a pair of small tactile **labella** and is grooved dorsally thus forming a sheath for the rest of the mouth-parts which are modified as needle-like stylets. In the female, these parts are two long needle-like **mandibles**, two more stout **galeae** (of the maxil-

مائية تسبح بنشاط ، ثم تتحول إلى عذارى ، وهي مائية أيضاً ، كما أنها نشيطة وتتحول في النهاية إلى الحشرات الكاملة المجنحة الهوائية . وعلى هذا يأتي استئصال جميع هذه الأطوار استئصالاً جيداً بنتائج فعالة .

افحص تحضيرات « الكيولكس » المعطاة لك (غالباً ما تكون من نوع « بيبينز ») وتبين :

١ - الحشرة الكاملة ، وهي ذات رأس وصدر وبطن ، ويتصل الرأس بالصدر بعنق نحيل ، وفيه عينان مركبتان بارزتان جداً وتكادان أن تتلامسا ، والزبانيان طويلتان وتتركب كل منهما من نحو ١٣ شذفة متمفصلة وتحمل كل شذفة حلقة من الشعر . وهذا الشعر أكثر وأطول في الذكر (زبانيان ريشيتان) مما في الأنثى (زبانيان شعراوان) .

— أجزاء الفم ، وهي على هيئة خرطوم ممدود يتكون من الناحية الظهرية من الشفة العليا فوق البلعومية الرقيقة ، ومن الناحية البطنية من الشفة السفلى الغليظة . وتنتهي هذه الأخيرة بزوج من الشفيات الصغير اللمسية ، كما أن بها ميزاب من أعلى يشكل غلافاً لبقية أجزاء الفم التي تحتور على هيئة أعضاء لإبرية الشكل . وتتكون هذه الأعضاء في الأنثى من لحين طويلين كالإبرتين ، وخوذتين أقوى

lae), and two short 3-segmented **maxillary palps**. Besides, there is a long needle-like **hypopharynx** which is pierced by the **salivary duct**. It is also grooved dorsally and forms with the overlying labrum-epipharynx the **food channel**

In the male, the mandibles are absent and the galeae are much reduced, but the maxillary palps are much longer than in the female. The hypopharynx is functionless and fused to the labium.

— In the **thorax**, the prothorax is greatly reduced, the mesothorax is the largest and carries two long membranous **wings**, and the metathorax carries a pair of reduced wings, the **halteres**, which when removed flight becomes difficult or impossible. The legs are long, slender and with a 5-jointed **tarsus** and 2 **claws**. There are two pairs of thoracic **spiracles** on the meso- and metathorax.

— The **abdomen** is long, cylindrical and 10-segmented. The first 8 segments are clearly visible, and bear 8 pairs of spiracles.

b) **The larva**, is elongated, with a **broad head**, **thorax** and **abdomen**. The

(تتبعان الفكين) مهيتين بملماسين فكيين يتركب كل منهما من ٣ شذفات . وإلى جانب ذلك يوجد تحت بلعوم (لسان) طويل لإبرى الشكل يمر بداخله مجرى لعابي ، كما أنه مقعر من أعلى حيث يشكل مع الشفة العليا فوق البلعومية التي تعلوه القناة الغذائية .

أما في الذكر ، فاللحيان غائبان ، والحوذتان مختزلتان كثيراً ، بينما الملماسان الفكيان أطول كثيراً . وتحت البلعوم عديم الوظيفة في الذكر حيث يكون مثبتاً في الشفة السفلى .

— وفي الصدر يكون مقدم الصدر مختزلاً كثيراً ، أما وسط الصدر فأكبر العقلاات الثلاث ويحمل جناحين طويلين غشائيين ، أما مؤخر الصدر فيحمل جناحين هما دبوسا التوازن ، واللذان عندما ينزعان من الحشرة فإن الطيران يغدو صعباً أو مستحيلاً . والأرجل رفيعة وطويلة لكل منها رسغ قدم ذو ٥ شذفات ومخالبان . وهناك زوجان من الثغور التنفسية على وسط الصدر ومؤخر الصدر .

— والبطن طويل وأسطواني ويتركب من ١٠ عقل ، تظهر الثماني الأولى منها واضحة وتعمل ٨ أزواج من الثغور التنفسية .

ب — البرقانة ، وهي ممدودة ولها رأس عريض وصدر وبطن ، وأجزاء

mouth-parts are of the biting type with a pair of dense tufts of hairs or **feeding brushes**. The head bears a pair of **antennae**, each is one-segmented, a pair of **compound eyes** (the developing eyes of the imago) and a pair of **larval eyes**. The thorax is flattened, with its 3 segments fused, and carries 3 pairs of **bristle tufts**. The abdomen consists of 9 segments. The 8th segment is short and carries a long **respiratory siphon** on the apex of which are located two **spiracles** through which air is inhaled. The anus opens in the last segment, and is surrounded by 4 leaf-like **tracheal gills** as well as some dense tufts of hair of which the most conspicuous are the **dorsal tuft** and the **ventral brush**.

iii) **The pupa** is comma-shaped, with a swollen anterior portion comprising the head and thorax, and a ventrally flexed 9-segmented abdomen. On the thorax, are the two **respiratory trumpets**. The penultimate abdominal segment bears a pair of large **tracheal gills** which also act as swimming processes or **paddles**.

—*Make labelled drawings of the stages in the life-history of Culex.*

الفم فيها من النوع القارض . ولها زوج من خصلات كثيفة من الشعر هي الفرشاتان الاغذائيتان . ويحمل الرأس زبائنين يتركب كل منهما من شذفة واحدة ، وعينين مركبتين (هما عينا الحشرة الكاملة في طور التكوين) وعينين يرقانيتين . والصدر مفلطح ، وعقلاته الثلاث مندغمة ، ويحمل ٣ أزواج من خصلات شويكية . ويتركب البطن من ٩ عقلات ، الثامنة منها قصيرة وتحمل زرقاة تنفسية طويلة يقع على قممها ثغران تنفسيان يتنفس منهما الهواء . ويفتح الشرج في العقلة الأخيرة ، وهو محاط بأربعة خياشيم قصبية تشبه الأوراق وبخصلات من شعر كثيف أبرزها الخصلة الظهرية والفرشاة البطنية .

٣ - العذراء ، وهي واوية الشكل ، جزؤها الأمامي منتفخ ويمثل الرأس والصدر ، ويتلوه البطن وهو ذو ٩ عقلات ومنثن تجاه الناحية البطنية . ويقع على الصدر البوقان التنفسيان . وتحمل العقلة البطنية التي قبل الأخيرة خيشومين قصبين كبيرين ، وهما يعملان أيضاً عمل نتوءين سباحيين أو مجدافين .

... ارسم أشكالاً موضحة الأجزاء بأسمائها لأطوار تاريخ حياة «الكيولكس» .

Anopheles

Examine the stages in the life-history of *Anopheles* and compare them with the corresponding ones in *Culex* and note :

a) **The adult** has long maxillary palps in both sexes. The terminal segment of each palp is *club-shaped in the male alone*.

b) **The larva** has shorter feeding brushes and smaller antennae. The 8th abdominal segment has a large chitinous plate on each side, the **protective plate**, below which is a **comb of teeth**, and posterior to them is a pair of **spiracles**, *not located on a siphon*.

c) **The pupa** has *funnel-shaped, not trumpet-like, respiratory tubes*.

— *Make drawings as you did with Culex.*

5. The House-fly

Musca domestica vicina

The common house-fly is cosmopolitan and enters habitations and wherever food is found, being particularly abundant in dirty places and stables. It also belongs to the **order Diptera** with complete

الأنوفيليس

افحص أطوار تاريخ حياة « الأنوفيليس » ووازنها بما يقابلها في « الكيولكس » وتبين :

١ - الحشرة الكاملة ، وهاملماسان فكيان طويلان في كلا الجنسين ، والشدفة الانتهاية في كل من الملماسين صولحانية الشكل في الذكر فقط .

ب - اليرقانة ، ولها فرشاتان اغتذائتان أقصر وزبانيان أصغر مما في « الكيولكس » . وللعقلة البطنية اثامنة صفيحة شيتينية كبيرة على كل جانب ، هي الصفيحة الوقائية ، يوجد أسفلها مشط من الأسنان وإلى الخلف منها (أى من الصفيحتين) ثغران تنفسيان لا يقعان على زراق .

ج - العذراء ، وهي ذات أنبوبتين تنفسيتين ، قمعيتي الشكل لاهوقيتي الشكل .

... ارسم أشكالا كما فعلت مع « الكيولكس » .

٥ - الذبابة المنزلية

مسكا دومستيكا فيسينا

الذبابة المنزلية الشائعة بيننا عالمية الانتشار ، تدخل في المساكن وتوجد أينما وجد الغذاء ، وتكثر بوجه خاص في الأماكن القذرة والاسطبلات . وهي تنتمي أيضاً إلى رتبة ذات الجناحين ، ولها تحول كامل . وجميع

metamorphosis. All stages, unlike the first three of the mosquitoes, are terrestrial. The eggs are laid in any decaying organic matter and hatch out of active **maggots** or **vermiform larvae** which pupate under favourable conditions (spring and autumn) after about 4 days; the pupa takes about 3 days to pass into the two winged imago. They cause considerable nuisance to man and are dangerous disease carriers.

Examine the living specimens and preparations provided and note :

a) **The adult**, with a **head**, mobile on a slender **neck**, **thorax** and **abdomen**. On the head are two large **compound eyes** moderately separated in the female, much less so in the male; three **ocelli** situated in the **epicranium** in the heads of a triangle; two short 3-segmented **antennae** lying close to each other in a depression and each has a long bristle-like **arista**.

The mouth-parts constitute an elongated **proboscis** which hangs down from the head, and appears divided into 3 distinct regions: the rostrum, haustellum and the labella.

الأطوار برية ، على خلاف الأطوار الثلاثة الأولى للبعوض . ويوضع البيض في أية مادة عضوية متحللة ثم يفقس عن يرقات دودية الشكل تتحول إلى عذارى تحت الظروف الملائمة (في الربيع والخريف) بعد ٤ أيام ، وتستغرق العذراء نحو ٣ أيام لكي تتحول إلى الحشرة الكاملة ذات الجناحين .

افحص عينات حية من الذبابة المنزلية وكذلك التحضيرات المعطاة لك منها وتبين :

١ - الحشرة الكاملة، وهي ذات رأس متحرك فوق عنق رفيع وصدر وبطن . وتوجد في الرأس عينان مركبتان كبيرتان ، تنفصلان كل عن الأخرى في الأنثى بمسافة معقولة ، تضيق كثيراً في الذكر ، وفيها أيضاً ثلاث عينات تقع في فوق القرنيوم في رؤوس مثلث . كما أن فيها زبانيين تقعان قريبتين الواحدة من الأخرى في منخفض ، ولكل منهما شوكة أو أريستا كما أن الزباني تتركب من ٣ شذفات .

وتكون أجزاء الفم ، خرطوماً ممدوداً يتدلى من الرأس ، ويظهر منقسماً إلى ٣ مناطق واضحة هي : البوز والممص والشفتان .

— The **rostrum**, which belongs morphologically to the head, is conical and covered anteriorly (dorsally) by 2 sclerites the **clypeus** and **fulcrum**. The maxillae are represented by two rod-like **stipes**, which articulate on the sides of the rostrum and the base of the labrum epipharynx, and a pair of single-jointed **maxillary palps**.

— The **haustellum**, consists of a large posterior (ventral) **labium** which has a deep anterior groove in which the **labrum-epipharynx** and the **hypopharynx**, lying behind it, are lodged. The labrum-epipharynx is deeply channelled on its posterior surface, while the hypopharynx has a groove on its anterior face; the 2 grooves form the **food channel**. The pharynx unites proximally with the oesophagus, and joins this food channel at its distal end. A small U-shaped **prepharyngeal sclerite** is situated at the latter point serving to keep the lumen of the pharynx distended.

— The **labella** (sing. labellum) are 2, one on either side of the mouth and

— البوز ويتمى من الناحية المرفولوجية للرأس ، وهو مخروطى الشكل وتغطيه من الأمام (الجهة الظهرية) صفيحتان هما الدرقة و الداعمة . والفكان ممثلان هنا بساقا الفكين ، وهما يوجدان على جانبي البوز والشفة العليا فوق البلعومية ، وكذلك بلماسين فكيين يتكون كل منهما من شذفة واحدة .

— أما الممص ، فيتركب من شفة سفلى خلفية (بطنية) كبيرة وبها ميزاب أمامى عميق تبيت فيه الشفة العليا فوق البلعومية وكذلك تحت البلعوم (اللسان) الذى يقع خلف الشفة العليا . وبالشفة العليا فوق البلعومية مجرى عميق على سطحها الخلقى بينما يوجد ميزاب على السطح الأمامى للسان ، ويكون المجرى والميزاب معاً القناة الغذائية . ويتحد البلعوم فى الناحية القريبة مع المرئ ويلتقى مع هذه القناة الغذائية عند طرفه البعيد . وتوجد صفيحة قبل بلعومية صغيرة على شكل U تقع عند ذلك المكان ، وظيفتها أن تحفظ جوف البلعوم مفتوحاً .

— وتقع الشفتان ، على جانبي الفم ، ويجرى على سطحهما الداخلى والسفلى

appear traversed on their inner and lower surfaces by a series of fine channels, which are kept open by means of a series of incomplete chitinous rings, therefore simulating tracheae, and hence are called **pseudotracheae**. All channels converge to the oral opening which is surrounded by a small horse - shoe - shaped distal sclerite.

— The **thorax** with 3 segments, of which the mesothorax is the largest and bears large membranous **forewings**. The metathorax carries a pair of **halteres** or **balancers** which are the modified hindwings. The three pairs of legs have the usual structure with 5-segmented tarsus which terminates with a pair of **claws** and a pad-like **pulvillus**. Four dark stripes are seen on the dorsal surface of the thorax and one on the abdomen, of which 4 segments are clearly visible.

b) **The larva** is 12-segmented, apodous, vermiform, more pointed anteriorly where the vestigial **head** is located. The **thorax** is 3-segmented and the **abdomen** 8-segmented. Through the microscope note the presence in the head of a

عدد من القنوات الدقيقة ، التي تظل مفتوحة بفضل وجود عدد من الحلقات الشيتينية الناقصة فيها ، تكسبها شكل القصبات الهوائية ، ومن ثم تسمى بالقصبيات الكاذبة . وتتجه القنوات جميعاً ناحية الفتحة الفموية ، التي تحيط بها صليبة بعيدة صغيرة تشبه حدوة الحصان في الشكل .

— ويركب الصدر من ٣ عقلات أكبرها وسط الصدر الذي يحمل جناحين أماميين غشائيين كبيرين ، ومؤخر الصدر يحمل دبوسى التوازن ، وهما الجناحان الخلفيان المتحوران . وللأزواج الثلاثة من الأرجل البنيان العادى ، وللرجل رسغ. قدم من ٥ شذفات تنهى بمخيلين ووسادة . وترى على السطح الظهرى للصدر أربعة أشرطة داكنة ، ويرى على البطن واحد منها ، وفي البطن تتضح للعيان ٤ عقلات .

ب — اليرقانة ، وتتركب من ١٢ عقلة ، وهي عديمة الأرجل دودية الشكل وأكثر تدبياً من الأمام حيث يوجد الرأس الأثرى يتلوه الصدر ذو العقلات الثلاث ثم البطن من ٨ عقلات . تبين من خلال المجهر وجود

pair of minute **oral lobes** bearing sensory papillae, and two **mandibular sclerites** which tear the food.

There are **two pairs of spiracles**, one pair on the prothorax and the other, which is larger, is dorsal and lies on the last abdominal segment. Spiny **locomotory pads** are found on the 8 abdominal segments.

c) **The pupa** develops inside a dark reddish-brown barrel-shaped **puparium** with a pair of large posterior larval **spiracles**, and signs of larval segmentation (12 segments).

— *Make drawings of the stages in the life-history of the house-fly.*

6. The Human Flea

Pulex irritans

This is also another ectoparasite of man. It belongs to the **order Siphonaptera** which are endopterygote insects, bilaterally compressed, with or without eyes, and the **mouth-parts** are modified for **piercing and sucking**. They jump strongly. The larva is not parasitic.

Other species of Siphonaptera are known to attack

فصين فمين دقيقين في الرأس يحملان حلمات حسية ، ثم صفيحتين لحيتين صلبتين تمزقان الغذاء .

ويوجد ثغران تنفسيان على مقدم الصدر وآخران ، وهما أكبر من الأولين ، على العقلة البطنية الأخيرة . وتوجد وسائل حركية شوكية على العقلات البطنية الثمان .

ح - العذراء ، وتتكون في داخل كيس العذراء ، وهو يشبه البرميل في الشكل ، ولونه بني داكن يضرب إلى الحمرة ، وله ثغران تنفسيان يرقانيان خلفيان كبيران ، وتظهر عليه سمات التعقيل اليرقاني (١٢ عقلة) .

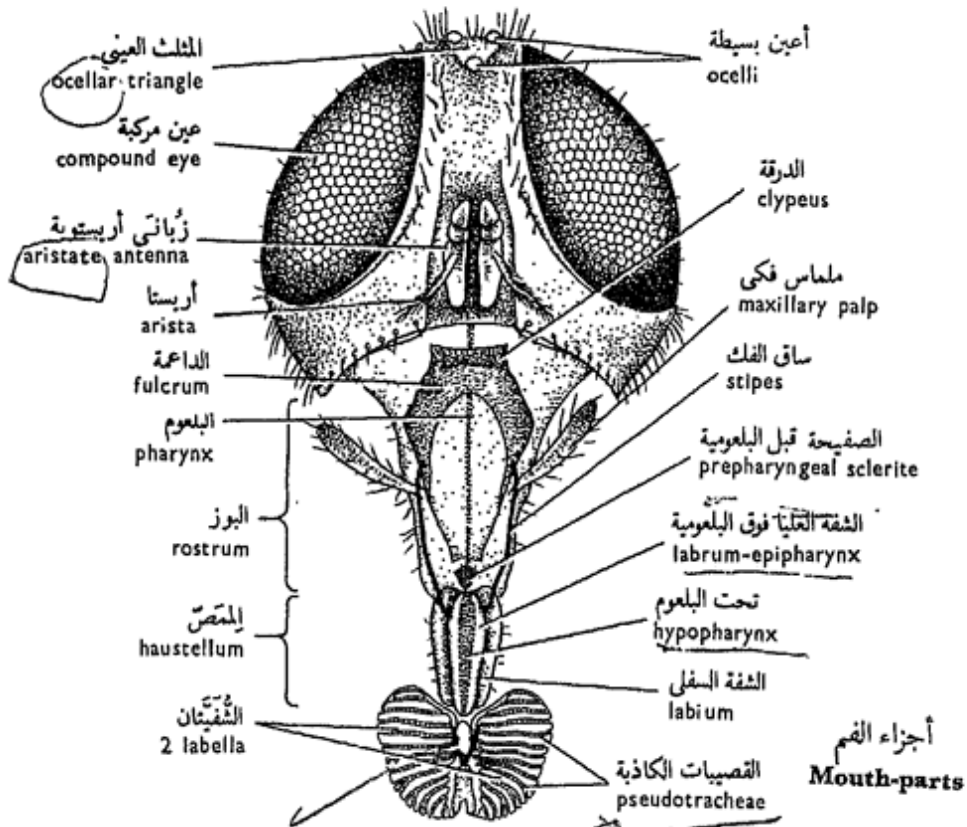
... ارسم أشكالاً لأطوار تاريخ حياة الذبابة المنزلية .

٦ - برغوث الإنسان

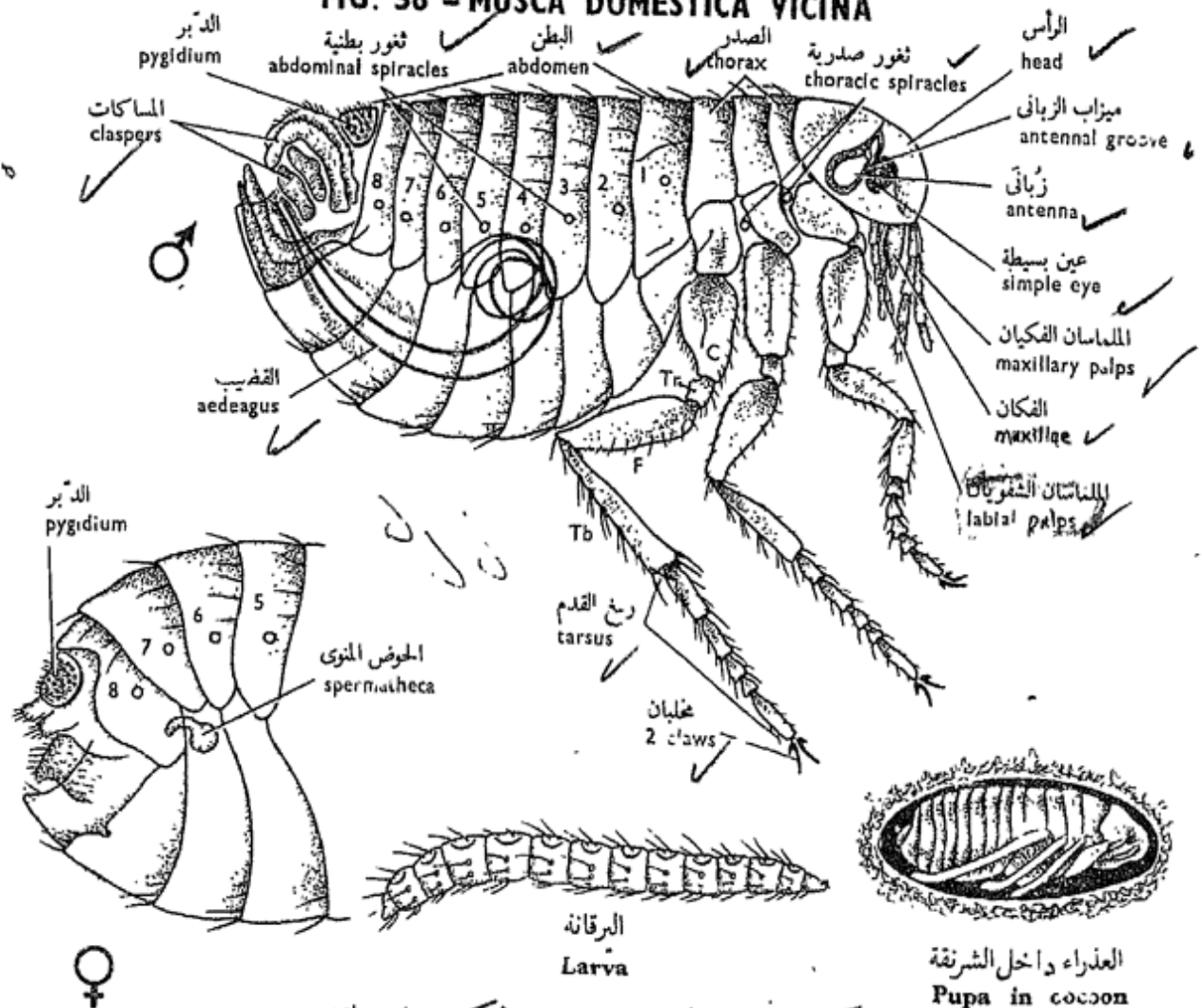
بيولكس إريتانز

هذا أيضاً طفيلي خارجي على الإنسان ، وينتمي إلى رتبة البرغوثيات وهي حشرات داخلية الأجنحة منضغطة الجانبين ، ذات عيون ، أو تغيب منها العيون ، وأجزاء الفم متحورة لتلائم الثقب والمص ، أي أنها ثاقبة ماصة . وهي تقفز بشدة . واليرقانة غير طفيلية .

وتعرف أنواع أخرى من رتبة البرغوثيات تهاجم الإنسان مثل الجنس



شكل ٣٦ - الذبابة المنزلية « مسكا دومستিকা فيسينا »
FIG. 36 - MUSCA DOMESTICA VICINA



شكل ٣٧ - البرغوث « بيولكس إريتانس »
FIG. 37 - PULEX IRRITANS

man such as *Xenopsylla* which is the tropical carrier of plague.

The female flea lays its **eggs** on the ground. The **larvae** are caterpillar-like, wingless and limbless and move by the help of bristles and feed on organic matter. They pupate in **silken cocoons** and then emerge as **adults** which suck the blood of man and other mammals as well as birds.

Examine preparations of the two sexes and note :

—The **adult** is bilaterally compressed with 3 pairs of long legs. The **head** has **simple eyes** and two very short 3-segmented **antennae** lying in grooves; these are larger in the male and used for gripping the female during copulation.

— The **mouth - parts** lack the mandibles, and consist of triangular **maxillae** with 4-segmented **maxillary palps**, a slender long **epipharynx**, and a tubular **labium** with a pair of 5-jointed **labial palps**.

— The **thorax** consists of 3 distinct segments carrying 3 pairs of long legs with 5-jointed tarsus and 2 **claws**,

« إجزينو بسيللا » ، وهو استوائى ويحمل له الطاعون .

وتضع أنثى البرغوث البيض على الأرض ، ثم يفقس عن يرقات تحاكي الأساريع (وهى يرقات الحشرات حرشفيات الأجنحة) وهى عديمة الأجنحة ، عديمة الأطراف وتتحرك بواسطة شويكات وتغذى بالمواد العضوية ، ثم تتحول إلى عذارى تعيش فى محافظ حويوية ثم تخرج منها كحشرات كاملة تمتص دم الإنسان والثدييات الأخرى وكذلك الطيور . افحص تحضيرين للذكر والأنثى

وتبين :

— الحشرة الكاملة مضغوطة الجانبين ، ولها ٣ أزواج من الأرجل الطويلة . وبالرأس عينان بسيطتان وزبانيان قصيران جدا تتركب الواحدة منهما من ٣ شذفات وتقعان فى ميزابين ، وهما أكبر فى الذكر وتستخدمان فى الإمساك بالأنثى فى أثناء السفاد .

— أجزاء الفم ، وهى بدون لحين ، وتتركب من فكين مثلثى الشكل ، ذوى ملماسين فكين يتركب كل منهما من ٤ شذفات ، ومن فوق بلعوم رفيع طويل وشفة سفلى أنبوية تحمل ملماسين شفويين ، لكل منهما ٥ مفاصل .

— الصدر ويتركب من ٣ عقلات

واضحة تحمل ٣ أزواج من الأرجل الطويلة ، ولرسغ القدم فيها ٥ شذفات

but wings are lacking. The **abdomen** consists of 10 segments. There are two thoracic and 8 abdominal pairs of **spiracles**.

— In the **male**, the posterior end is directed upwards, the 9th tergum bears a dorsal pitted sensory plate or **pygidium**. The terminal segments are modified into complicated finger-like **claspers** and a long spring-like **aedeagus**.

— In the **female**, the posterior end is rounded and not directed upwards, a **pygidium** is present, and internally there is a comma-shaped **spermatheca**.

— *Make drawings of the two sexes.*

— Compare the various mouth-parts which you have studied, and show how each is adapted to the nature of food of the insect.

— Write an account of metamorphosis in insects.

— Review the insects of medical importance you know, and describe the structure of the mouth-parts of each of them.

ومخالبان ، غير أنه لا توجد أجنحة .
ويتركب البطن من ١٠ عقل ، ويوجد
زوجان من الثغور التنفسية الصدرية
و ٨ أزواج من الثغور التنفسية البطنية .

— في الذكر ، لاحظ أن الطرف
الخلفي متجه إلى أعلى ، ويحمل
الظهر التاسع صفيحة ظهرية حسية
محفرة هي الدبر ، وتتحوّل العقسل
الانتهائية إلى مساقات إصبعية الشكل
وقضيب طويل لولبي الشكل .

— في الأنثى ، لاحظ أن الطرف
الخلفي مدور ، غير متجه إلى أعلى ،
ويوجد دبر ، كما يوجد في الداخل
حوض منوي وأوى الشكل .

. ارسم شكلين للجنسين .

— وازن بين أجزاء الفم المختلفة التي
درسها ، ثم بين كيف يتكيف كل
منها لطبيعة غذاء الحشرة .

— اكتب نبذة وافية عن التحول في
الحشرات .

— استعرض الحشرات ذات الأهمية
الطبية التي تعرفها ، ثم اشرح ببيان
أجزاء الفم في كل منها .

CHAPTER VIII

Phylum CHORDATA

The gap between the previous phyla that have been considered here and the phylum Chordata is a very wide one. According to the most recent and accepted theory, the Chordata are thought to have evolved from the Echinodermata — a group of animals that have not been dealt with in this volume of the book (see Vol. III). Consequently it would be difficult to parallel the chordate organization with that of any of those phyla, apart from the fact that the chordates are, like annelids and arthropods, bilaterally symmetrical, triploblastic, coelomate animals. However, they differ essentially from the animals of the latter phyla in having an internal heteronomous metameric segmentation, a well developed cephalization and different patterns of development and larval forms.

The Chordata are one of the most successful phyla of the animal kingdom.

الباب الثامن

شعبة الحَبَلِيَّات

تعتبر الفجوة الواقعة بين شعب الحيوان السابقة التي عالجناها هنا ، وشعبة الحبلليات كبيرة جداً ، فعلى حسب أحدث النظريات وأكثرها قبولاً يظن أن الحبلليات نشأت من شوكية الجلد — وهي مجموعة من الحيوانات التي لم نتعرض لها هنا في هذا الجزء من الكتاب (أنظر الجزء الثالث) ، وعلى هذا يصعب أن نوازن بين بعضى الحبلليات وأى بعض خاص بالشعب الأخرى ، فيما عدا أن الحبلليات ، مثل الحلقيات ومفصليّة الأرجل ، حيوانات متماثلة الجانبين ، ثلاثية الطبقات ، سيلومية . غير أنها تختلف أساساً عن الشعبتين الأخيرتين في كون أن لها تعقيلاً تكرريراً داخلياً غير متجانس ، ورأسية حسنة التكوين ونمطاً من التكوين مختلفاً ، وأشكالاً يرقانية مختلفة .

وتكون الحبلليات واحدة من أكثر شعب عالم الحيوان نجاحاً ، فهي إلى

Besides occupying various habitats, they also have reached the climax of nervous activity, as illustrated in mammals to which man belongs.

The Chordata are classified into four subphyla :

1. **Hemichordata** including acorn-worms,
2. **Urochordata**, including sea-squirts,
3. **Cephalochordata**, including *Amphioxus* , and
4. **Craniata or Vertebrata**, including lampreys, fishes, amphibians, reptiles, birds and mammals.

The first three subphyla are collectively called the **Protochordata**, which are entirely marine. Among them, the Cephalochordata are also called the **Acrania** in contradistinction to the **Craniata**, as without or with a cranium respectively. The Acrania and Craniata are sometimes grouped together and referred to as the **Euchordata**.

Whatever diversity of general form which their various groups may display, or habitat which they occupy, all chordate members have a common

جانب انتشارها في البيئات المختلفة ،
قد وصلت إلى الذروة من حيث
نشاطها العصبي ، كما يتضح ذلك
في الثدييات التي ينتمي الإنسان إليها .
وتصنف الحبلليات إلى أربع
شعبيات :

- ١ - نصف الحبلليات ، وتشمل
الديدان الأطومية ،
- ٢ - الذليل حبلليات ، وتشمل قرب
البحر ،
- ٣ - الرأس حبلليات ، وتشمل
السهم ، ثم
- ٤ - القرنيوميات أو الفقاريات ،
وتشمل الحلكيات والأسماك والبرمائيات
والزواحف والطيور والثدييات .

وتجمع الشعبيات الثلاث الأولى
فتسمى معاً الحبلليات الأولية ، وهي
بحرية كلية . ومن بينها تسمى
الرأس حبلليات أيضاً باللاقربيوميات
تميزاً لها من القرنيوميات ، وذلك
على حسب غياب أو وجود قرنيوم على
التوالى . وتضم أحياناً اللاقربيوميات
والقرنيوميات معاً ويشار إليهما باسم
الحبلليات الأصلية .

ومهما تنوع الشكل العام الذي
قد يظهر في مجموعات الحبلليات
المختلفة ، أو البيئة التي تشغلها ،
إلا أن لمجموعات الحبلليات كلها نظاماً

basic plan of organization. Originally this plan is essentially that of a coelomate, marine, long-bodied, free-swimming creature which displays the following three main features :

— Presence of **notochord**, an axial rod of skeleton which extends in the dorsal region of the body.

— The **central nervous system** is tubular, that is, contains a cavity, and lies dorsal to the notochord.

— The anterior part of the alimentary canal, **the pharynx**, is perforated by a variable number of **gill-slits** which lead into the gills.

However, these characters may be modified to a greater or less extent, either early in development or in the adult form. Thus, the notochord may disappear in the postlarval stage as in the adult urochordates, or may be transformed, by the addition of skeletogenous tissues, into a jointed backbone or **vertebral column**, as is characteristic of the Vertebrata. The gills are never functioning at any stage of development of the Amniota (reptiles, birds and mammals) nor in the adult of most Amphibia.

أساسياً من التعضى . وهذا النظام أصلاً لحيوان سيلوى بحرى ممدود الجسم يسبح حرّاً، وتظهر فيه الصفات الثلاث الرئيسية التالية :

— وجود حبل ظهري ، عبارة عن عصا محورية من الهيكل ، تمتد في منطقة الجسم الظهرية .

— الجهاز العصبي المركزي أنبوبي ، أى يحتوى على تجويف ، ويقع في الجهة الظهرية للجسم وظهرياً بالنسبة للحبل الظهري .

— الجزء الأمامى لقناة الهضم ، وهو البلعوم ، مثقب بعدد مختلف من الشقوق الخيشومية التى تؤدى إلى الخياشيم .

غير أن هذه الصفات قد تتحول إلى مدى كبير أو قليل ، إما في مرحلة مبكرة من التكوين أو في حالة الحيوان البالغ . فمثلاً يختفى الحبل الظهري في مرحلة ما بعد اليرقانة ، كما هي الحال في الذيل حبليات ، أو قد يتحول ، عن طريق إضافة أنسجة مولدة للهيكل ، إلى سلسلة ظهر أو عمود فقري متمفصل ، كما هو مميز للفقاريات . والخياشيم ليست فعالة في أى مرحلة من مراحل تكوين السلويات (الزواحف والطيور والثدييات) ، ولا في حالة الحيوان البالغ في معظم البرمائيات .

I. Subphylum
CEPHALOCHORDATA
(ACRANIA)

Amphioxus (Branchiostoma)
lanceolatus

The lancelet or *Amphioxus* has received considerable interest among zoologists on account of the fact that this small animal displays all the features of the basic plan of chordate organization in a clear diagrammatic form. The characters referred to above as characteristic of this basic plan can well be seen in either a whole mount of this animal or in a T.S. of its pharyngeal region.

Amphioxus is fish-like, about 5 cm in length. It has the habit of burying itself in the sand during the day, with its anterior part only protruding, but swims actively during the night.

On account of its scarcity in our regional waters, *Amphioxus* is supplied in the laboratory either preserved in tubes or as whole mounts. Sections are also prepared from various regions of the body. Instructions for dissecting *Amphioxus* are of little use, since the student is not usually supplied with material for dissection.

أولاً : شعبة الرأس حبلية
(اللاقروميات)

السهم
أمفيوكسس (برانكيوستوما)
لانسيولاتس

لقد لقي السهم أو دقيق النهايتين من علماء الحيوان كثيراً من الاهتمام بفضل النظام الأساسي للعضى الحبلية الذي يظهر في هذا الحيوان الصغير بصورة واضحة تخطيطية . ويمكن أن ترى تلك الصفات ، التي أشرنا إليها على أنها تميز هذا النظام الأساسي ، إما في حيوان كامل مركب على شريحة أو في قطاع عرضي من منطقتة البلعومية .

والسهم يشبه السمك في الشكل ويبلغ طوله نحو 5 سم . ومن عاداته أنه يدفن نفسه في الرمل في أثناء النهار ولا يبرز منه سوى جزئه الأمامي ، ولكنه يصبح بنشاط في أثناء الليل . ونظراً لندرته في مياهنا الإقليمية فإنه لا يوزع في المعمل إلا محفوظاً في أنابيب أو مركباً على شرائح . وتحضر منه أيضاً قطاعات من مختلف مناطق الجسم ، وعلى هذا لا جدوى من إرشادات لتشريح السهم هنا ، حيث أن الطالب عادة لا تتوفر لديه العينات للتشريح .

a) Examine a tube-specimen of *Amphioxus* with the help of a hand-lens and note :

— The **general body form**, is elongated, pointed at both ends and flattened from side to side. The anterior end projects forwards as the **rostrum**.

— The **fins** are generally low and continuous with each other : a **dorsal**, a **ventral** and a **caudal**, and two **lateral fins** or **metapleural folds**.

— The **mouth** lies ventral to the rostrum and is guarded by the **oral hood**, the anterior edge of which carries long processes, the **oral cirri**.

— The **atriopore** is median and ventral and lies at the junction of the two metapleural folds and the ventral fin, at about one-third the length of the animal from its posterior end. It is the opening of the atrium.

— The **anus** lies on the left side, a short distance in front of the posterior end.

— The **myotomes** are arranged on both sides of the body as metameral blocks of striated muscle fibres, separated by V-shaped partitions of connective tissue, the **myosepta**

١ - افحص عينة من السهم محفوظة في أنبوبة مستعيناً بعدسة يدوية ، ثم تبين :

— الشكل العام للجسم ، وهو ممدود ، مدبب من نهايتيه ومفلطح من جانب إلى جانب ، وتبرز نهايته الأمامية مكونة البوز .

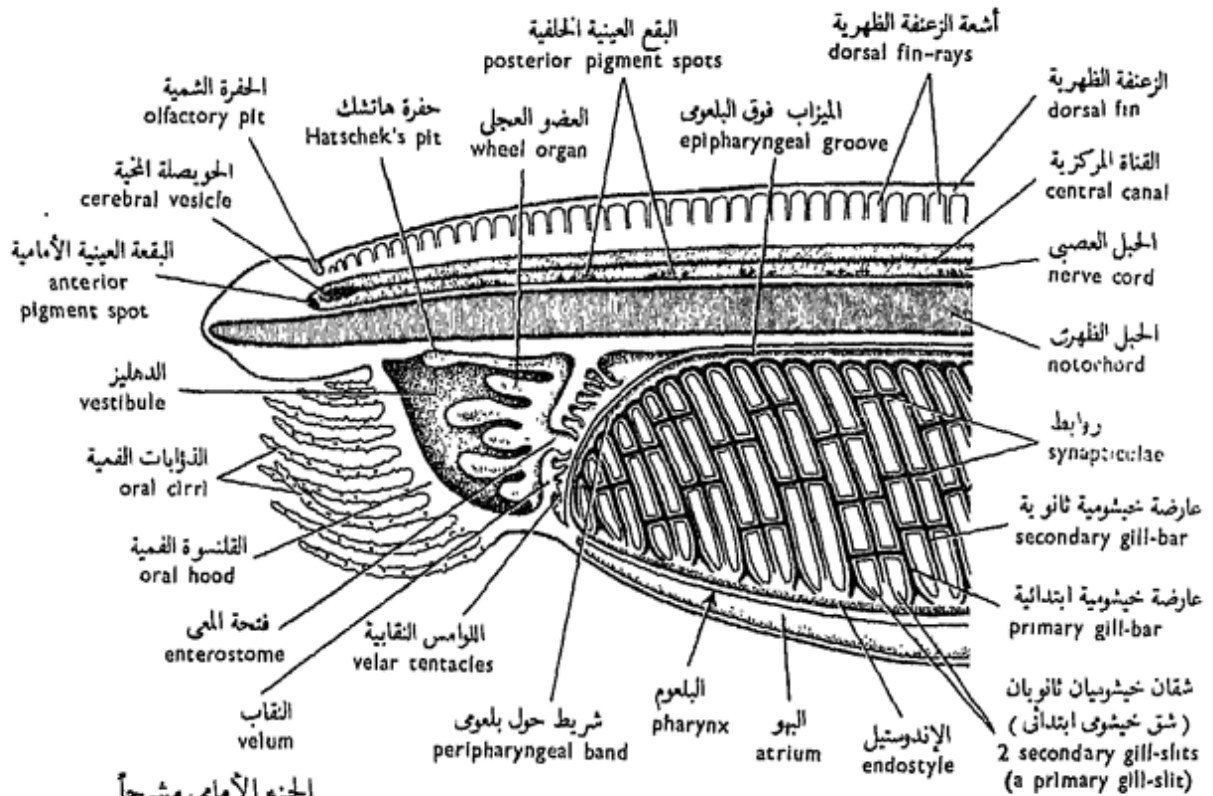
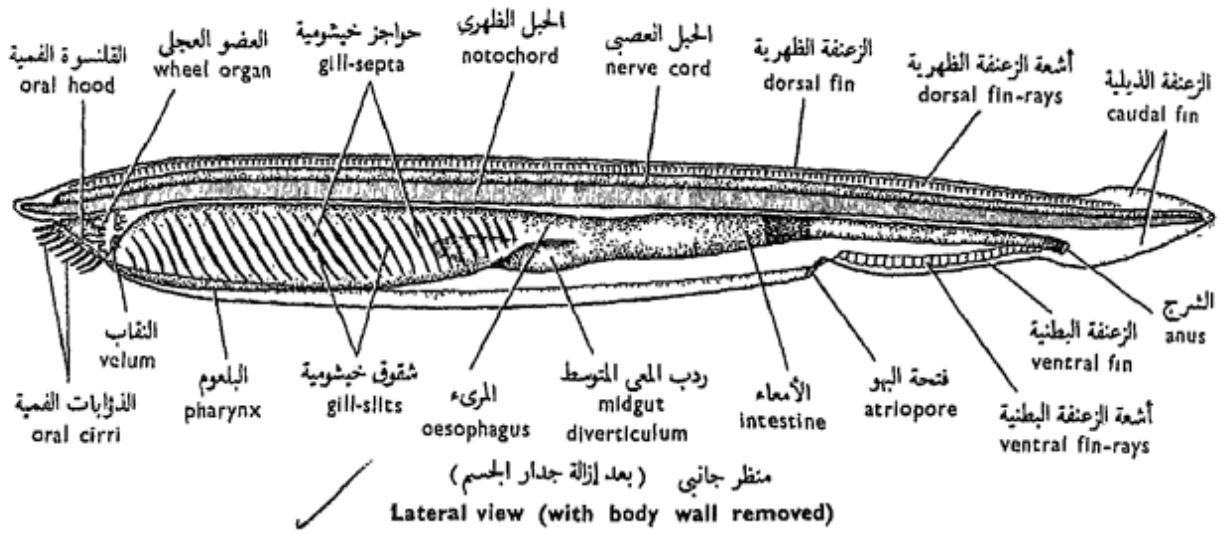
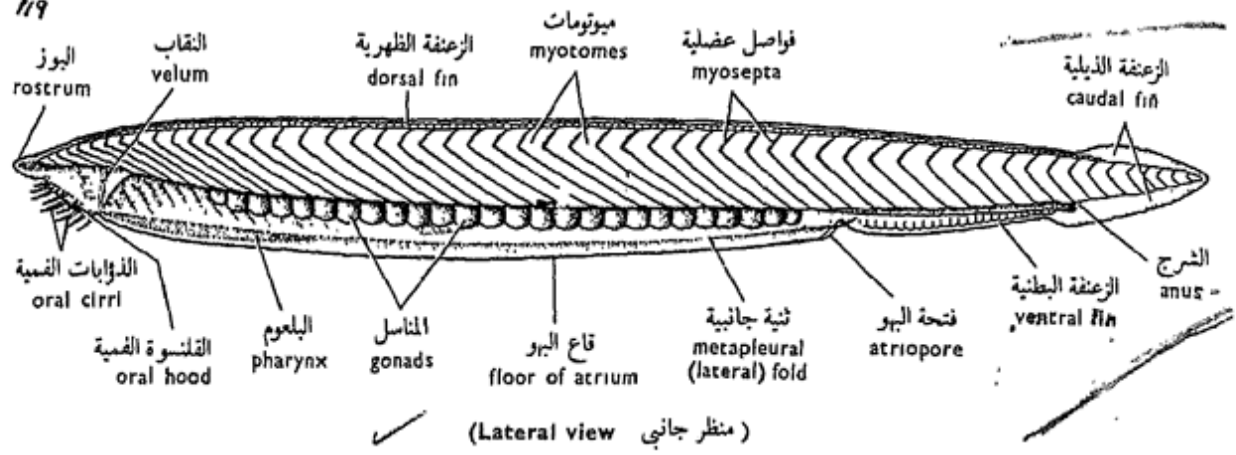
— الزعانف ، وهي منخفضة عامة ومتصل بعضها ببعض ، وهي زعنفة ظهرية وزعنفة ذيلية وزعنفة بطنية وزعنفتان جانبيتان أو ثنيتان جانبيتان .

— الفم ، ويقع في الناحية البطنية للبوز وتحيط به القانسوة الفمية ، التي تحمل حافتها الأمامية زوائد طويلة هي الذؤابات الفمية .

— فتحة البهو ، وهي وسطية بطنية تقع عند اتصال الثنيتين الجانبيتين مع الزعنفة البطنية ، عند نحو الثلث الأخير للجسم من نهايته الخلفية .

— الشرج ، ويقع على الجانب الأيسر ، إلى الأمام قليلاً من نهاية الجسم الخلفية .

— الميوتومات ، وتقع على جانبي الجسم ككتل من ألياف عضلية مخططة منتظمة انتظاماً عقلياً تكرريراً ، وتفصل بينها فواصل من نسيج ضام على شكل ٧ هي الفواصل العضلية .



شكل ٣٨ - السهيم « أمفيوكسس لانسيولاتس »
 FIG. 38 - AMPHIOXUS LANCEOLATUS

or **myocommata**. Note the apices of the myosepta pointing forwards.

— The **gonads** are about 26 pairs, metamericly arranged on both sides of the pharynx. The two sexes are separate, but are not externally distinguishable.

— *Make a drawing of Amphioxus as seen from the side and label the parts.*

b) Examine under the microscope a whole mount of *Amphioxus*, preferably of a young specimen, and note in addition to the above points :

— The **buccal cavity** or **vestibule** is guarded by the **oral hood**, at the hinder wall of which lies a vertical transverse partition called the **velum** which is perforated; its opening is sometimes called the "**enterostome**". The velum carries a number of **velar tentacles**, and just in front of it lies a peculiar **wheel organ** which helps in driving a current of water loaded with food particles into the mouth. Thus, *Amphioxus* is a ciliary feeder. Closure of the mouth is effected by the folding over of the sides of the oral hood. The oral cirri help during feeding, by turning inwards, to prevent sand particles

تبين أى رؤوس الفواصل العضلية متجهة إلى الأمام .

— المناسل ، وهى نحو ٢٦ زوجاً ، وتنظم انتظاماً عقلياً تكررارياً على جانبي البلعوم ، والجنسان منفصلان ولكنهما لا يميزان من الخارج .

... ارسم شكلاً للسهم كما تراه من الجانب وبين الأجزاء على الرسم بأسمائها .

ب - افحص تحت المجهر عينة كاملة مركبة فوق شريحة ، والأفضل أن تكون صغيرة ، وتبين مايلي ، بالإضافة إلى النقاط السابقة :

— التجوييف الفمى أو الدهليز ، وهو محاط بالقلنسوة الفمية ، ويقع فى جدارها الخلقى حاجز رأسى مستعرض يسمى النقب ، وهو مثقوب ، وتارة ما تسمى فتحته « فتحة المعى » . ويحمل النقب عدداً من اللوامس النقبية ، كما يقع إلى الأمام منه مباشرة عضو غريب هو العضو العجلى الذى يساعد على سحب تيار من الماء محمل بدقيقات الغذاء إلى الفم ، وعلى هذا فإن السهم تهديى الاغتذاء . ويتأى غلق الفم بانثناء جوانب القلنسوة الفمية بعضها فوق بعض . وتساعد الذؤابات الفمية فى أثناء الاغتذاء ، وذلك بأن تنحو إلى

from passing into the buccal cavity.

— The **notochord** is an axial skeletal rod, extending from the anterior to the posterior end of the body near to its dorsal side.

— The **nerve cord** or **spinal cord** lies just above the notochord and similarly extends from end to end. Pigment may be visible along the cord, which represents **eye spots**. The cavity of the cord, or the **central canal**, may be seen in the preparation.

— The **pharynx**, a voluminous region of the alimentary canal, extends from the velum to the beginning of the intestine. Its walls appear like a meshwork on account of the presence in them of **gill-bars**, of two types: **primary** and **secondary**. The former are forked and reach the ventral wall of the pharynx, while the latter are not forked and do not reach that wall. The bars separate the gill-slits, and are all oblique in direction. Cross-bars or **synapticulae** connect adjacent primary bars together.

Note the presence of the **endostyle** as a longitudinal band in the floor of the pharynx, an **epipharyngeal**

الداخل كى تمنع مرور دقيقات الرمل من الدخول إلى التجويف الفمى .

— الحبل الظهرى ، وهو عصباً محورية هيكلية ، تمتد من النهاية الأمامية للجسم إلى نهايته الخلفية بالقرب من جانبه الظهرى .

— الحبل العصبى أو الحبل الشوكى ، ويقع فوق الحبل الظهرى مباشرة ، ويمتد مثله بين نهايتى الجسم . وقد يرى صبغ على طول الحبل يمثل بقعاً عينية ، كما قد يرى فى التحضير تجويف الحبل الذى يعرف بالقناة المركزية .

— البلعوم ، وهو منطقة كبيرة من قناة الهضم ، ويمتد من النقب إلى بداية الأمعاء . وتبدو جدارنه كالشبكة بفضل وجود العوارض الخيشومية فيها ، وهى من طرازين : الأولية والثانوية ، والأولية مشقوقة الطرف وتصل إلى الجدار البطنى للبلعوم ، بينما الثانوية غير مشقوقة ولا تصل إلى هذا الجدار . وتفصل العوارض بين الشقوق الخيشومية ، وكلها تمتد موروبة . وتصل عوارض عرضية ، أو الروابط ، العوارض الابتدائية المتجاورة بعضها ببعض .

تبين وجود القلم الداخلى أو الإندوستيل كشریط طولى يقع فى قاع البلعوم ، وميزاباً فوق بعلوى

groove in the roof, and two **peripharyngeal bands** in front linking the endostyle with the epipharyngeal groove. All of these carry cilia which help in the process of feeding.

— The **intestine** follows the pharynx and gives off a forward blind extension, called the **midgut diverticulum**, on the right side of the pharynx. The intestine opens backwards by the **anus**.

— The **atrium** is a cavity which surrounds the pharynx and the anterior part of the intestine. It opens to the exterior by the **atriopore**.

— *Make a drawing of a side view of Amphioxus as you see it under the L.P. Label the parts.*

c) T.S. of the Posterior Pharyngeal Region.

Examine and note :

— The **dorsal** and **lateral fins**, with **fin rays** in the former and **lymph spaces** in the latter.

— The **skin** is formed of the **epidermis**, of a simple columnar epithelium with **goblet cells** and covered by a thin cuticle, and of the **dermis** which is very thin.

— The **myotomes** and the **myosepta**.

في سقفه ، وشريطين حول بلعوميين في الأمام يوصلان القلم الداخلي بالميزاب فوق البلعومى . وتحمل كل هذه أهداباً تساعد في عملية الاغذاء .

— الأمعاء ، وتلى البلعوم ، وينشأ منها إلى الأمام امتداد مسدود يسمى رذب المعى المتوسط ، يقع على الجانب الأيمن للبلعوم . وتفتح الأمعاء في الخلف بالشرح .

— البهو ، وهو تجويف يحيط بالبلعوم والجزء الأمامى للأمعاء ، ويفتح بفتحة البهو في الخارج .

. . . . ارسم منظرًا جانبيًا للسهم كما تراه تحت الشيثية الصغرى وبين الأجزاء على الرسم بأسمائها .

ح - ق . ع . من المنطقة الخلفية للبلعوم .

افحص وتبين :

— الزعنفة الظهرية والزعنفتين الجانبيتين ، والأشعة الزعنفية في الأولى والحيزات اللمفية في الأخيرتين .

— الجلد ، ويتكون من البشرة ، وهي تتركب من طلائية عمودية بسيطة تحتوى على خلايا كأسية ويغطيها جليد رقيق ، ثم من الأدمة وهي رقيقة جدًا .

— الميوتومات والفواصل العضلية .

— The **notochord**, with vacuolated cells.

— The **spinal cord**, with its central canal.

— The **pharynx**, with **primary** and **secondary gill-bars**; the former alone contain portions of the coelom.

— The **atrium**, around the pharynx.

— The **coelom**, as two dorsal canals, one on either side of the epipharyngeal groove. Parts of the coelom are also present in the primary gill-bars, below the endostyle, in the metapleural folds, and around the mid-gut diverticulum and the gonads.

— The **gonads**, one pair in the section, lie in the atrium, on each side of the pharynx.

— The **midgut diverticulum**, on the right side of the pharynx.

— Two **lateral dorsal aortae**, on the sides of the **epipharyngeal groove**.

— *Draw the section and label the parts.*

d) T.S. of the Intestinal Region.

Examine and note :

— Dorsal and lateral fins, skin, myotomes, myosepta,

— الحبل الظهرى ، وبه خلايا

ذات تجاويف .

— الحبل الشوكى ، بقناته المركزية .

— البلعوم ، وبه العوارض الخيشومية

الأولية والثانوية ، وتحوى الأولى وحدها أجزاء من السيلوم .

— البهو ، حول البلعوم .

— السيلوم ، ويظهر فى القطاع

كقناتين ظهريتين ، واحدة على كل من جانبي الميزاب فوق البلعوم . وتظهر أيضاً أجزاء من السيلوم فى العوارض الخيشومية الأولية ، وأسفل الإندوستيل ، وفى الثنيتين الجانبيتين ، وحول رذب المعى المتوسط والمناسل .

— المناسل ، ويظهر منها زوج

واحد فى القطاع ، على جانبي البلعوم ويقع هذان المنسلان فى البهو .

— رذب المعى المتوسط ، على

الجانب الأيمن للبلعوم .

— أبهرين ظهريين جانبيين ، على

جانبي الميزاب فوق البلعوم .

... ارسم القطاع وبين الأجزاء

على الرسم بأسمائها .

د - ق . ع . من منطقة الأمعاء .

افحص وتبين :

— الزعنفة الظهرية والزعنفتين

الجانبيتين والجلد والميوتومات والقواصل

notochord and spinal cord as in "c".

— The **intestine**, the wall of which is built up of a ciliated columnar epithelium.

— The **extension from the atrium**.

— The **coelom** surrounds the intestine. Identify the **somatopleure** and the **splanchnopleure**.

— A single **dorsal aorta** lies below the notochord, and 3-4 **subintestinal veins** lie on the ventral side of the intestine.

— *Make a labelled drawing of your section.*

e) T.S. of the Tail Region.

Examine and note :

— The **dorsal** and **ventral lobes of caudal fin**.

— The skin, myotomes, myosepta, notochord and spinal cord as in "c and d".

— The **caudal artery** and **caudal vein** lie below the notochord; the artery is more dorsal.

— *Draw and label the parts.*

العضلية والحبل الظهرى والحبل الشوكى كما فى « ح » .

— الأمعاء ، ويتركب جدارها من طلائية عمودية مهدبة .

امتداد من البهو .

— السيلوم ، ويحيط بالأمعاء .

تعرف على البريتون الجدارى (أو الوريقة الجسمية) والبريتون

الحشوى (أو الوريقة الحشوية) .

— أبهرأظهرياً واحداً يقع فى الناحية

البطنية للحبل الظهرى ، ثم ٣ - ٤

أوردة تحت معوية تقع على السطح

البطنى للأمعاء .

... ارسم شكلاً للقطاع مبيناً

عليه الأجزاء بأسمائها .

ه - ق . ع . من منطقة الذيل .

افحص وتبين :

— الفص الظهرى والفص البطنى

للزعنفة الذيلية .

— الجلد والميوتومات والفواصل

العضلية . والحبل الظهرى والحبل

العصبى كما فى « ح » و « د » .

— الشريان الذيلى والوريد الذيلى ،

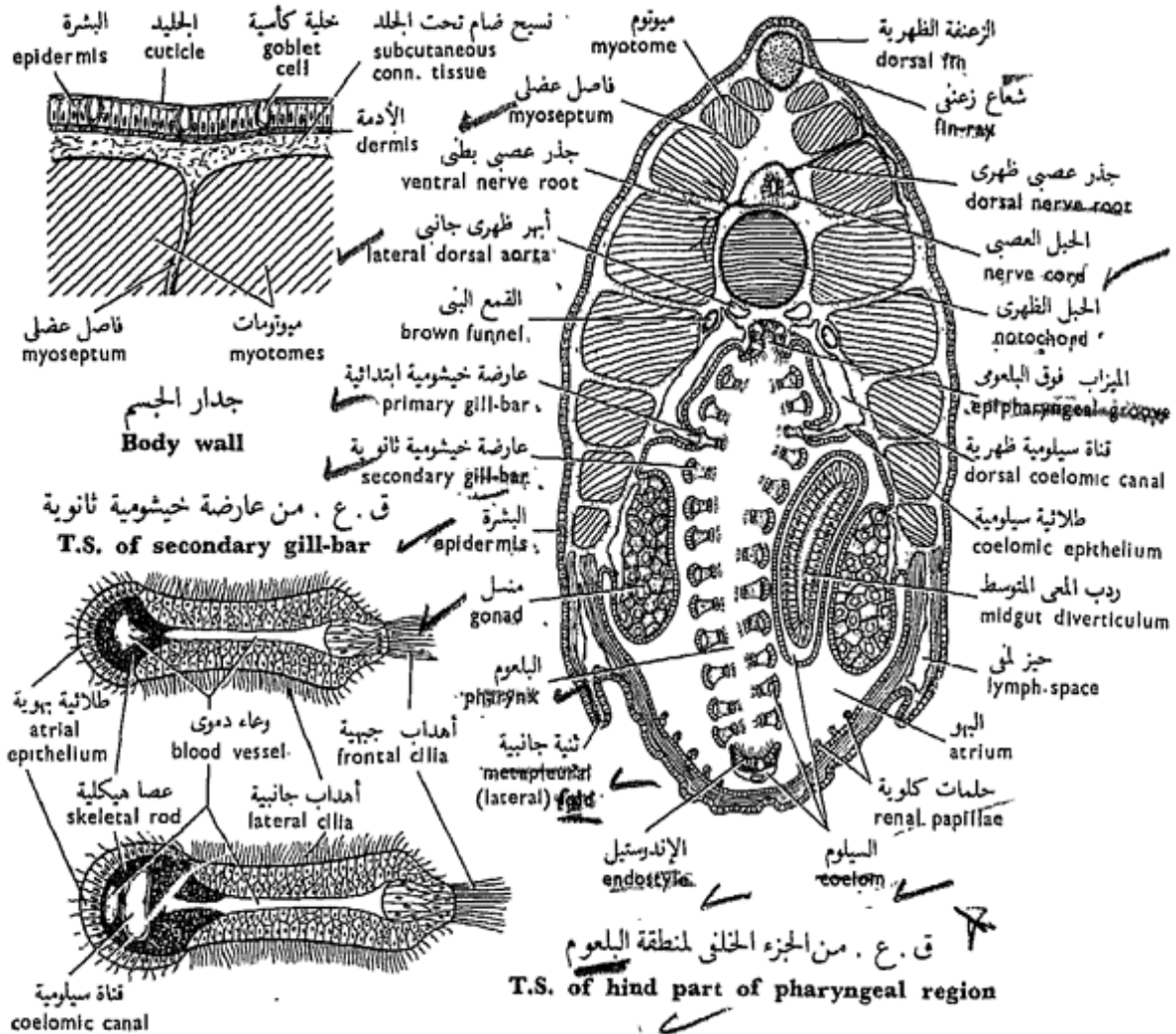
ويقعان فى الجهة البطنية للحبل

الظهرى ، والشريان أقرب إلى الجهة

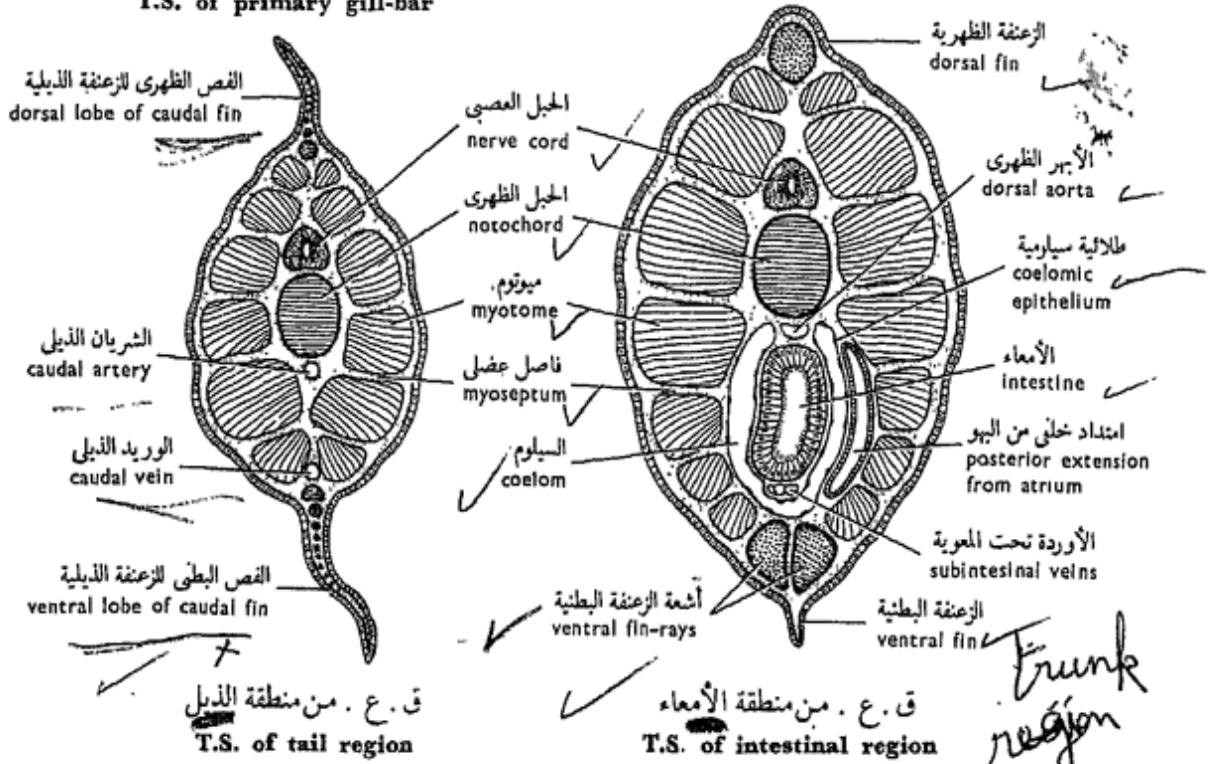
الظهرية من الوريد .

... ارسم القطاع وبين عليه

الأجزاء بأسمائها .



ق. ع. من عارضة خيشومية ابتدائية
T.S. of primary gill-bar



شكل ٣٩ - السهم « أمفيوكسس لانسيولاتس »

FIG. 39 - AMPHIOXUS LANCEOLATUS

II. Subphylum VERTEBRATA (CRANIATA)

This subphylum includes the vast majority of chordates. It is characterized by: the anterior region of the nerve cord is enlarged to form the brain, with which are connected three pairs of organs of special sense (nose, eyes and ears); the brain is protected by a skeletal box called the cranium (hence the name **Craniata**); the notochord is transformed by the addition of skeletogenous tissue into a jointed backbone or vertebral column (hence the name **Vertebrata**); there are relatively few gill-slits; there is a heart, ventral in position and composed of at least three chambers; there are two kidneys, of mesodermal origin; the epidermis is built up of a stratified epithilium, ... etc.

Vertebrates are classified into two superclasses : the **Agnatha** and the **Gnathostomata**.

IIa. Superclass AGNATHA

This superclass comprises the first vertebrates which all lack jaws. The majority went extinct (the **Ostraco-**

ثانياً : شعبيّة الفقاريات (القرنيوميّات)

تشتمل هذه الشعبيّة على الأغلبية العظمى للحبليات ، وتميز بأن فيها : المنطقة الأمامية للحبل العصبى قد كبرت لتكون المخ الذى تتصل به ثلاثة أزواج من أعضاء الحس الخاص (هى الأنف والعينان والأذنان) ؛ ويحمى المخ صندوق هيكلى يسمى القرنيوم (ومنه اشتقت الشعبيّة اسمها القرنيوميّات) ؛ ويتحول الحبل الظهرى ، بإضافة أنسجة مولدة للهيكل له ، إلى سلسلة ظهر أو عمود فقرى معقل (ومنه اشتقت الشعبيّة اسمها ، الفقاريات) ؛ وتوجد فيها شقوق خيشومية قليلة نسبياً ؛ ولها قلب ، بطنى الموقع ، يتركب من حجرات ثلاث على الأقل ؛ والكليتان فيها اثنتان وتنشآن من الميزودرم ؛ وبشرة الجلد مبنية من ثلاثيّة طبقيّة ، ... الخ .

وتصنّف الفقاريات إلى فوق طائفتين : اللافكيّات والفكيّات .

٢ - فوق طائفة اللافكيّات

تشتمل فوق الطائفة هذه على الفقاريات الأولى ، والى لم يكن فيها فكان ، وقد بادت معظم هذه الفقاريات

derms). The living forms belong to a single class :

Class Cyclostomata

The cyclostomes have a rounded mouth and lack paired appendages. They include the lampreys (**order Petromyzontia**) and the hag-fishes (**order Myxinoidea**).

The Lamprey

Petromyzon fluviatilis

There are few species of lamprey, none of them live in our waters. However, great zoological interest has aroused around them on account of their ancestral vertebrate organization. Like *Amphioxus*, the lamprey is supplied in the laboratory as preserved specimens and sections taken from various regions of the body.

The adult lamprey measures about 30 cm in length (but may reach 90). Its life-history includes two distinct stages : a larval stage called **Ammocoetes** (or **ammocoete larva**), and the adult. The larva lives in fresh water where it buries itself in the mud and feeds on microscopic organic material (**microphagous**). The adult is

الأولى (مصفحة الجلد) على أن الأشكال الحية منها تنتمي إلى طائفة واحدة :

طائفة دائرية الفم

لدائرية الفم فم مدور وليس لها أطراف زوجية ، وهي تشتمل على الجلكى وأشكاله (رتبة الجلكيات) ، والأسماك المخاطية (رتبة المخاطيات).

الجلكى

بتر وميزون فلوفياتيلس

لا تعرف من الجلكى سوى أنواع قليلة ، لا يعيش أى منها فى مياهنا . غير أن هذه الحيوانات قد لقيت اهتماماً كبيراً بسبب بعضها الفقارى السلى (أى البدائى). ويوزع الجلكى فى المعمل مثل السهم ، أى كعينات محفوظة وقطاعات مأخوذة من مناطق الجسم المختلفة .

ويبلغ طول الجلكى البالغ نحو ٣٠ سم (وقد يصل إلى ٩٠ سم) . ويتضمن تاريخ حياته طورين واضحين : طوراً يرقاتياً يسمى أموسيتس (أو اليرقانة أموسيت) وطور الحيوان البالغ. وتعيش اليرقانة فى الماء العذب حيث تدفن نفسها فى الطين وتغذى بالمادة العضوية المجهرية الموجودة فيه (مجهرية الاغتذاء) . أما الحيوان البالغ فبحرى

marine and a parasite on fishes, for it attaches itself to the body of the fish and rasps off the flesh by its teeth. On rest, the lamprey is seen holding to stones by its buccal funnel. In the breeding season the adults leave the sea and ascend rivers to reproduce. Here, the ammocoete larvae are developed and after a period of time, they metamorphose and go down stream to live in the sea.

a) External Features.

Examine the specimen provided and note :

— The **body form** is eel-like, rounded in front but becomes bilaterally compressed backwards. The **colour of the body** is dark brown to blackish above, paler below. The skin is quite smooth and scaleless. In fresh specimens the skin is slimy because of the presence in it of numerous mucus - secreting glands. Through the skin you can see the division of the muscles into **myotomes**.

Note the **median fins**; but no paired fins are present (characteristic feature). The body is divided into head, trunk and tail.

— **In the head**, note the **buccal funnel** in front,

ويتطفل على الأسماك ، ذلك بأنه يلصق نفسه بجسم السمكة وينهش لحمها بأسنانه ؛ وفي وقت الراحة يشاهد الحلكي ماسكاً بالحجارة بقمعه الفمى. وفي فصل التزاوج تترك الحيوانات البالغة البحر وتصعد في الأنهار لتكاثر فيها . وهنا تتكون يرقات الأموسيت ، وبعد فترة من الوقت تتحول وتترك مكانها في أعالي الأنهار وتنزل مع التيار حتى تصل إلى البحر لتعيش فيه .

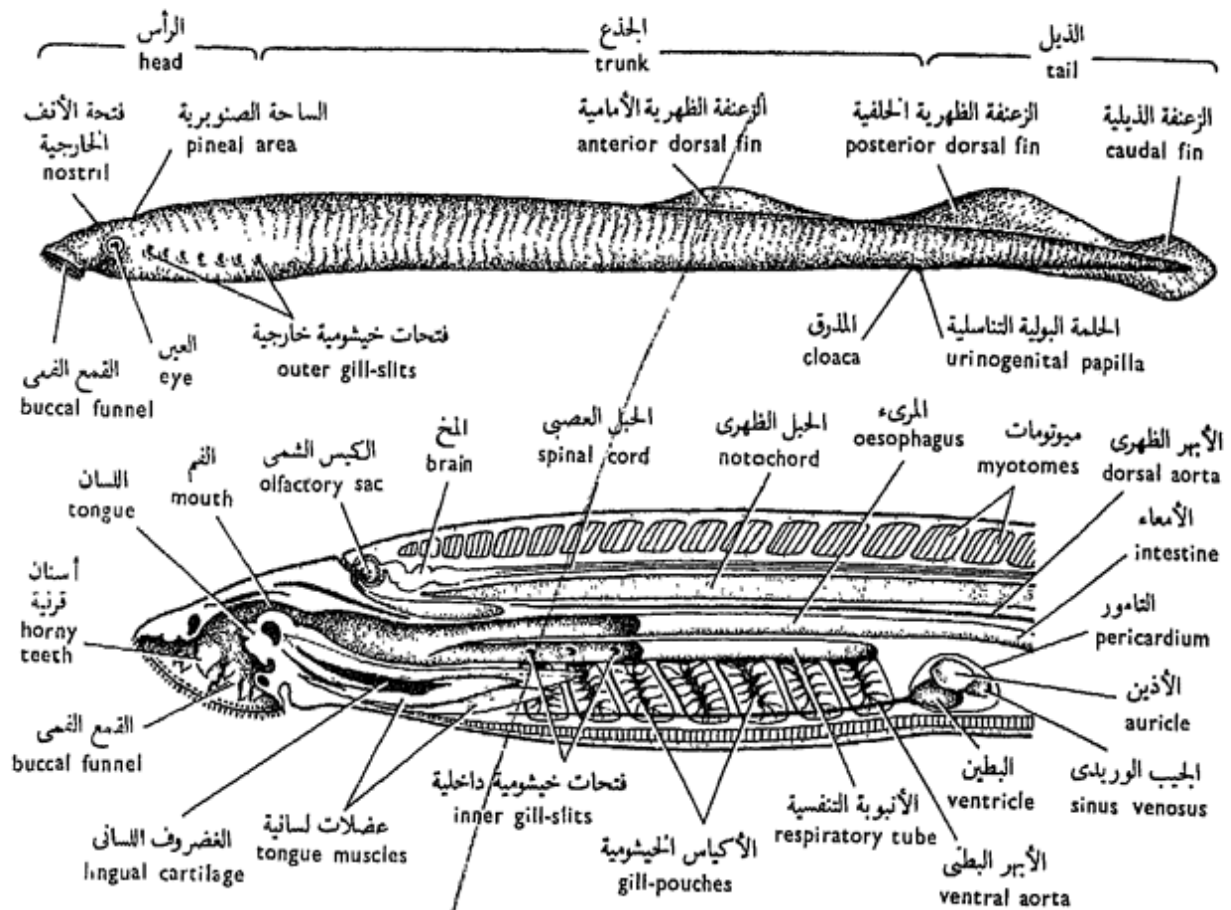
١ - الصفات الخارجية .

افحص العينة المعطاة لك وتبين :

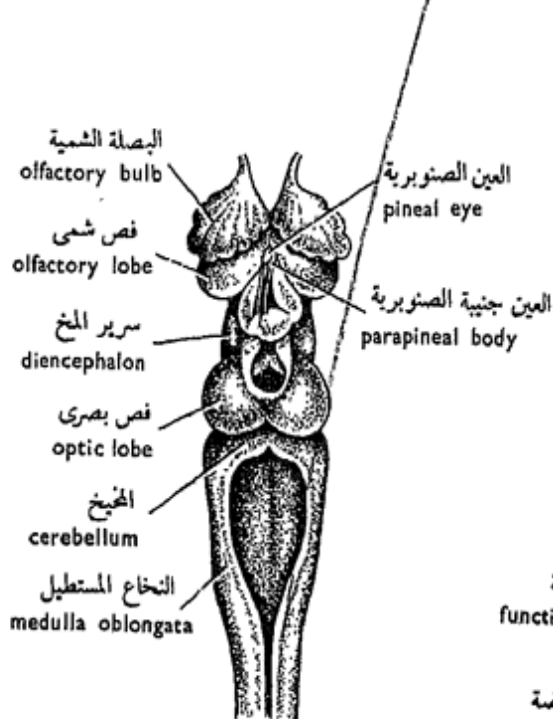
— شكل الجسم ، فهو ثعباني الشكل ، مدور في المقدمة ولكنه ينضغط في الخلف من جانب إلى جانب . ولون الجسم بني داكن أو مسود من أعلى وأنصل من أسفل ، والجلد أملس تماماً وعدم الحراشف . وفي العينات الطازجة يكون الجلد مخاطياً نظراً لوجود غدد فيه مفرزة للمخاط . وتستطيع أن ترى من خلال الجلد تقسيم العضلات إلى ميوتومات .

تبين الزعانف الوسطية ، ولكن الزعانف الزوجية غير موجودة (وهي صفة مميزة) . وينقسم الجسم إلى رأس وجذع وذيل .

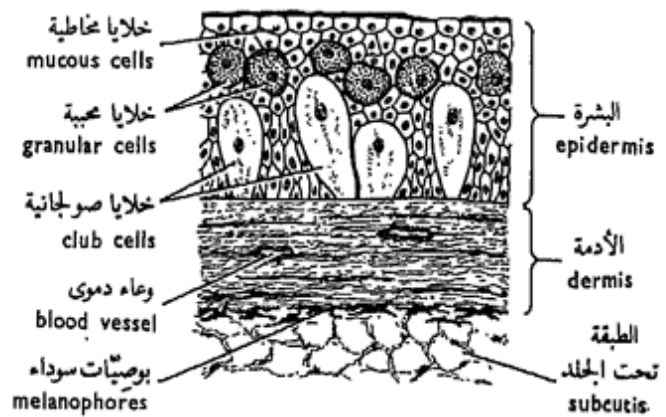
— في الرأس ، تبين القمع الفمى



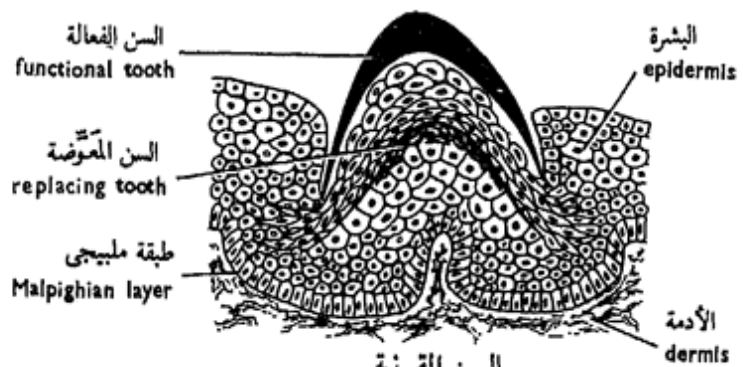
قطاع يدوى طولى من منطقة الرأس
L. hand section of head region



المخ
Brain
(منظر ظهري Dorsal view)



ق. عمودى من الجلد
V.S. of skin



السن القرنية
Horny tooth

الجلكى « بتروميزون فلوفياتيليس »
PETROMYZON FLUVIATILIS

fringed with papillae and lined with yellowish brown **horny teeth**. Into the funnel projects a protrusible **tongue**, also beset with horny teeth. Both sets of teeth are ectodermal and not homologous with the teeth of higher vertebrates. The **mouth** opening is circular and lies above the tongue.

Behind the buccal funnel are two **eyes**, not surrounded by eyelids but each is covered by a transparent area of skin. On the dorsal surface of the head lies the single median **nostril**, immediately followed by a pale area of skin which indicates the position of the **pineal eye**. Posterior to each eye are seen seven small openings, the **outer gill-slits**.

— **In the trunk**, note the presence of two **dorsal fins** separated by a notch, the second dorsal being continuous with the fin around the tail. On the mid-ventral line lies the **cloaca** from which projects a slender **urinogenital papilla**.

— **The tail** is short and markedly flattened from side to side, and is surrounded by a **caudal fin**. All median fins are supported by fine cartilaginous

في المقدمة ، مسجفاً بحلمات ومبطناً بأسنان قرنية بنية مصفرة . ويبرز في القمع لسان قابل للانغلاق توجد عليه أسنان قرنية أيضاً . ومجموعتا الأسنان إكتودرميتا النشأة ، ولا تتشابه بنائياً بأسنان الفقاريات الأعلى . وفتحة الفم دائرية وتقع فوق اللسان .

وتوجد عينان تخلف القمع الفمي ، ولا تحيط بهما جفون ، ولكن كل عين مغطاة بجلد شفاف . وتوجد على السطح الظهري للرأس فتحة أنف خارجية واحدة ، تليها ساحة ناصلة من الجلد تشير إلى موضع العين الصنوبرية . وتوجد خلف كل من العينين سبع فتحات صغيرة ، هي الفتحات الخيشومية الخارجية .

— في الجذع ، تبين وجود زعنفتين ظهريتين تفصل بينهما ثلثة ، على أن الزعنفة الظهرية الثانية على امتداد مع الزعنفة التي تحيط بالذيل . ويوجد على الخط المنصف البطني المدرق ، الذي تبرز منه حلمة بولية تناسلية نحيلة .

— والذيل ، قصير ومفلطح بشكل واضح من جانب إلى جانب وتحيط به زعنفة ذيلية . وجميع الزعانف الوسطية مدعمة بشعاعيات غضروفية

radials; no fin-rays, such as those found in fishes, are present.

— *Make a labelled drawing.*

— Write an account of the external features of the lamprey, and point out those which are peculiar to this animal.

b) Longitudinal Hand-section of the Head Region.

Examine with the help of a hand-lens and note : **notochord** as a stiff gelatinous rod, the **spinal cord** lying above it, and this is overlain by **myotomes** and skin. Seven **gill-pouches** are seen opening externally by 7 **outer gill-slits**, and into the **respiratory tube** by 7 **inner gill-slits**. The tube ends blindly backwards but opens in front into the buccal funnel. (The respiratory tube serves for the passage of inhaled water, taken through the mouth, into the gill-pouches). The food passes into the **oesophagus** which extends dorsal to the respiratory tube.

Note details of structure of the buccal funnel.

The **heart** lies in the **pericardial cavity** just behind the gills and is separat-

دقيقة ، وليس فيها أشعة زعنفية
كتلك الموجودة في الأسماك .

... ارسم شكلاً معرف الأجزاء
بأسمائها .

— أكتب نبذة عن الصفات الخارجية
للجلكي ، ثم أشر إلى تلك التي يختص
بها هذا الحيوان .

ب - قطاع يدوي طولي من منطقة الرأس .

افحص بالاستعانة بعدسة يدوية
وتبين : الحبل الظهرى كعصا جيلاتينية
جامدة ، ويقع الحبل الشوكى فوقه ،
وتعلوه الميوتومات والجلد. وترى ٧ أكياس
خيشومية تفتح إلى الخارج بسبع فتحات
خيشومية خارجية ، وفي الأنبوبة
التنفسية ب ٧ فتحات خيشومية داخلية.
وتنتهي الأنبوبة كالردب من الخلف
ولكنها مفتوحة من الأمام في القمع
القمي (وتعمل الأنبوبة التنفسية
على مرور الماء المأخوذ عن طريق
القم إلى الجيوب الخيشومية) . ويمر
الغذاء في المريء الذي يمتد في الجهة
الظهرية للأنبوبة .

تبين تفاصيل بنية القمع القمي .

ويقع القلب في التجويف التاموري
خلف الحياشيم مباشرة ، وينفصل

ed from the rest of the coelom by a **transverse septum**. Note that the heart forms an S-shaped structure and consists of 3 chambers, a **sinus venosus** an **auricle** and a **ventricle** which gives off a **ventral aorta** forwards below the gills.

— Draw.

c) T. Hand-section of Branchial Region.

Examine with the help of a hand-lens and note : Notochord; spinal cord; myotomes and myosepta; two gill-pouches, one on each side, in between which are seen the **dorsal aorta** just below notochord, followed ventrally by the **oesophagus, respiratory tube** and **ventral aorta**.

— Draw.

d) T. Hand-section of Posterior Trunk Region.

Examine and note: Dorsal fin; myotomes and myosepta; spinal cord and notochord; two **posterior cardinal veins** and dorsal aorta in between; two **kidneys**, each showing at its lower end a **mesonephric duct**; **coelom**; **testis** suspended by **mesorchium** in male, or **ovary** suspended by **mesovarium** in female

عن بقية السيلوم بحاجز مستعرض .
تبين أن القلب يكون بنياناً على شكل حرف S ويتركب من ٣ حجرات ، جيب وريدى وأذنين وبطين الذى يخرج منه أبهر بطنى إلى الأمام أسفل الخياشيم .

. ارسم .

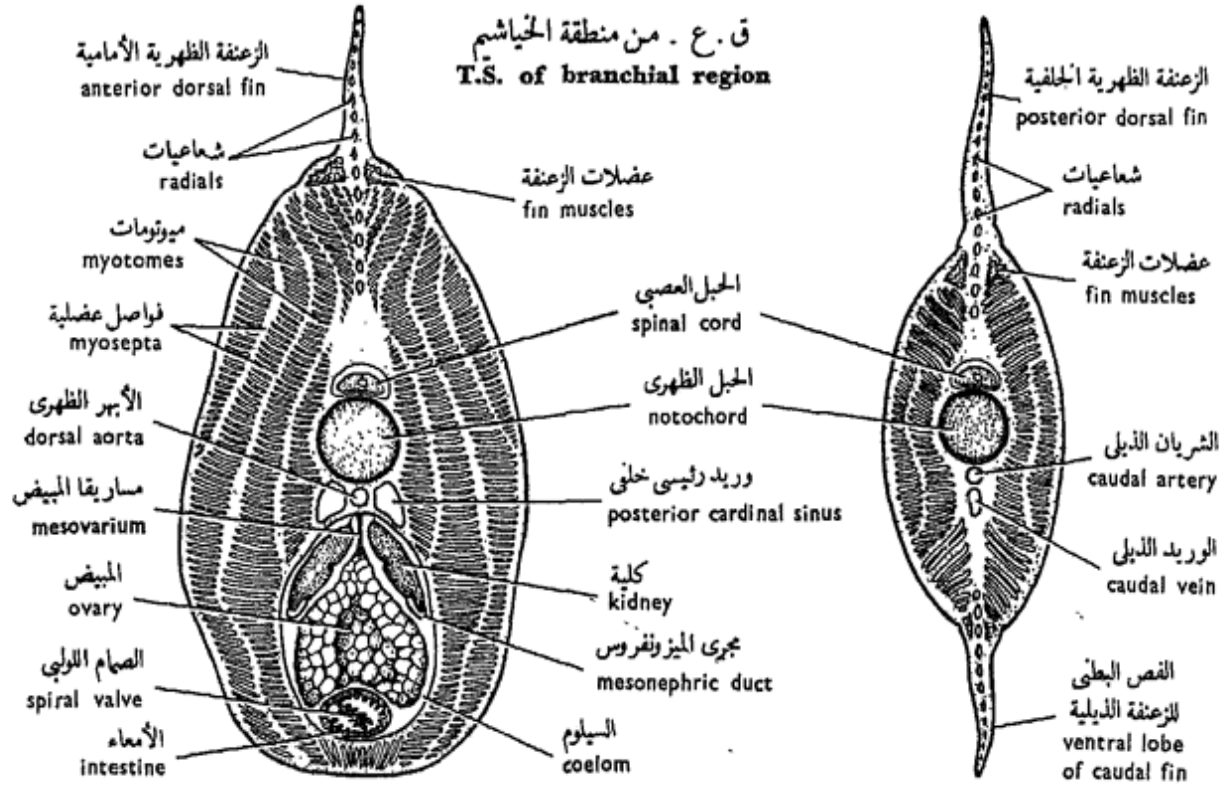
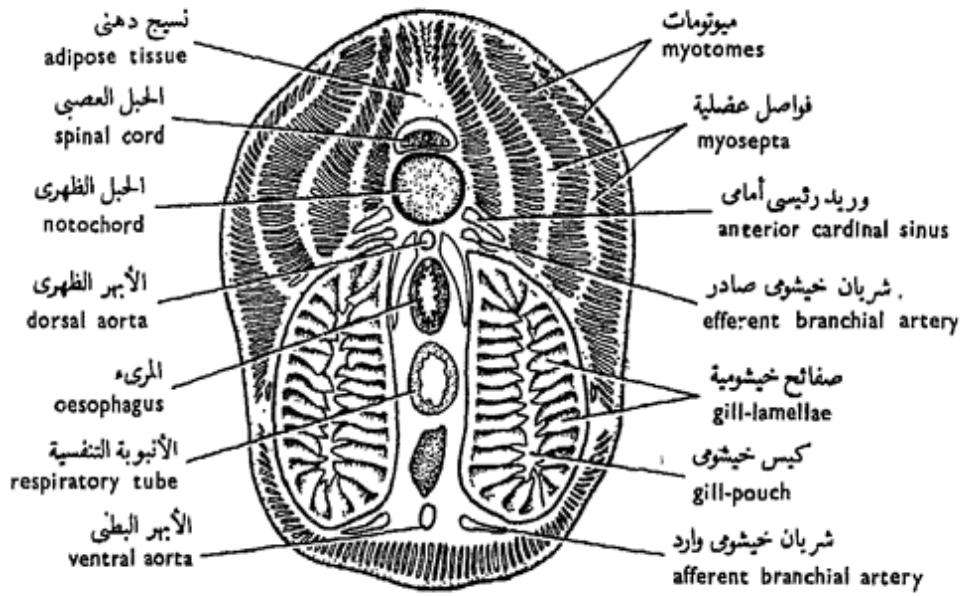
ح - قطاع يدوى مستعرض من منطقة الخياشيم .

افحص بالاستعانة بعدسة يدوية وتبين : الحبل الظهرى ؛ الحبل الشوكى ؛ الميسوتومات والقواصل العضلية ؛ جيبيين خيشوميين ، واحداً على كل جانب ، ويرى بينهما الأبهر الظهرى أسفل الحبل الظهرى مباشرة ، يتلوه إلى أسفل المرىء فالأنبوبة التنفسية ثم الأبهر البطنى .

. ارسم .

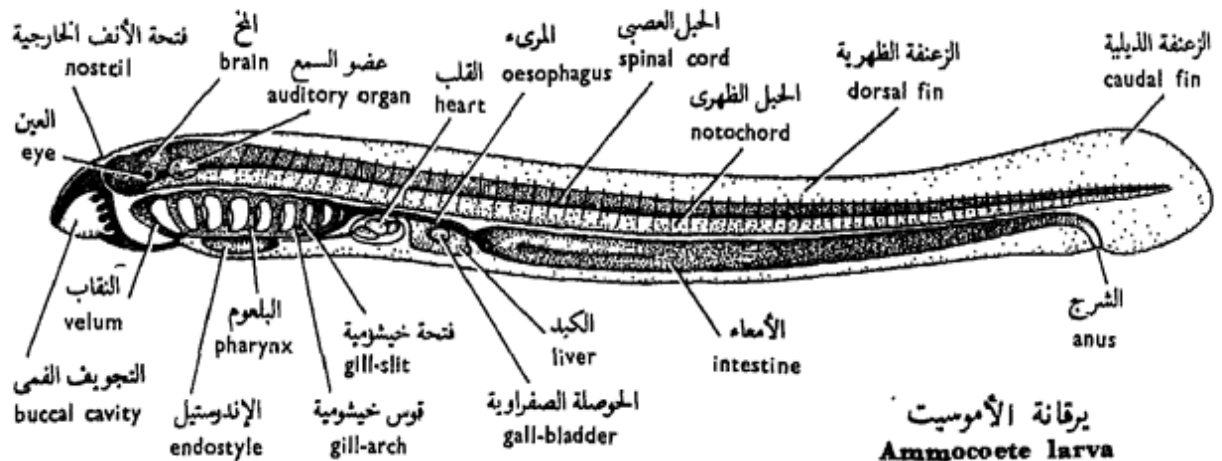
د - قطاع يدوى مستعرض من المنطقة الخلفية للجذع .

افحص وتبين : الزعنفة الظهرية ؛ الميوتومات والقواصل العضلية ؛ الحبل الشوكى والحبل الظهرى ؛ الوريدين الرئيسيين الخلفيين والأبهر الظهرى بينهما ؛ الكليتين ، ويظهر فى الطرف السفلى لكل منهما مجرى الميزونفروس ؛ السيلوم ؛ والخصية وتعلق بمساريقا الخصية فى الذكر ، أو المبيض الذى يتعلق بمساريقا المبيض فى الأنثى



ق. ع . من الجزء الخلفى لمنطقة الجذع
T.S. of posterior trunk region

ق. ع . من منطقة الذيل
T.S. of tail region



يرقانة الأموسيت
Ammocoete larva

الجلسكى «بتروميزون فلوفياتيلس»
PETROMYZON FLUVIATILIS

(the ovary is distinguished by its large ova); **intestine** as a small tube ventral to the gonad.

— Draw.

e) **T. Hand-section of Tail Region.**

Examine and note: Posterior part of posterior dorsal fin (had the section been taken anteriorly) or dorsal and ventral lobes of caudal fin (had the section been taken posteriorly); myotomes and myosepta; spinal cord; notochord, **caudal artery** and **caudal vein**.

— Draw.

f) **The Brain.**

Examine the head region from which the skin and underlying dorsal muscles have been removed away and note the structure of the brain :

The **telencephalon** is formed of two **olfactory bulbs** and two smaller **olfactory lobes** (sometimes referred to as **cerebral hemispheres**). The **diencephalon** follows, on the roof of which is connected the **pineal apparatus**. This consists of the **pineal eye** (third eye, which lies against a trans-

(ويميز المبيض بكبر حجم البيض) ؛
الأمعاء كأنبوبة صغيرة تقع في الناحية
البطنية للمنسل .

. ارسم

هـ — قطاع يدوي مستعرض من منطقة
الذيل .

افحص وتبين الجزء الخلفي للزعنفة
الظهرية الخلفية (إذا كان القطاع
مأخوذاً من الأمام) أو الفصين الظهري
والبطني للزعنفة الذيلية (إذا كان
القطاع مأخوذاً من الخلف) ؛
الميوتومات والقواصل العضلية ؛ الحبل
الشوكي ؛ الحبل الظهري ؛ الشريان
الذيلي و الوريد الذيلي .

. ارسم

و — المخ .

افحص منطقة الرأس التي نزع
منها الجلد والعضلات الظهرية وتبين
بنيان المخ :

يتكون مقدم المخ من البصلتين
الشميتين ومن فصين شميين أصغر
(يشار إليهما أحياناً بنصفي الكرة
الخفية) ، ويتلوه سرير المخ الذي
يتصل بسقفه الجهاز الصنوبري .
ويتركب هذا من العين الصنوبرية
(العين الثالثة) ، التي تقع إزاء

parent area of skin in the roof of the head) and the **parapineal body**. The **mesencephalon** shows two **optic lobes**, and the **hind-brain** consists of a small **cerebellum** and a well developed **medulla oblongata**. An extensive **choroid plexus** develops in the roof of the brain extending above the diencephalon till the medulla oblongata. This plexus is often severed in the preparation.

— Draw.

g) T.S. of the Skin.

Examine through the L.P. and note :

— The **epidermis** is built up of a stratified squamous epithelium, several layers in thickness (compare with *Amphioxus*). Distinguish among its component cells : **mucus-secreting cells** with a basal compressed nucleus, **granular cells** with a more or less central rounded nucleus and plentiful granules, and **club cells** which are particularly large clear cells, rest on the basement membrane of the epithelium and usually have a small flattened nucleus in the middle.

Note that the epidermis is covered on the surface

ساحة شفافة من الجلد في سقف الرأس) ومن العين جنينية الصنوبرية . ويظهر في وسط المخ فصان بصريان . ثم المخ الخلفي ويتركب من مخيخ صغير ونخاع مستطيل حسن التكوين . وتتكون صغيرة مشيمية متسعة في سقف المخ وتمتد فوق سرير المخ حتى النخاع المستطيل . وغالباً ما تتمزق هذه الصغيرة في التحضير .

... ارسم

ز - ق . ع . من الجلد

افحص بالشيئية الصغرى وتبين :

— البشرة ، وتركب من ثلاثية طبقية تتكون من عدة طبقات (وازن بالسهم) . ميز بين مكوناتها الخلوية خلايا مفرزة للمخاط ، ولها نواة قاعدية منضغطة ؛ وخلايا محببة ، ولها نواة مدورة تقريباً تقع في المركز وفيها حبيبات متعددة ؛ وخلايا صوبلحانية ، وهي خلايا كبيرة بوجه خاص ، رائقة وترتكز على الغشاء القاعدي للطلائية، ولها في الغالب نواة مفلطحة في الوسط .

تبين أن البشرة تغطيها على السطح

by polyhedral cells whose free borders are coloured black and sometimes referred to as forming a **cuticle**.

— The **dermis**, is thick (compare with Amphioxus) and built up of a dense connective tissue formed of compact fibres which extend parallel with the surface. This layer is followed by a loose connective tissue which forms the **subcutis** and contains, close to the compact fibres, numerous **melanophores**. **Blood vessels** are also present.

The subcutis is followed by striated skeletal muscles.

— *Draw*.

h) **The Horny Teeth.**

Examine a section of the buccal funnel through the L.P. and note the presence of horny teeth. A horny tooth is indicated by its yellow colour and is seen to consist of a cone of keratinised epidermal cells on the surface. However, the individuality of the cells has almost been lost. This is the **functional tooth**. A little below it is a similar aggregate of cells, taking a similar form and colour. This is a **replacing tooth**, which will replace the functional tooth when this wears off and falls down.

— *Draw*.

خلايا كثيرة السطوح ، حافاتها الحرة سوداء ، ويشار إليها تارة بأنها تكون جليداً .

— الأدمة ، وهي غليظة (وازن

بالسهم) ، وتتكون من نسيج ضام كثيف يتركب من ألياف ماكنة تمتد موازية للسطح . ويتلو هذه الطبقة نسيج ضام مفكك يكون الطبقة تحت الجلد ويحتوى على بويضات سوداء قريباً من الألياف الماكنة . وتوجد أيضاً أوعية دموية .

وتتلو الطبقة تحت الجلد العضلات الهيكلية المخططة .

. ارسم .

ح — الأسنان القرنية .

افحص قطعاً من القمع الفمى بالشيشية الصغرى وتبين وجود الأسنان القرنية . ويدل اللون الأصفر على السن القرنية ، حيث ترى مكونة من مخروط من الخلايا البشيرية المتحولة إلى مادة قرنية على السطح ، غير أن فردية الخلايا قد اختفت بالكاد كلية . هذه هي سن فعالة . ويوجد أسفل منها قليلاً تجمع مشابه من الخلايا لها نفس الشكل واللون . هذا التجمع هو لسن معوضة ، سوف تعوض السن الفعالة عندما تبلى هذه وتسقط .

. ارسم .

i) **T.S. of Trunk Region.**

Examine through the L.P. and note : Dorsal fin supported by cartilaginous radials arranged in a single series; spinal cord overlain by an **adipose tissue** forming a "fat column"; notochord consisting of **notochord tissue** (of large vacuolated cells), **notochord epithelium** which with its basement membrane form the **elastica interna**, a thick **fibrous sheath** and a thin black **elastica externa**. Note that the notochord is continuous with a layer of connective tissue, which also surrounds the spinal cord. Within this tissue there develop cartilaginous nodules which correspond to the **basidorsals** and **interdorsals**, both lying dorsal to the notochord, on both sides of the spinal cord, and form the incomplete **neural arch** and **interneural arch** respectively.

Note also two **posterior cardinal veins** and **dorsal aorta** just below the notochord; two **kidneys** showing each a **mesonephric duct**; coelom bounded by **splanchnopleure** and **somato-pleure**; gonad suspended

ط - ق. ع. من منطقة الخلدع .

افحص بالشيئية الصغرى وتبين :
الزعنفة الظهرية وهى مدعمة بشعايات
غضروفية منتظمة فى سلسلة واحدة ؛
الحبل الشوكى ويعلوه نسيج دهنى
يكون عموداً دهنيّاً ؛ الحبل الظهرى
ويتركب من النسيج الحبلى (من
خلايا كبيرة فيها تجاويف) ومن
الطلائية الحبلية التى تكون مع غشائها
القاعدى المرنة الداخلية ، ثم من الغمد
الليفى ، وأخيراً من المرنة الخارجية السوداء
الرقيقة . تبين أن الغمد الليفى للحبل
الظهرى على امتداد بطبقة من نسيج
ضام يحيط أيضاً بالحبل الشوكى .
وتتكون فى هذا النسيج درينات
غضروفية تقابل القاعدتين الظهريتين
وبين الظهريتين ، وتقع كلتاهما فى
الناحية الظهرية للحبل الظهرى على
جانبي الحبل الشوكى وتكون القوس
العصبية والقوس بين العصبية الناقصتين
على التوالى .

تبين أيضاً الوريدين الرئيسيين
الخلفيين والأبهر الظهرى أسفل الحبل
الظهرى مباشرة ؛ والكليتين وبكل
منهما مجرى الميزونفروس ؛ والسيلوم
وهو محاط بالوريقة الحشوية والوريقة
الجسمية ؛ والمنسل المتعلق بجدار

from dorsal body wall by mesenteron; intestine with **spiral valve**; myotomes and myosepta; skin with its detailed structure.

— *Make a labelled drawing.*

j) T.S. of Tail Region.

Examine through the L.P. and note : Dorsal and ventral lobes of caudal fin supported by cartilaginous radials; spinal cord; notochord; myotomes and myosepta covered with skin. Below the notochord see caudal artery and caudal vein. See also basidorsals or interdorsals.

— *Draw.*

k) The Ammocoete Larva

Examine a whole mount of Ammocoetes of lamprey and note :

— The **general form** is that of an eel-like fish. The head differs from that of the adult, the **mouth cavity** being surrounded by an **upper** and a **lower lip** and contains a number of **buccal tentacles** (or **oral cirri**), but is devoid of teeth and tongue. At the posterior end of the buccal cavity note the presence of a **velum**, followed by the **pharynx**.

الجسم الظهرى بمساريقا ؛ والأمعاء
وفى داخلها صمام لولبي ؛ والميوتومات
والفواصل العضلية ؛ ثم الجلد بينانه
المفصل .

... ارسم شكلاً مفسراً أجزأؤه
بأسمائها .

ى - ق . ع . من منطقة الذيل .

افحص بالشيئية الصغرى وتبين :
فصى الزعنفة الذيلية الظهرى والبطنى
وكلاهما مدعم بشعاعيات غضروفية ؛
الحبل الشوكى ؛ الحبل الظهرى ؛
الميوتومات والفواصل العضلية وهى
مغطاة بالجلد . شاهد أسفل الحبل
الظهرى الشريان الذيلى والوريد الذيلى
وكذلك القاعدتين الظهريتين أو بين
الظهريتين .

... ارسم

ك - يرقانة الأموسيت .

افحص مركباً كاملاً لأموسيتس
الجلكى وتبين :

— الشكل العام ، فهو يشبه سمكة
ثعبانية ، ويختلف الرأس عن رأس
الحيوان البالغ فى كون أن تجويف
الفم محاط بشفة عليا وشفة سفلى ويحتوى
على عدد من اللوامس القمية (أو
الذؤابات القمية) ، ولكنه خلو من
الأسنان واللسان . تبين وجود نقاب
فى النهاية الخلفية للتجويف الفمى ،
ويتلو هذا البلعوم .

In the pharynx note the presence of **gill-pouches**. The **gill-arches** and **gill-lamellae** lie in and on the walls of the pouches. Along the ventral surface of the pharynx is seen a double strand of mucus-secreting cells forming the **endostyle** (which will give rise to the **thyroid gland** of the adult).

Dorsally in the head region note the median **nostril** and on the side an **eye** and an **auditory organ**. Divisions of the **brain** are also shown.

— A **median fin** extends along the greater part of the body, forming a continuous **dorsal** and a **caudal fin**. A **ventral fin** is sometimes applied to the part of the fin which extends along the ventral side. Note ventral to the dorsal fin the **spinal cord** and **notochord** which extends nearly the entire length of the body. Note the segmentally arranged **myotomes** along the sides of the body.

— The **heart**, lies ventrally just posterior to the pharynx and consists of its usual 3 chambers, which extend here in a straight line (compare with adult). The **ventral aorta** passes forwards from the ventricle below the gills. The **dorsal**

تبين في البلعوم وجود الأكياس الخيشومية ، التي تقع في جدرانها وعليها الأقواس الخيشومية والصفائح الخيشومية . ويمتد على السطح البطني للبلعوم شريط مزدوج من خلايا مفرزة للمخاط تكون الإندوستيل أو القلم الداخلي (سوف يكون الغدة الدرقيّة للحيوان البالغ) .

تبين في الجهة الظهرية لمنطقة الرأس فتحة الأنف الخارجية الوسطية ، وعلى الجانب عيناً وعضواً سمعياً ، كما تظهر أيضاً أقسام المخ .

— وتمتد زعنفة وسطية بجذاء الجزء الأكبر من الجسم ، مكونة زعنفة ظهرية واحدة على امتداد بالزعنفة الذيلية . ويطلق أحياناً اسم الزعنفة البطنية على جزء الزعنفة الذي يمتد في الناحية البطنية . تبين أسفل الزعنفة الظهرية الحبل العصبي والحبل الظهرى الذي يمتد بطول الجسم كله تقريباً . تبين الميوتومات المنتظمة انتظاماً عقلياً على جانبي الجسم .

— القلب ، ويقع في الجهة البطنية خلف البلعوم مباشرة ويتركب من الحجرات الثلاث المعتادة ، ولكنها تمتد هنا في خط مستقيم (وازن بالحيوان البالغ) . ويمتد الأهر البطني إلى الأمام من البطن أسفل الحياشيم ،

aorta extends below the notochord. Above the heart there is seen the **pronephros**.

— In the digestive system, follow the **pharynx** to a narrow **oesophagus** and this to the wider **intestine** which opens posteriorly by the **anal opening** that lies nearly at the root of the caudal fin. Just posterior to the heart lies the **liver** with a spherical **gall-bladder**.

— Make a labelled drawing.

— In what respects does the ammocoete larva of the lamprey differ from the adult? And what are the points of similarity between this larva and *Amphioxus*?

IIb. Superclass GNATHOSTOMATA

The gnathostomes include the vast majority of vertebrates. They are characterized by having two articulated jaws around the mouth, so that the mouth can be opened and closed.

This superclass comprises the more well known vertebrates which fall under 8 classes :

1. **Aphetohyoidea**, which are entirely extinct.

بينما يمتد الأبهري الظهرى أسفل الحبل الظهرى . ويرى البروتونفروس (الكلية الأمامية) فوق القلب .

— فى الجهاز الهضمى ، تتبع البلعوم إلى المريء الضيق ، وهذا إلى الأمعاء الأكثر اتساعاً ، والتي تفتح فى الخلف بالفتحة الشرجية التى تقع عند جذر الزعنفة الذيلية تقريباً . وتقع الكبد خلف القلب وفيها الحوصلة الصفراوية (أو المرارية) .

... ارسم شكلاً مفسراً الأجزاء بأسمائها .

— من أى النواحي تختلف يرقانة الجلكى الأموسيت عن الحيوان البالغ؟ وما هى أوجه الشبه بينها وبين السهم؟

٢ - فوق طائفة الفكيات

تشمل الفكيات الأغلبية العظمى للفقاريات ، وهى تتميز بأن لها فكين متمفصلين حول الفم ، ولذلك فإن الفم يمكن أن يفتح ويغلق .

وتشتمل فوق الطائفة هذه على الفقاريات المعروفة ، والتي تقع فى ٨ طوائف .

- ١ - ظاهرة الخيشوم اللامى ، وهى بائدة كلية .

2. **Chondrichthyes**, which comprise dogfishes, sharks, skates and rays.
3. **Actinopterygii**, which comprise the well known market fishes.
4. **Crossopterygii** or **Choanichthyes**, which comprise the lung-fishes and some extinct forms.

5. **Amphibia**
 6. **Reptilia**
 7. **Aves**
 8. **Mammalia**
- } Amniota } Tetrapoda

The first four classes were formerly included in one class, **Pisces** (fishes). They are all aquatic, with a streamlined body, move by fins and breathe by gills. The lungs and internal nares are present only in the **Crossopterygii**. The great majority of fishes possess dermal scales as a protective covering to the body. Also they develop peculiar integumentary sense organs for meeting the requirements of the aquatic habitat; these organs develop in aquatic and larval amphibians, but are entirely absent with their special nerves from the terrestrial tetrapods. The ear is represented by the inner ear

- ٢ - الأسماك الغضروفية ، ككلاب البحر والقروش والقوابع والشفانين .
- ٣ - شعاعية الزعانف ، وتشمل أسماك الأسواق المعروفة .
- ٤ - فصية الزعانف أو الأسماك المنخارية ، وتشمل الأسماك الرئوية وبعض الأشكال البائدة .

- ٥ - البرمائيات
 - ٦ - الزواحف
 - ٧ - الطيور
 - ٨ - الثدييات
- } السلويات } رباعية الأرجل

وكانت الطوائف الأربع الأولى تضم فيما سبق في طائفة واحدة هي طائفة الأسماك . وهي كلها مائية ذات جسم إنسيابي تتحرك بالزعانف وتتنفس بالخياشيم . ولا توجد الرئات وفتحتا الأنف الداخليتان إلا في فصية الزعانف . وللأغلبية العظمى من الأسماك حراشف أدمية تعمل غطاء واقياً للجسم ، هذا إلى أنه تتكون فيها أعضاء حس جلدية خاصة تقابل بها احتياجاتها في البيئة المائية ، وتتكون هذه الأعضاء في البرمائيات المائية ويرقاناتها ، ولكنها تغيب تماماً مع أعصابها الخاصة بها من رباعية الأرجل البرية . والأذن ممثلة بالأذن الداخلية

alone, and they possess one auricle to the heart, except in the Crossopterygii where it is partially divided into two.

The Chondrichthyes, as seen in the scheme of classification, are placed near the base of the evolutionary scale of vertebrates. Apparently, they are nearer to the vertebrate ancestors than any other existing class. Many of their characters are, therefore, described as primitive, and enable us to understand well the basic vertebrate organization. It is largely for this reason that they have received considerable attention from zoologists, and hence in laboratory studies.

A. Class

CHONDRICHTHYES

This class comprises the well known dogfishes, sharks skates and rays. The skeleton is entirely cartilaginous, which may be calcified in places, but true bone is never developed. The body is covered by placoid scales. In the heart there is a conus arteriosus with several transverse rows of valves. Many of the veins are expanded in the form of large sinuses. The male has two claspers attached to the

وحدها، كما أن للقلب أذينا واحداً فقط إلا في فصية الزعانف، حيث ينقسم هذا الأذين انقساماً جزئياً إلى اثنين.

وتوضع الأسماك الغضروفية، كما نرى هذا في نظام التصنيف، بالقرب من قاعدة السلم التطوري للفقاريات، ومن الواضح أنها أقرب إلى أسلاف الفقاريات من أية طائفة حية أخرى. وإذن، فإن كثيراً من صفاتها توصف بأنها بدائية، وتعيننا على فهم بعض الفقاريات الأساسية فهماً أفضل، وإلى هذا يرجع السبب في أنها قد لقيت كثيراً من اهتمام علماء الحيوان، ومن ثم في الدراسات المعملية.

١. طائفة الأسماك الغضروفية

تشتمل هذه الطائفة على كلاب البحر والقروش والقوابع والشفانين المعروفة. والهيكليتها غضروفية كلية وقد يتكلس في بعض أجزائه، ولكن العظم الحقيقي لا يتكون فيها أبداً. والجسم مغطى بحراشف درعية. ويوجد في القلب مخروط شرياني ذو عدة صفوف مستعرضة من الصمامات، وكثير من الأوردة متسع على شكل جيوب كبيرة. وللذكر كلابان

pelvic fins, and there is a cloaca. In the intestine there is a large spiral valve and the coelom communicates with the exterior by abdominal pores.

Most living members of the Chondrichthyes are included in the subclass **Selachii**, of which the order **Euselachii** includes most of the living representatives of the class. This order is divided into two suborders: The **Pleurotremata**, with gill-clefts lying on the sides of the head (dogfishes and sharks), and the **Hypotremata**, with gill-clefts on the ventral surface (skates and rays).

The Dogfish

Scyliorhinus (Scyllium) canicula

Like *Amphioxus*, the dogfish is not at all common in our regional waters; most specimens supplied in our laboratories are imported and preserved in formalin. However, the student should study as much as he can of the specimens provided. Preserved specimens should be washed first in running water before dissection to get rid of the smell of formalin.

يتصلان بالزعنفيتين الحوضيتين ،
وثة مذرق . ويوجد في الأمعاء صمام
لؤلؤي كبير ويتصل السيلوم
بالخارج بثقبين بطنيين (أوصقاليين) .

وينتمى معظم ممثلي الأسماك الغضروفية
الحية إلى طويثفة السلاخيات ، منها
رتبة السلاخيات الأصلية التي تشمل
معظم ممثلي الطائفة الحية ، وهي
تصنف في رتيبتين : جانبية الخياشيم ،
وتقع فيها الفتحات الخيشومية على
جانبى الرأس (كلاب البحر والقروش) ،
وبطنية الخياشيم ، وتقع فيها الفتحات
الخيشومية على السطح البطنى للرأس
(القوابع والشفانين) .

كلب البحر

سيلورينوس (سيليوم)
كانيكيولا

كلب البحر ، مثل السهم ، غير
شائع بأية حال في مياهنا الإقليمية ،
ولذلك تستورد معظم العينات التي
تمون بها معاملنا محفوظة في
الفورمالين . غير أن الطالب ينبغي
له أن يدرس العينات التي توزع عليه
على قدر ما يستطيع . وينبغي أن
تغسل العينات المحفوظة في البداية
قبل التشريح في الماء الجارى للتخلص
من رائحة الفورمالين .

a) **External Features.**

Examine the specimen provided and note :

— The **general shape of the body**, is spindle-shaped, bilaterally compressed posteriorly and with an upturned tail. Note the colour of the body, spotted and darker dorsally. Pass your finger on the body from behind forwards to feel the **placoid scales** which cover the whole body.

— The **head** extends from the snout to the last gill-slit. It is followed by the trunk, which ends at the **cloacal aperture** on the ventral surface, and then merges into the **tail** which constitutes about half the length of the body.

Note in the head, the two **eyes** each guarded by two **eyelids**; the two **nostrils** on the ventral surface, each leading into an olfactory sac; and the crescent-shaped **mouth opening** guarded by two jaws beset with several rows of sharp pointed **teeth**. The two nostrils are connected with the mouth, each by an **oro-nasal groove**. Posterior to each eye lies a small hole, the **spiracle**, which opens into the pharynx, and is followed by 5 elongated **gill-slits** which

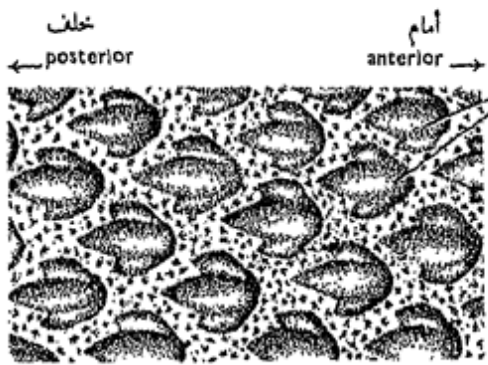
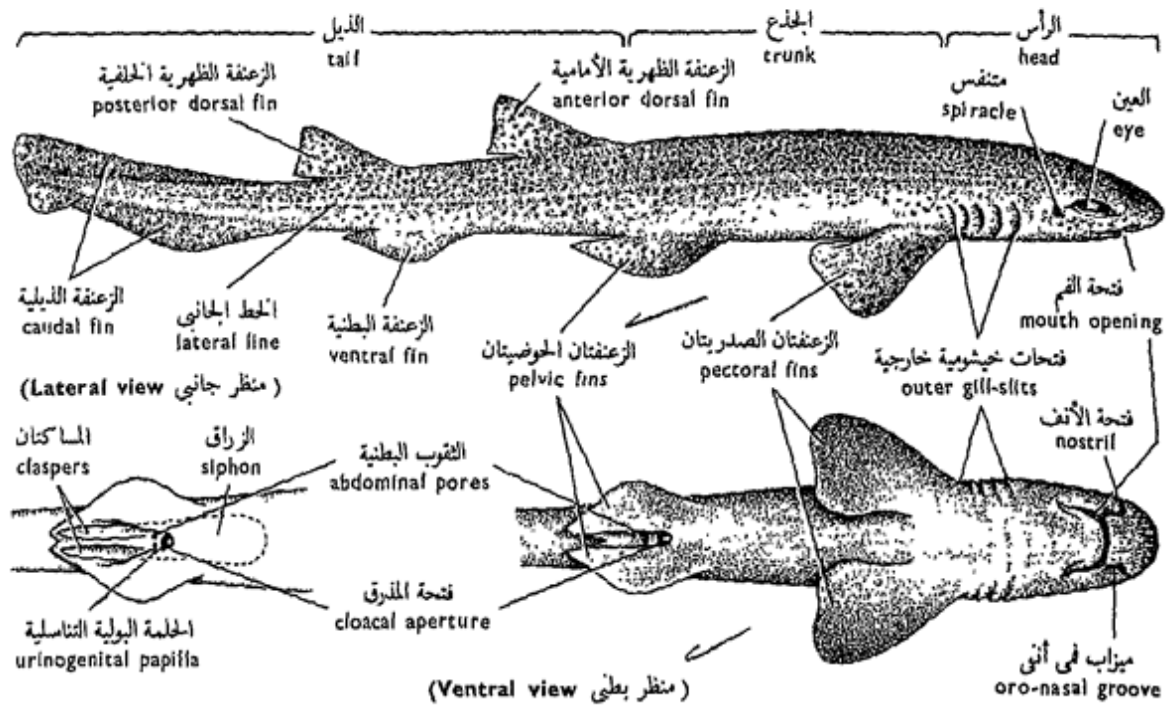
١ - الصفات الخارجية .

افحص العينة المقدمة لك وتبين :

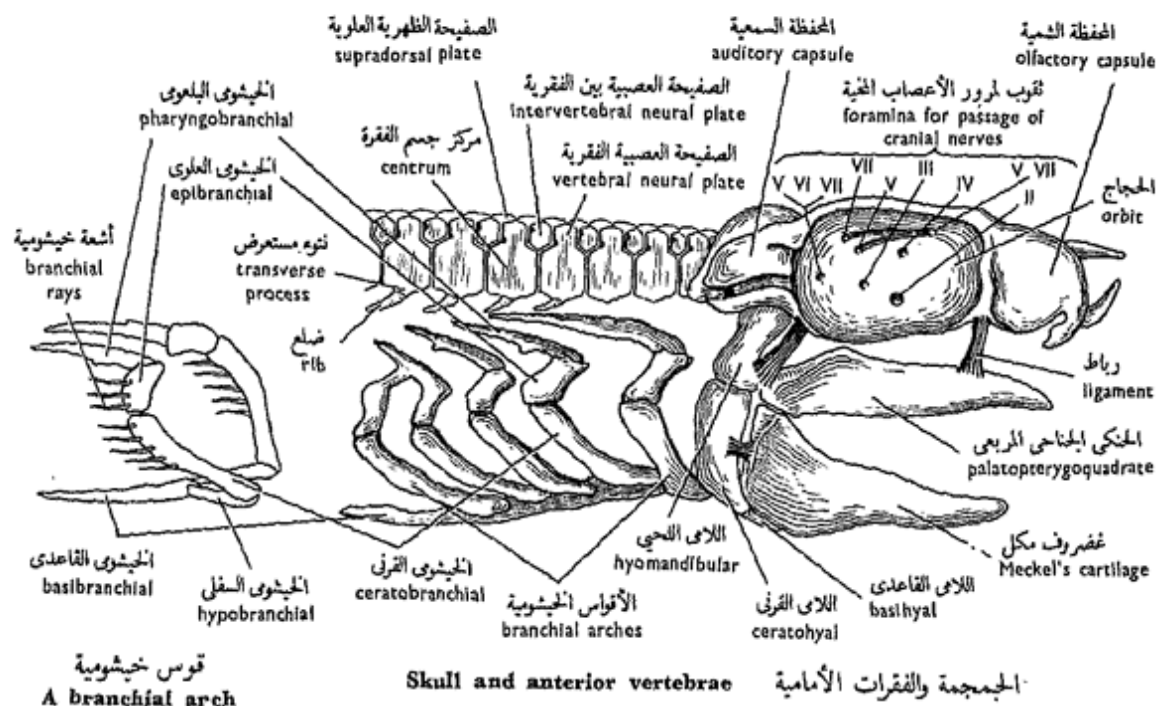
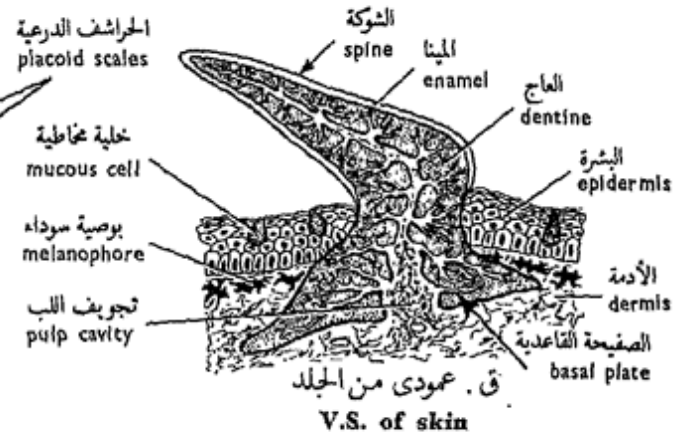
— الشكل العام للجسم ، وهو مغزلي ، مضغوط الجانبين من الخلف ، مع ذيل متجه إلى أعلى . تبين لون الجسم ، وهو أرقط وأدكن في الجهة الظهرية . أمرر إصبعك على الجسم من الخلف إلى الأمام لتتحسس الحراشف الدرعية التي تغطي الجسم كله .

— الرأس ، ويمتد من الحطم إلى الفتحة الخيشومية الأخيرة ، ويتبعه الجذع الذي ينتهي عند فتحة المدرق التي تقع على السطح البطني ، ثم يليه الذيل الذي يكون نحو نصف طول الجسم .

تبين في الرأس ، عينين ، كل منهما محاطة بجفنين ؛ ثم فتحتي أنف خارجيتين على السطح البطني ، وتؤدي كل منهما إلى كيس شمى ؛ ثم فتحة الفم الهلالية الشكل يحيط بها فكان تقع عليهما عدة صفوف من الأسنان المدببة الحادة . وتتصل فتحتا الأنف الخارجيتان بالفم ، كل منهما بميزاب في أنفي . ويقع خلف كل من العينين ثقب صغير ، هو المتنفس ، الذي يفتح في البلعوم ، وتتلوه خمس



جزء مكبر من الجلد
Enlarged portion of skin
(Surface view) (منظر سطحي)



شكل ٤٠ - كلب البحر «سيليورينوس كانكيولا»
FIG. 40 - SCYLIORHINUS CANICULA

likewise open into the pharynx, the spiracle being considered as a modified but non functioning gill-pouch.

Minute pores, scattered on the head, lead into sensory canals and are connected with two **lateral-line canals**, each running along one side of the body till the end of the tail. The two canals are indicated by two faint **lateral lines**. They form part of the **acoustico-lateralis system**. Similar pores are numerous on the snout, but each pore leads into an **ampulla**. The former are thought to be concerned with the perception of vibrations in the water, while the latter with temperature perception.

— The **fins** are either **unpaired (median)** or **paired (lateral)**. The former are two **dorsal fins**, along the back, a **ventral** or **anal**, posterior to the cloacal aperture, and a **caudal**, around the end of the tail. The caudal fin is **asymmetrical** or **heterocercal**, its dorsal lobe being smaller than its ventral lobe. It helps to lift the heavier anterior half of the body when the fish sinks down in the water. The paired fins

فتحات خيشومية ممدودة تفتح بالمثل في البلعوم ، ويعتبر التنفس كيساً خيشومياً متحوراً ولكنه غير فعال .

وتؤدي ثقب دقيقة ، منتشرة على الرأس ، إلى قنوات حسية تتصل بقناتي الخطين الجانبيين ، واحدة على كل من جانبي الجسم حتى نهاية الذيل . وتميز القناتان بخطين جانبيين ناصلين ، وتكونان جزءاً من الجهاز السمعي الجانبي . وتكثر ثقب مماثلة في الخطم ، ولكن كل ثقب يؤدي إلى أمبولة . ويظن أن الثقب الأولى تختص بتمييز الذبذبات في الماء ، بينما تختص الثانية بتمييز درجة الحرارة .

— الزعانف ، وهي إما فردية (أى وسطية) أو زوجية (أى جانبية) . والأولى هي اثنتان ظهريتان تمتدان على الظهر ، وواحدة بطنية أو شرجية تقع خلف فتحة المذرق ، وواحدة ذيلية غير متساوية ، حيث أن فصها الظهرى أصغر من فصها البطنى ، وهي تساعد على رفع نصف الجسم الأمامى الأكثر ثقلاً عندما يغوص السمك في الماء . والزعانف الزوجية هي :

are two **pectoral fins**, situated one on either side of the trunk just behind the last gill-slit, and two **pelvic fins**, one on each side of the cloacal aperture.

Note, in the male alone, the presence of two grooved rod-like structures, the **claspers**, connected with the inner edges of the pelvic fins. They are copulatory in function.

The chief organ of locomotion is the tail, with its fin; the pectoral fins are used in steering, while the dorsal and ventral fins in maintaining equilibrium.

— The **abdominal pores** are two in number, lying in two depressions, the **cloacal pouches**, one on each side of the cloacal aperture, and connect the coelom with the exterior.

— *Make a drawing of a side view of the dogfish, and another of the ventral view.*

b) The Scales.

* Take a small piece of the skin and boil it for a few minutes in KOH to dissolve the soft tissues. Put the scales on a slide and examine under the L.P. of the microscope.

الزعنفتان الصدريتان ، وتقعان على جانبي الجذع خلف الفتحة الخيشومية الأخيرة مباشرة ، ثم الزعنفتان الحوضيتان وتقعان على جانبي فتحة المذرق .

تبين في الذكر فقط وجود تركيبين يشبه كل منهما عصا ذات ميزاب ، هما الكلابان (المساكتان) ، وتتصلان بالحافتين الداخليتين للزعنفتين الحوضيتين ، وتعلق وظيفتهما بالسفاد (الجماع) .

وعضو الحركة الرئيسي هو الذيل مع زعنفته الذيلية ، وتستخدم الزعنفتان الصدريتان في التوجيه ، بينما الظهريتان والبطنية في المحافظة على التوازن .

— الثقبين البطنيين (الصقالين) ، وهما يقعان في منخفضين ، هما الكيسان المذرقيان ، واحد على كل من جانبي فتحة المذرق ، ويوصلان السيلوم بالخارج .

. . . . ارسم منظراً جانبياً لكلب البحر ، وآخر من الناحية البطنية ، ثم بين الأجزاء على الرسم بأسمائها .

ب - الحراشف .

* خذ قطعة صغيرة من الجلد ، واغلبها لعدة دقائق في البوتاسا الكاوية لإذابة الأنسجة الرخوة . ضع الحراشف على شريحة زجاجية وافحصها تحت الشيئية الصغرى للمجهر .

Note the general shape of the **placoid scale** with its **spine** and **basal plate**. The placoid scales and the teeth of vertebrates (except of Cyclostomes) are homologous structures.

Examine a V.S. of the skin and note that it consists of an **epidermis** and a **dermis**. The former is built up of a stratified squamous epithelium which contains few **mucus-secreting cells**. The dermis is built up of connective tissue and contains **melanophores** which lie close to the epidermis. It also contains the scales which, however, project on to the surface of the body. A scale in section consists of a central **pulp cavity** surrounded by a layer of **dentine**, covered on the surface by a layer of **enamel** or **vitrodentine**, which is the hardest product of animal tissues. Note that the pulp cavity contains blood vessels, nerves and **odontoblasts**.

— Draw.

c) The Digestive System.

- * Fix the dogfish down on the dissecting board, with the ventral surface facing you, by means of fine nails through the paired fins.
- * Make a longitudinal median incision in the body wall from the cloacal opening to the pectoral

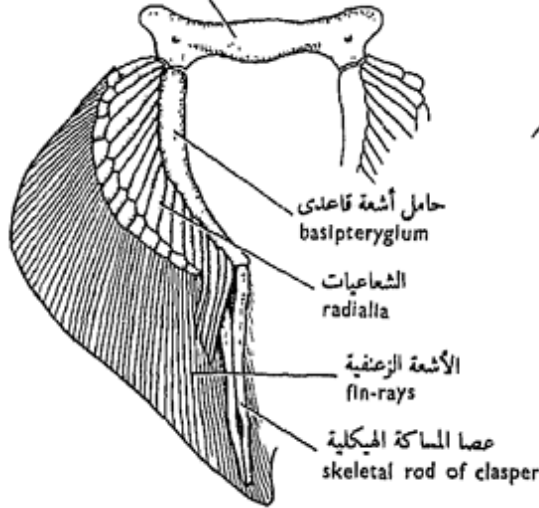
تبين الشكل العام للحرشفة الدرعية ، وهي تتركب من شوكة وصفيحة قاعدية . والحراشف الدرعية وأسنان الفقاريات (فيما عدا دائرية الفم) متشابهة البناء . افحص قطاعاً راسياً من الجلد وتبين أنه يتركب من بشرة وأدمة . وأن البشرة تتركب من طلائية حرشفية طبقية تحتوى على قليل من الخلايا المفرزة للمخاط . أما الأدمة فتتركب من نسيج ضام يحتوى على بويضات سوداء تقع قريبة من البشرة ، كما أنها تحتوى على الحراشف ، غير أن هذه تبرز على سطح الجسم . وتتركب الحرشفة في القطاع من تجويف لب مركزى محاط بطبقة من العاج ، مغطاة من الخارج بطبقة من المينا أو العاج الزجاجى ، وهو أصلب نتاج تنتجه أنسجة الحيوان . تبين أن تجويف اللب يحتوى على أوعية دموية وأعصاب ومكونات السن .

. . . . رسم .

ح - الجهاز الهضمى .

- * ثبت كلب البحر فى لوحة التشريح بمسامير دقيقة فى زعانفه الزوجية بحيث يكون سطحه البطنى مواجهاً لك .
- * اعمل قطعاً طولياً وسطياً فى جدار الجسم من فتحة المذرق إلى الحزام الصدرى . ثم اعمل أيضاً

الحزام الحوضي (العارضة الوركية العانية)
pelvic girdle (ischio-pubic bar)



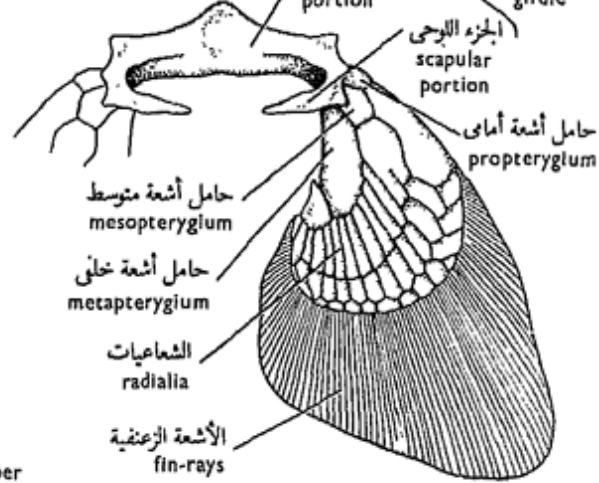
الحزام الحوضي وهيكل الزعنفة الحوضية
Pelvic girdle and skeleton of pelvic fin

(منظر بطني)
(Ventral view)

فتحات خيشومية داخلية
inner gill-slits

نصف خيشوم hemibranch
أكياس الخيشومية gill-pouches
الحواجز الخيشومية gill-septa
صفائح خيشومية gill-lamellae
الاثنا عشر duodenum
الطبري الصفراوي bile duct
القص البطني للبنكرياس ventral lobe of pancreas
مجرى البنكرياس pancreatic duct
اللفائني ileum
الصمام اللولبي spiral valve
القص الأيمن للكبد right lobe of liver
المستقيم rectum
المذرق cloaca
الأعضاء العامة General viscera
الحلمة البولية urinary papilla
الكيسان المذرقان cloacal pouches

الجزء الغراي coracoid portion
الحزام الصدري pectoral girdle



الحزام الصدري وهيكل الزعنفة الصدرية
Pectoral girdle and skeleton of pectoral fin

(منظر ظهري)
(Dorsal view)

فتحة الأنف nostril

التجويف الفمي buccal cavity
متنفس spiracle
البلعوم pharynx
المريء oesophagus
الرباط المنجلي falciform ligament
الحوصلة المرارية gall-bladder
القص الأيسر للكبد left lobe of liver
القص الظهرى للبنكرياس dorsal lobe of pancreas
الجزء القوادي cardiac portion
الجزء البوابي pyloric portion
الطحال spleen
قناتا البيض oviducts
الغدة المستقيمة rectal gland
فتحة المذرق cloacal aperture
الثقبان البطنيان abdominal pores

شكل ٤١ - كلب البحر «سيلورينوس كانيكيولا»

FIG. 41 - SCYLIIORHINUS CANICULA

girdle. Make also two transverse incisions at each end of the longitudinal incision, then reflect and pin down the two flaps.

* Cut through the pelvic girdle, slightly to the right side of the median line, so as to keep the cloaca intact.

Examine the digestive system and note :

— The **buccal cavity** extends from the mouth opening to the **pharynx**; the openings of the two spiracles indicate the posterior boundary of the buccal cavity.

— The **pharynx**, with the openings of the spiracles and gill-clefts.

Defer the examination of the mouth and pharynx to a further step.

— The **oesophagus** is a short tube leading to the stomach.

— The **stomach** is U-shaped, with a **cardiac limb** and a **pyloric limb**, the former being wider. Pass the handle of your scalpel through the mouth to see that it reaches the cardiac limb of the stomach.

— The **intestine** is marked from the pyloric limb of the stomach by a slight pyloric constriction. The first part of the intestine

قطعين مستعرضين عند كل من نهايتي القطع الطولي ، ثم ادر الأرخيتين وثبتهما بالمسامير في لوحة التشريح .

* اقطع في الخزام الحوضي ، إلى يمين الخط الوسطي قليلا ، حتى تحتفظ بالمذرق سليماً .

افحص الجهاز الهضمي وتبين :

— التجويف الفمي ، ويمتد من فتحة الفم إلى البلعوم . وتشير فتحتا التنفسين إلى حدود التجويف الفمي الخلفية .

— البلعوم وفيه فتحتا التنفسين وفتحات الحياشيم .

أجل فحص الفم والبلعوم إلى خطوة
قادمة .

— المريء ، وهو أنبوبة قصيرة تؤدي إلى المعدة .

— المعدة ، وهي تشبه حرف U ، ولها طرف فؤادي وطرف بواني ، الأول منهما أوسع . أمرر مقبض مشرطك في الفم لترى أنه يصل إلى طرف المعدة الفؤادي .

— الأمعاء ، ويحدها من المعدة اختناق بواني طفيف . والجزء الأول من الأمعاء هو الاثنا عشر القصير .

is a short **duodenum**. This leads to a capacious **ileum** on the surface of which are present the markings of the **spiral valve** which can better be seen if the ileum is longitudinally cut. Its function is to slacken the passage of food and to increase the digestive and absorptive area of the intestine. The last portion of the intestine is a short narrow **rectum** which opens into the **cloaca**.

— The **liver** is large, brownish in colour and bilobed, the right lobe being much the larger. The two lobes are connected together anteriorly and are attached to the anterior wall of the body cavity by a strong **falciform ligament**. The **gall-bladder** is whitish and embedded in the left lobe of the liver. The **bile duct** leaves the gall-bladder, receives **hepatic ducts** from the two liver lobes and finally opens on the dorsal surface of the duodenum, close to the ileum.

— The **pancreas** is whitish in colour, formed of a dorsal lobe and a ventral, lobe and extends between the pyloric limb of the stomach and the ileum. There is a **pancreatic duct** which opens

وهو يؤدي إلى لفائقي متسع توجد على سطحه علامات الصمام اللولبي الذي يمكن رؤيته بشكل أفضل إذا ما قطع اللفائقي طولياً . ووظيفة الصمام إبطاء مرور الغذاء وزيادة مساحة الأمعاء الهضمية والامتصاصية . والمنطقة الأخيرة للأمعاء هي المستقيم القصير الضيق الذي يفتح في المذرق .

— الكبد ، وهي كبيرة ، بنية اللون ، ذات فصين ، الفص الأيمن منهما أكبر كثيراً من الأيسر، ويتصل بالحدار الأمامي لتجويف الجسم بواسطة رباط منجلي قوي. والحوصلة الصفراوية (المرارية) مبيضة اللون وتنغمس في فص الكبد الأيسر . ويمتد من الحوصلة مجرى صفراوي يتسلم مجارى كبدية من فصى الكبد ، ثم يفتح في النهاية على السطح الظهري للاثني عشر قريباً من اللفائقي .

— البنكرياس ، وهو مبيض اللون ، ويتكون من فص ظهري وآخر بطني ، ويمتد بين الطرف البوابي للمعدة واللفائقي . ويوجد مجرى بنكرياسي يفتح عند بداية

at the beginning of the ileum.

— The **rectal gland** is a short finger-like sac at the junction of the ileum and rectum. Although called gland, yet no function has been conclusively attributed to it, but it is said to excrete excess sodium chloride taken in with the food.

— The **spleen** is brownish in colour and lies closely attached to the stomach. It should be understood that this organ has nothing to do with the digestive system more than its attachment to the stomach.

— *Make drawings of the digestive system and label the parts.*

d) The Respiratory System.

* Cut through the skin from the pectoral girdle to the tip of the lower jaw. Remove away the skin as far as the gill-clefts.

* Cut with the scissors through the gill-pouches of one side as far as the internal openings into the pharynx.

Examine the gills and note :

— The **gill-pouches** are five pairs, each opening to

اللفائقي.

— الغدة المستقيمة ، وهي كيس قصير يشبه الإصبع في الشكل وتقع عند اتصال اللفائقي بالمستقيم ، وعلى الرغم من أنها تسمى غدة فإن وظيفتها لم تعرف على وجه التحديد بعد ، وإن كان يقال إنها تخرج كلوريد الصوديوم الزائد الذي يدخل مع الغذاء .

— الطحال ، وهو بني اللون ويتصل اتصالاً وثيقاً بالمعدة. وينبغي إدراك أن هذا العضو لا شأن له بالجهاز الهضمي أكثر من كونه متصلاً بالمعدة .

... ارسم أشكالاً للجهاز الهضمي وبين الأجزاء بأسمائها .

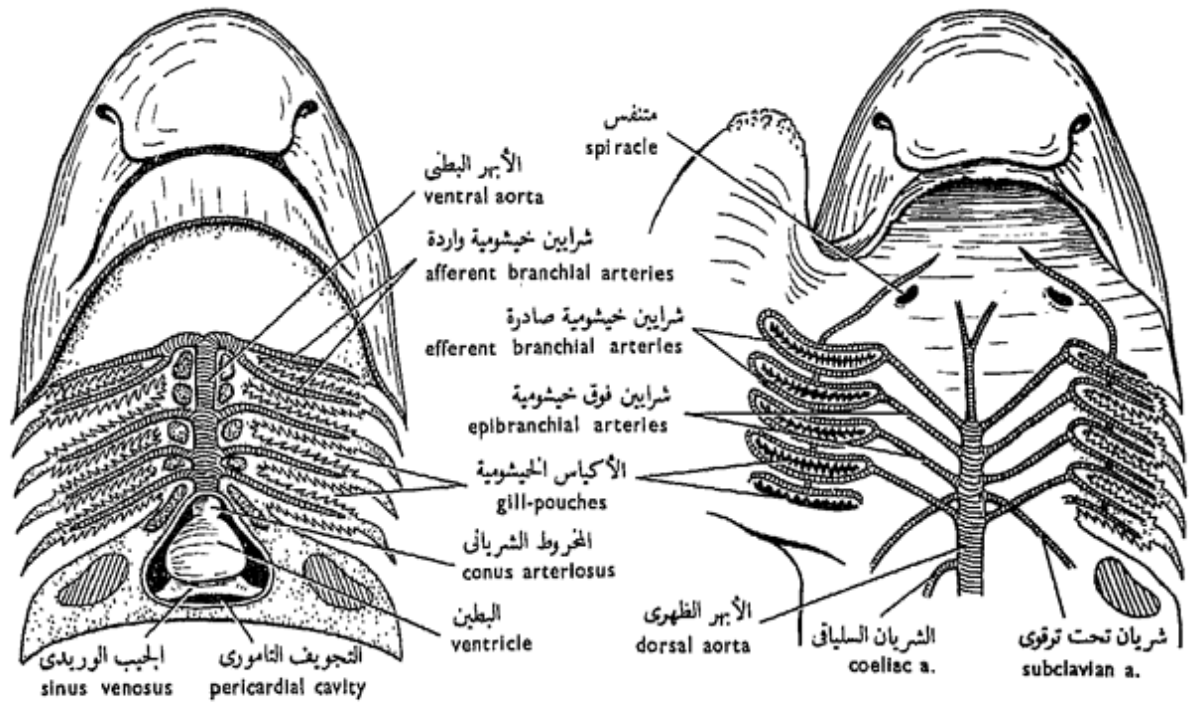
د - الجهاز التنفسي .

* اقطع الجلد من الحزام الصدري إلى طرف الفك السفلي ، ثم أزل الجلد حتى الفتحات الخيشومية .

* اقطع بالمقص في الأكياس الخيشومية على أحد الجانبين حتى تصل إلى فتحاتها الداخلية في البلعوم .

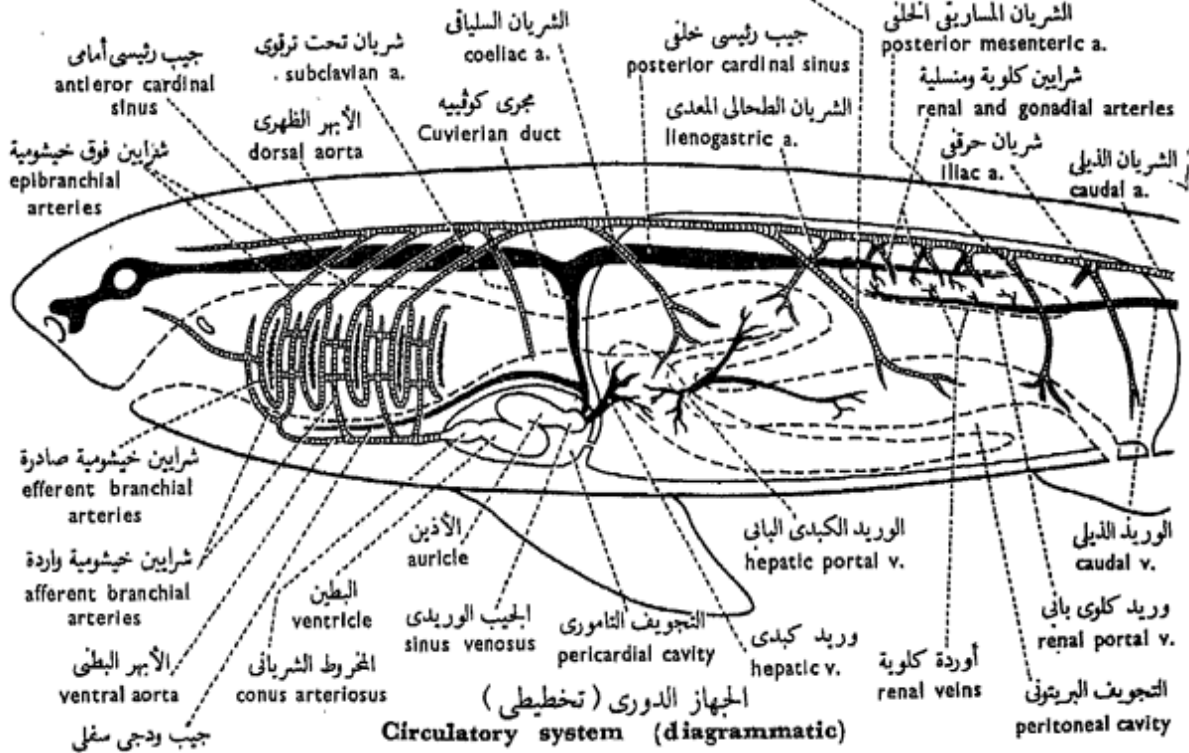
افحص الخياشيم وتبين :

— الأكياس الخيشومية ، وهي خمسة أزواج ، يفتح كل منها في

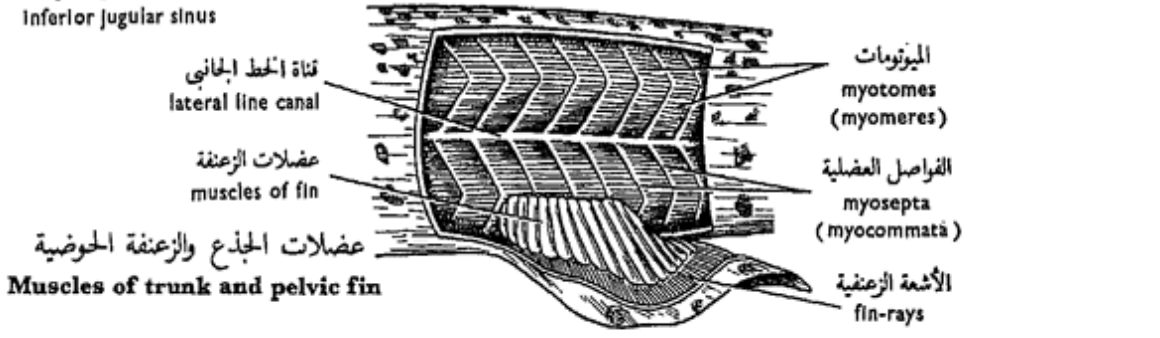


الجهاز الخيشومي الوارد
Afferent branchial system

الجهاز الخيشومي الصادر
Efferent branchial system



الجهاز الدوري (تخطيطي)
Circulatory system (diagrammatic)



Muscles of trunk and pelvic fin

شكل ٤٢ - كلب البحر « سيليورينوس كانيكولا »
FIG. 42 - SCYLIORHINUS CANICULA

the exterior by an **outer gill-slit**, and into the pharynx by an **inner gill-slit**. Each two adjacent pouches are separated by a **gill-septum**.

— The **gill-arches** are five in number and lie in the inner wall of the pharynx at the inner portions of the gill-septa. **Gill-rays** extend from each arch into the septum.

— The **gill-lamellae** are highly vascular folds of mucous membrane arranged on both sides of each gill-septum. An entire gill is a **holobranch**, made up of two **hemibranchs**. The first four arches carry four holobranchs, the fifth none. The hyoid arch carries a hemibranch on its posterior surface, while on its anterior surface there is a number of vascular folds forming a **pseudobranch** which lies on the posterior wall of the spiracular pouch. This indicates that the spiracle is a modified gill-pouch.

Remove a gill-arch (1-4) and identify its detailed structure.

— *Make drawings of the gills and label the parts.*

الخارج بواسطة فتحة خيشومية الخارجية وفي البلعوم بواسطة فتحة خيشومية داخلية . ويفصل بين كل كيسين متجاورين حاجز خيشومي .

— الأقواس الخيشومية ، وهي خمس في العدد وتقع في الجدار الداخلي للبلعوم عند الأجزاء الداخلية للحواجز الخيشومية . وتمتد أشعة خيشومية من كل قوس إلى الحاجز .

— الصفائح الخيشومية ، وهي ثنيات وعائية من الغشاء المخاطي تنتظم على جانبي كل حاجز خيشومي . والخيشوم كله يسمى الخيشوم الكامل ويتكون من نصفي خيشوم . وتحمل الأقواس الأربع الأولى أربعة خياشيم كاملة ، أما القوس الخامسة فلا تحمل خياشيم ما . وتحمل القوس اللامية نصف خيشوم على سطحها الخلفي ، بينما يوجد على سطحها الأمامي عدد من الثنيات الوعائية مكونة خيشوماً كاذباً يقع على الجدار الخلفي لكيس التنفس ، وهذا مما يشير إلى أن التنفس عبارة عن كيس خيشومي متحور .

انزع قوساً خيشومية (١ - ٤)

وتعرف على تركيبها المفصل .

... ارسم أشكالاً للخياشيم وبين الأجزاء على الرسم .

e) The Heart and Chief Blood Vessels.

* Cut through the pectoral girdle and remove its middle portion. Be careful not to damage the heart which lies "below" it.

The principal cavity which encloses the heart is separated from the peritoneal cavity by the **transverse** or **pericardioperitoneal septum**; it is perforated, putting the two cavities into open communication.

Examine the heart and note its S-shape, and that it consists of four chambers: **sinus venosus**, **auricle**, **ventricle** and **conus arteriosus**. Note the relative thickness of the wall of each chamber, the ventricle being the thickest and the sinus venosus the thinnest.

The sinus venosus receives two **hepatic sinuses** from the liver, as well as two **Cuvierian ducts**, each of which receives: an **inferior jugular sinus** and an **anterior cardinal sinus** from the anterior region of the body, and a **posterior cardinal sinus** from the region of the kidney, from which it receives several **renal veins**. The posterior cardinal sinus also receives a **subclavian vein** from the pectoral girdle, a **lateral**

هـ - القلب والأوعية الدموية الرئيسية .

« اقطع في الحزام الصدري وانزع جزءه المتوسط وكن حذراً فلا تلحق ضرراً بالقلب الذي يقع « أسفله » .

ينفصل التجويف التاموري عن التجويف البريتوني بواسطة الحاجز المستعرض أو الحاجز التاموري البريتوني ، وهو مثقوب فيصل بين التجويفين .

افحص القلب وتبين أنه على شكل S وأنه يتركب من ٤ حجرات : الجيب الوريدي والأذنين والبطين والمخروط الشرياني . تبين الغلظ النسبي لحدار كل حجرة ، فالبطين أغلظها ، والجيب الوريدي أرقها .

ويتسلم الجيب الوريدي جيبين كبديين من الكبد ، ومجري كوفيه اللذين يتسلم كل منهما : جيباً ودجيباً سفلياً وجيباً رئيسياً أمامياً من منطقة الجسم الأمامية ، ثم جيباً رئيسياً خلفياً من منطقة الكلية حيث يتسلم منها عدة أوردة كلوية . ويتسلم الجيب الرئيسي الخلفي أيضاً وريداً تحت ترقوي من الحزام الصدري ، وريداً بطنياً جانبياً من منطقة الحوض (وهو

abdominal vein from the pelvic region (corresponds to the anterior abdominal vein of the toad) and a **lateral cutaneous vein**, which is more superficial, from the tail region.

A **hepatic portal system** collects blood from the alimentary canal, liver, pancreas and spleen. A **renal portal system** is also present, starting in the tail region as a **caudal vein** that divides into two **renal portal veins** which enter the two kidneys.

From the conus arteriosus the **ventral aorta** proceeds forwards below the gills. It gives off 5 **afferent branchial arteries** on each side, each runs to the opposite gill-septum along the corresponding gill-arch. They break down into capillaries in the gill-lamellae where exchange of gases takes place; the capillaries recollect forming 9 **efferent branchial arteries**. Each two of the latter form a loop; the ninth joins the posterior loop. Each loop gives off dorsally an **epibranchial artery**. Four of such artery are formed on each side, which join the dorsal aorta dorsally. They can be dissected out in the roof of the pharynx.

يقابل الوريد البطني الأمامي في الضفدعة) ، ثم يتسلم من الذيل وريداً جلدياً جانبياً ، وهو أقرب إلى السطح من الوريد السابق .

ويجمع جهاز كبدي بابي الدم من قناة الهضم والكبد والبنكرياس والطحال ، كما يوجد أيضاً جهاز كلوي بابي يبدأ في منطقة الذيل كوريد ذيلي ، ينقسم إلى وريدين كلويين بابيين يدخلان في الكليتين .

ويمتد الأبهر البطني من المخروط الشرياني إلى الأمام أسفل الخياشيم ، ويعطى خمسة شرايين خيشومية وأردة على كل جانب ، يتجه كل منها إلى الحاجز الخيشومي المقابل على طول القوس الخيشومية الخاصة به . وتتفرع هذه الشرايين إلى شعيرات دموية في الصفائح الخيشومية حيث تجرى عملية تبادل الغازات ، وتتجمع الشعيرات وتكون 9 شرايين خيشومية صادرة ، ويكون كل اثنين منها عروة كاملة ، أما التاسع فيتصل بالعروة الخلفية . وتعطى كل عروة في الجهة الظهرية شرياناً فوق خيشومي ، فتكون أربعة من مثل هذا الشريان على كل جانب وتتصل بالأبهر الظهرى في الجهة الظهرية . ويمكن تشريح هذه الشرايين في سقف البلعوم .

Follow the **dorsal aorta** as it runs close to the vertebral column and identify the following branches which it gives off in its way : 2 **subclavian arteries** to the pectoral fins; a **coeliac artery** to the stomach, liver, part of intestine and pancreas; an **anterior mesenteric artery** to the intestine; a **lienogastric artery** to the spleen, part of stomach and pancreas; a **posterior mesenteric artery** to the rectal gland; several **renal** and **gonadal arteries** to the kidneys and gonads; and 2 **iliac arteries** to the pelvic fins. The dorsal aorta finally ends in the tail as the **caudal artery**.

— *Make labelled drawings of the heart and the chief veins and arteries.*

* Remove the floor of the mouth (noting the rudimentary tongue) with the heart and pin it down in a dissecting dish under water. Open the ventricle by a horizontal incision and proceed forwards along the right side of the conus arteriosus to its anterior end. Also open the auricle and the sinus venosus in a similar way and note :

— The **conus arteriosus**, which has two sets of valves, each set consisting of three

تتبع الأهر الظهرى وهو يمتد وثيقاً من العمود الفقري وتعرف على أفرعه التي يعطها وهو في طريقه، وهي : شريانان تحت ترقويين إلى الزعنفتين الصدريتين ، والشريان السلياقى إلى المعدة والكبد وجزء من الأمعاء والبنكرياس ، والشريان المساريقي الأمامى إلى الأمعاء ، والشريان الطحالى المعدى إلى الطحال وجزء من المعدة والبنكرياس ، والشريان المساريقي الخلفى إلى الغدة المستقيمة ، ثم عدة شرايين كلوية ومنسلية إلى الكليتين والمناسل ، وشريانان حرقفيان إلى الزعنفتين الحوضيتين . وينتهى الأهر الظهرى فى النهاية فى الذيل كشریان ذيلى .

... ارسم أشكالاً للقلب والأوردة الرئيسية والشرايين الرئيسية ، ثم أشر إلى الأجزاء بأسمائها .

* ازل قاع الفم (وتبين اللسان الأولى) مع القلب وثبته تحت الماء بالدبابيس فى حوض التشريح . افتح البطن بقطع أفق واستمر فى الفتح إلى الأمام على طول الجانب الأيمن للجذع الشريانى حتى طرفه الأمامى ، وافتح أيضاً الأذنين والجيب الوريدي بطريقة مائلة ، ثم تبين :

— المخروط الشريانى ، وفيه مجموعتان من الصمامات ، تتكون كل منهما من ثلاثة صمامات ، وتقع

valves, and lying one set in front of the other.

— The **ventricle**, which is very thick-walled and its opening in the auricle is guarded by two **auriculo-ventricular valves**.

— The **auricle**, which is thin-walled and its opening from the sinus is guarded by two **sinu-auricular valves**.

— *Make a drawing of the dissected heart to show as much as you can of its internal structure.*

f) The Urinogenital System.

* Cut through the falciform ligament and remove the liver taking care not to injure the internal opening of the oviducts in case of the female, or the testes in the male.

* Cut through the oesophagus and rectum and through the mesenteries, then remove the alimentary canal. You may examine now more clearly the spiral valve and the contents of the stomach by opening the canal lengthwise. Note that these contents are of animal origin, other fish and crustaceans, for the dogfish is carnivorous.

In the male, note :

— The **testes** are two elongated bodies attached

المجموعتان الواحدة أمام الأخرى .

— البطين ، وهو غليظ الجدران جداً ، ويحرس فتحته من الأذين صمامان أذينيان بطينيان .

— الأذين ، وهو رقيق الجدران، ويحرس فتحته من الجيب الوريدي صمامان جيبيان أذينيان .

... ارسم شكلاً للقلب المشرح لتبين فيه أقصى ما تستطيع من تركيبه الداخلي .

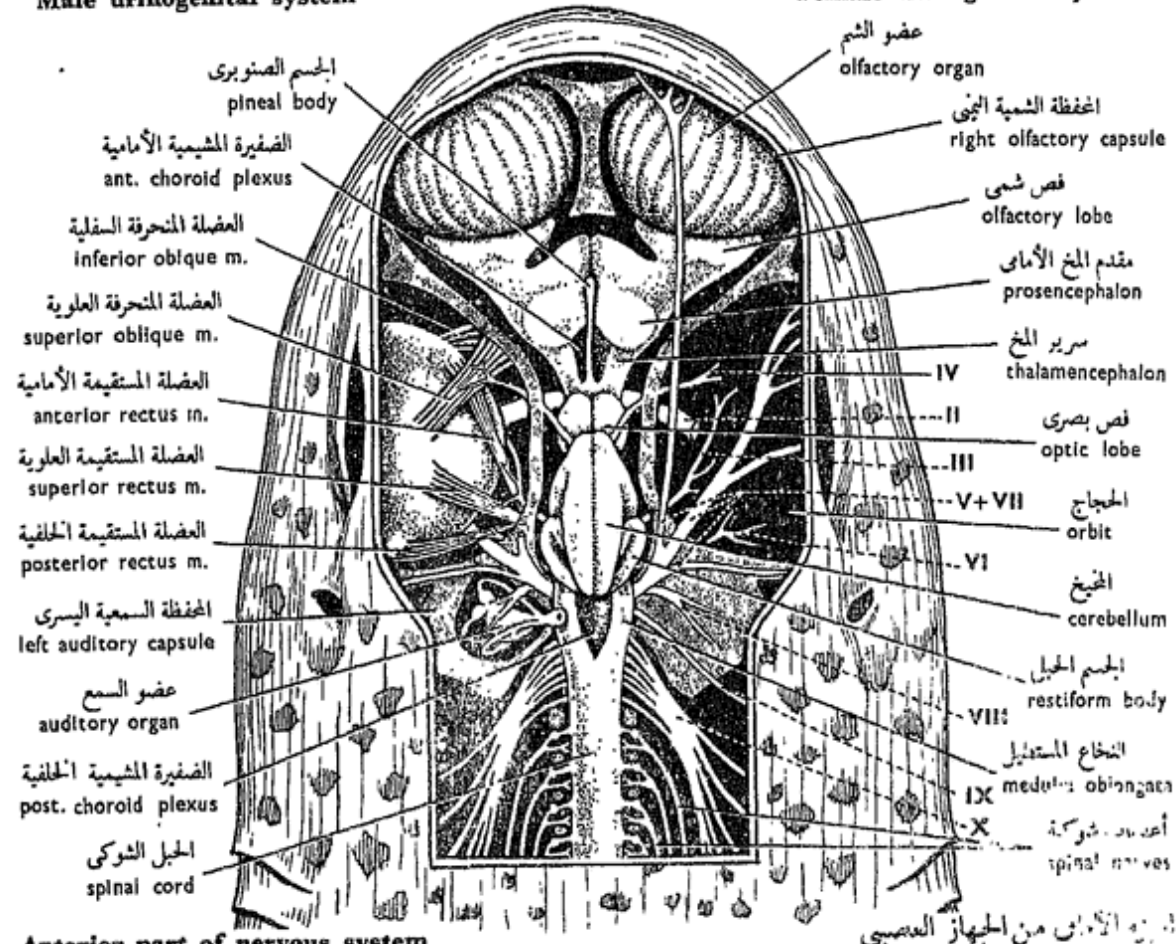
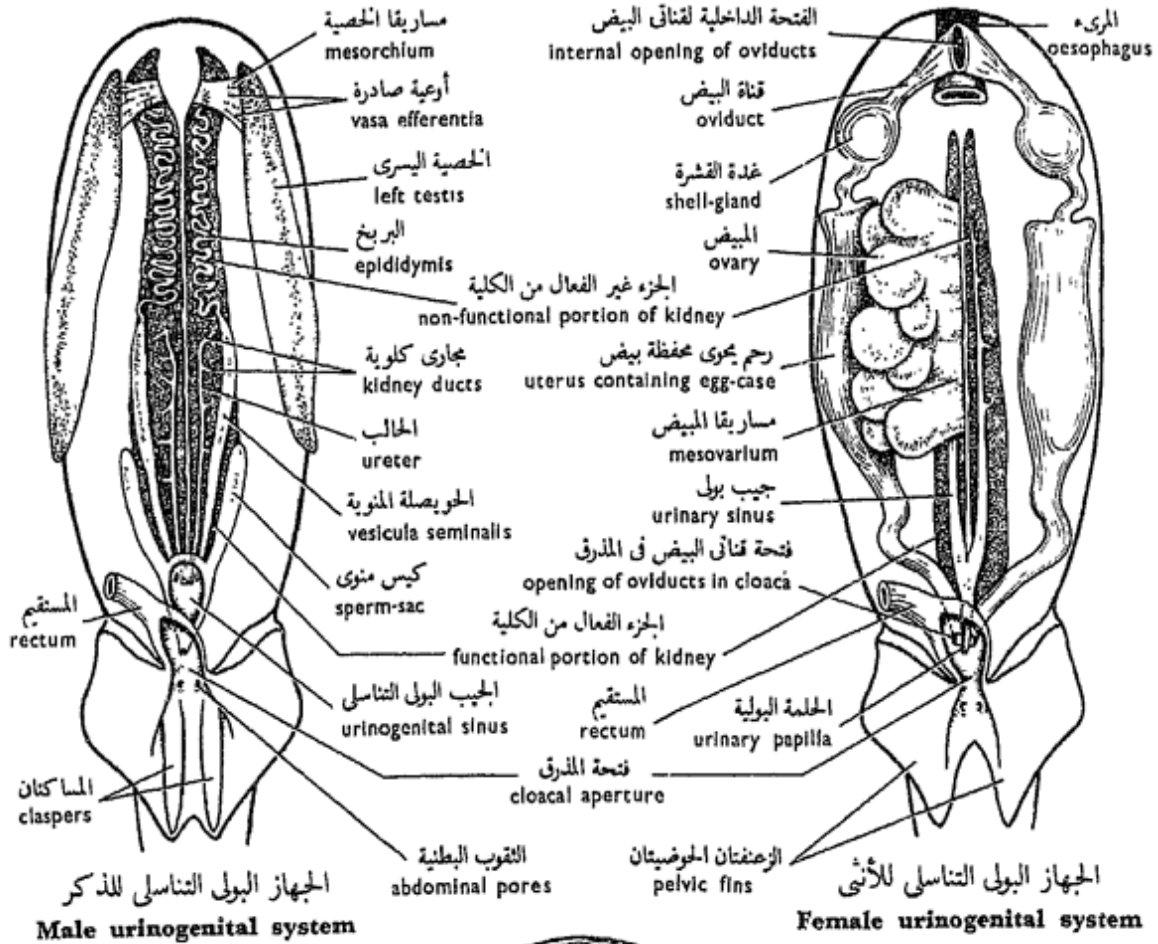
و — الجهاز البولي التناسلي .

* اقطع في الرباط المنجلي وأزل الكبد ، وكن حذراً فلا تلمح ضرراً بفتحة قناة البيض الداخلية في الأنثى ، ولا بالخصيتين في الذكر .

* اقطع المريء والمستقيم والمساريقا كى تزيل القناة الهضمية . ولك أن تفحص الآن الصمام اللولبي ومحتويات المعدة بشكل أوضح ، وذلك بأن تفتح القناة فتحاً طويلاً . تبين أن هذه المحتويات من أصل حيواني ، من أسماك أخرى وقشريات ، ذلك أن كلب البحر لاحم ، أى آكل لحوم .

تبين في الذكر ما يلي :

— الخصيتين ، وهما جسمان ممدودان ينصلان بمساريقا الخصية



شکل ۴۳ - کلب البحر « سلیورینوس کانیکولا »
FIG. 43 - SCYLIIORHINUS CANICULA

to the dorsal body wall by the **mesorchium**.

— The **vasa efferentia** are two sets of thin tubes; each set leads from its testis to the corresponding kidney.

* Sever the dorsal peritoneal lining to expose the kidneys.

— The **kidneys** are two in number; each is formed of two portions. The anterior portion is connected to the testis by **vasa efferentia** which lead to a **vas deferens** that forms a compact mass of convolutions giving rise to the **epididymis**. The posterior portion of the kidney is much larger and is the functioning excretory portion.

— Two **vesiculae seminales**, each is a dilation of the posterior part of an epididymis, and opens into the urinogenital sinus.

— The **sperm-sacs** are two blind sacs which lie along the ventral surface of the vesiculae seminales. The two are free in front, but unite behind to form the **urinogenital sinus**, which opens through a **urinogenital papilla** into the cloaca, just behind the rectal opening.

بالحدار الظهرى للجسم .

— الأوعية الصادرة ، وهي مجموعتان من الأنابيب الدقيقة ، وتؤدي كل مجموعة من الخصية الخاصة بها إلى الكلية المقابلة .

* اقطع البطانة البريتونية الظهرية كي تكشف عن الكليتين .

— الكليتين ، وتتكون كل منهما من جزأين ، جزء أمامي يتصل بالخصية عن طريق الأوعية الصادرة التي تؤدي إلى وعاء ناقل ، وهذا يكون كتلة مائكة من الليفيات تشكل البربخ ، أما الجزء الخلفي للكلى فهو أكبر كثيراً كما أنه الجزء الإخراجي الفعال .

— الحويصلتين المنويتين ، وكل منهما عبارة عن انتفاخ في الجزء الخلفي للبربخ ، وتفتح في الجيب البولي التناسلي .

— الكيسين المنويين، وهما أنبوبتان مسدودتا الطرف وتقعان على طول السطح البطني للحويصلتين المنويتين . وكل منهما عبارة عن رطب (كيس مسدود) ، طليق من الأمام ولكنه يتحد مع زميله من الخلف ليكونا الجيب البولي التناسلي الذي يفتح عن طريق حلقة بولية تناسلية في المذرق ، خلف فتحة المستقيم مباشرة .

— The **kidney ducts** (“ureters”) are usually 5 pairs of coiled tubes leading from the excretory part of each kidney to unite together and open as a common duct on each side into the urinogenital sinus.

— The **siphon** is a sub-cutaneous sac located in front of the cloaca. It has two prolongations connected each with one of the two claspers in the male. The siphon may have a sexual function. Remove away the skin of the abdominal wall in front of the cloaca and locate the siphon.

— *Make a labelled drawing of the male urinogenital system.*

In the **female**, note :

— The **ovary** is single and varies in size according to the season and to the sexual maturity of the fish. Note the large size of some of the **eggs**.

— The **oviducts** are two in number. They unite anteriorly and communicate with the coelom by a **common internal opening**. Each oviduct, a short distance posterior to this opening, swells up giving rise to a **shell-gland**. Posteriorly, the two oviducts unite and open into the dorsal region of the cloaca by a large median opening.

— مجارى الكلية (« الحوالب »)
وهي ٥ أزواج عادة ، عبارة عن أنابيب ملتوية تؤدي من الجزء الإخراجي لكل كلية وتتحد معاً وتفتح بمجرى مشترك في كل جانب في الجيب البولي التناسلي .

— ويوجد في الذكر كيس تحت الجلد يسمى الزراق يقع أمام المذرق. وتمتد منه استطالتان تتصل كل منهما بإحد الكلابين . وقد تكون للممص وظيفة تناسلية . أزل جلد جدار البطن أمام المذرق وحدد موضع الزراق .

... ارسم شكلاً للجهاز البولي التناسلي للذكر ، وبين الأجزاء على الرسم .

تبين في الأنثى ما يلي :

— المبيض ، وهو وحيد ويختلف حجمه على حسب الفصل والنضج الجنسي للسمكة . لاحظ كبر حجم بعض البيض .

— قناتي البيض ، وهما تتحدان في الأمام حيث توصلان إلى السيلوم عن طريق فتحة داخلية مشتركة . وتتفخ كل من القناتين ، على مسافة قصيرة خلف هذه الفتحة ، لتكون غدة القشرة . وتتحد القناتان في الخلف وتفتحان في الجهة الظهرية للمذرق بفتحة وسطية كبيرة .

Sometimes the oviduct may show a posterior dilation by the presence inside it of an **egg-case**. Slit open the oviduct to get this egg-case out and note its rectangular shape and the **tendrils** into which its four corners are drawn out. These enable the egg-case to be anchored to sea-weeds when laid down in water. The case is of horny consistency and is secreted by the shell-gland.

— The **kidneys** are, as in the male, but the anterior portions are degenerate.

— The **kidney ducts** ("ureters") are 4-6 thin tubes from each kidney. They open into the **urinary sinus** and this in turn into the cloaca by a urinary papilla.

— *Make labelled drawings of the female urinogenital system and the egg-case.*

— How is fertilization effected in the dogfish? Note the presence of the two claspers in the male.

g) **The Nervous System.**

* Lay the dogfish on its ventral surface and dissect from above. Remove the skin from the dorsal surface of the head as far as the last gill-cleft.

* Open the orbit by cutting

وفي بعض الأحيان يظهر انتفاخ خلقي في قناة البيض نتيجة وجود محفظة البيض . شق قناة البيض لتحصل على هذه المحفظة وتبين شكلها المستطيل والمخاليق التي تمتد من أركانها الأربعة ، وهي التي تساعد المحفظة على أن تثبت نفسها بها في الأعشاب البحرية عندما توضع في الماء . والمحفظة ذات قوام قرني وتفرزها غدة القشرة .

— الكليتين ، كما في الذكر ، ولكن الجزء الأمامي لكل منهما مضمحل .

— مجارى الكلية (« الحوالب ») ، ٤ - ٦ أنابيب دقيقة من كل كلية ، وتفتح في الجيب البولي ، وهذا بدوره في المذرق عن طريق حلمة بولية .

. ارسم شكلين للجهاز البولي التناسلي للأنثى والمحفظة البيض ، وبين الأجزاء على الرسم .

— كيف يتم الإخصاب في كلب البحر ؟ لاحظ أن بالذكر كلاً بين .

ز - الجهاز العصبي .

* ضع كلب البحر على سطحه البطنى وشرحه من أعلى . أزل الجلد من السطح الظهرى للرأس إلى منطقة الفتحة الخيشومية الأخيرة .

* افتح الججاج وذلك بقطع جفنى العين ،

the eyelids, and carefully move the eyeball but without severing its muscles.

* Remove away in slices the thick muscles lying posterior to the cranium as far as the pectoral girdle.

* Cut through the roof of the cranium on both sides, and lift it so as to expose the brain from above.

— Examine the **brain from the dorsal side**, and note that it nearly fills up the cranial cavity; it is narrow between the orbits but expands in front of them. Identify the following parts of the brain : the **olfactory lobes**, closely applied to the large olfactory capsules; the **prosencephalon**, lying as a globular mass behind the olfactory lobes; the **thalamencephalon**, which is narrow and from its roof arises the **pineal body**; the **optic lobes**, as two ovoid bodies partly concealed by the **cerebellum** which is much more prominent than in the toad; the **medulla oblongata**, which is triangular and on each side of it is a folded structure, the **restiform body**.

— *Make a drawing of the brain from the dorsal side.*

— Examine the **eyeball** and identify the following

وحرك المقلة بحذر بدون أن تقطع عضلاتها .

* أزل العضلات الغليظة التي تقع خلف القرنيوم حتى الحزام الصدري وذلك بقطعها قطعاً قطعاً .

* اقطع سقف القرنيوم على الجانبين ، ثم ارفعه كي تكشف عن المخ من أعلى .

— افحص السطح الظهري للمخ .
وتبين أن المخ يشغل التجويف القرنيومي كله تقريباً ، وهو ضيق بين الحجاجين ولكنه يستطيل أمامهما .
تعرف على أجزاء المخ الآتية :
الفصين الشميين ، وهما وثيقا الاتصال بالمحفظتين الشميتين الكبيرتين ؛ مقدم المخ الأمامي ، وهو كتلة كروية تقع خلف الفصين الشميين ؛ سرير المخ ، وهو ضيق وينشأ من سقفه الجسم الصنوبري ؛ الفصين البصريين وهما جسمان بيضيان محتبتان جزئياً تحت المخيخ وهو بارز جداً عما هي عليه الحال في الضفدعة ؛ النخاع المستطيل ، وهو مثلث الشكل ، ويقع تركيب منثن هو الجسم الحبلي ، واحد على كل من جانبيه .

. . . ارسم شكلاً للمخ من الجانب الظهري .

— افحص المقلة وتعرف على

eye muscles: the **superior rectus**, which is inserted on the upper side, the **anterior (internal) rectus** on the anterior side, the **posterior (external) rectus** on the posterior side, and the **inferior rectus** inserted on the ventral side of the eyeball. There are two other muscles, the **superior oblique** which is inserted on the dorsal surface of the eyeball, and the **inferior oblique** on its ventral surface. Note that the four recti muscles originate from one place, and so do the two oblique muscles.

— Draw the eyeball with its muscles.

— Dissect the **cranial nerves**. It is preferable to remove away the eyeball by cutting the optic nerve and the eye muscles.

Note that the cranial nerves are 10 pairs as in the toad. They are also similar in arrangement. Thus the **olfactory** (I), **optic** (II), **oculomotor** (III), **trochlear** or **pathetic** (IV), **abducent** (VI) and **auditory** (VIII) nerves are pretty similar to the corresponding nerves in the toad. The remaining cranial nerves differ in some respects from those of the

عضلات العين : المستقيمة العلوية وتندغم على الجانب العلوي ، والمستقيمة الأمامية (الإنسية) على الجانب الأمامي ، والمستقيمة الخلفية (الوحشية) على الجانب الخلفي ، والمستقيمة السفلية وتندغم على الجانب البطني للمقلة . وثمة عضلتان أخريان هما المنحرفة العلوية وتندغم على السطح الظهري للمقلة ، والمنحرفة السفلية على سطحها البطني . لاحظ أن العضلات المستقيمة الأربع تنبت من مكان واحد وكذلك هي الحال مع العضلتين المنحرفتين .

. . . . ارسم المقلة وعضلاتها .

— شرح الأعصاب المخية (القرنومية) ، ومن الأفضل أن تزيل المقلة وذلك بقطع العصب البصري وعضلات العين .

تبين أن الأعصاب المخية عشرة أزواج كما في الضفدعة ، كما أن لها مثل ترتيبها ، وهكذا تكون الأعصاب الشمي (١) ، والبصري (٢) ، ومحرك العين (٣) ، والبكري أو الاشتياقي (٤) ، ومبعد العين (٦) ، والسمعي (٨) ، شبيهة بالأعصاب المقابلة في الضفدعة شهاً كبيراً .

أما بقية الأعصاب المخية فتختلف من بعض الوجوه عن أعصاب

toad, for they supply in the dogfish structures found only in the lower aquatic vertebrates. Thus :

The **trigeminal nerve** (V) has a **superficial ophthalmic branch** which runs along the dorsal wall of the orbit and ramifies in the skin of the dorsal surface of the snout. It has the usual **maxillary** and **mandibular** branches.

The **facial nerve** (VII) has a **superficial ophthalmic branch** which extends along with the branch of the trigeminal nerve bearing the same name. The other branches are the **buccal**, **palatine** and **hyomandibular nerves**.

The **glossopharyngeal nerve** (IX) supplies the first gill, above which it divides into a **pre-branchial** branch and a **post-branchial** branch.

The **vagus nerve** (X) gives off 4 **branchial nerves** to the last 4 gills, a **visceral** branch to the heart, stomach and other viscera, and a **lateralis nerve** to the lateral line.

— *Make a drawing of the cranial nerves.*

الضفدعة ، ذلك أنها تمتد في كلب البحر تراكيب لا توجد إلا في فقاريات الماء الدنيا ، وعلى هذا فإن :

للعصب التوأى الثلاثى (٥) فرعاً عينيّاً سطحياً يمتد على طول الجدار الظهرى للحجاج ويتفرع في جلد السطح الظهرى للخطم . ولهذا العصب الفرعان الفكى واللحمى المعتادان .

كما أن للعصب الوجهى (٧) فرعاً عينيّاً سطحياً يمتد بمخذاء أفرع العصب التوأى الثلاثى الذى يحمل نفس الاسم . وفروع هذا العصب الأخرى هى الأعصاب الفمى والحنى واللامى اللحمى .

ويعد العصب اللسانى البلعوى (٩) الخيشوم الأول بالألياف وينقسم فوقه إلى فرع خيشومى أمامى وفرع خيشومى خلفى .

ويعطى العصب الحائر (١٠) أربعة أعصاب خيشومية للخياشيم الأربعة الأخيرة ، ثم فرعاً حشويّاً للقلب والمعدة وأحشاء أخرى ، وعصباً جانبيّاً للخط الجانبي .

..... ارسم شكلاً للأعصاب الحية .

* Cut across the medulla and through the olfactory nerves as well as through the roots of the other cranial nerves.

Remove the brain from the cranium, put it down in a dissecting dish, examine and note :

— **On the ventral side of the brain**, note :

The **prosencephalon**; **olfactory lobes**; **optic chiasma** on the under surface of the **thalamencephalon**; **infundibulum** formed of two **lobi inferiores**, immediately behind the **optic chiasma**, and is produced posteriorly into the **sacculus vasculosus**; **pituitary body** attached to the **infundibulum**; **medulla oblongata**.

— *Make a labelled drawing of the ventral surface of the brain.*

h) **The Skeleton.**

The skeleton is entirely formed of cartilage and remains cartilaginous throughout life; bone is never developed in the dogfish. The skeleton is built up on the same plan as in the toad except for the absence of the sternum and the presence of ribs, median fins and paired fins, instead of pentadactyle limbs. Examine a mounted skeleton of the dogfish and note :

* اقطع النخاع المستطيل قطعاً عرضياً واقطع العصبين الشميين وكذلك جذور الأعصاب المخية الأخرى .

* أزل المخ من القرنيوم وضعه في حوض تشريح ثم تبين :

— في السطح البطني للمخ، تبين :

مقدم المخ الأمامي ؛ الفصين الشميين ؛ التصالب البصري على السطح السفلي لسرير المخ ؛ القمع ويتكون من فصين سفليين يقعان خلف التصالب البصري مباشرة ويمتد إلى الخلف مكوناً الكيس الوعائي ؛ الجسم النخاعي ويتصل بالقمع ؛ النخاع المستطيل .

.... ارسم شكلاً للسطح البطني للمخ ووضح الأجزاء على الرسم .

ح — الهيكل .

يتكون الهيكل من الغضروف كلية ويظل غضروفيًا مدى الحياة، فلا يتكون عظم في كلب البحر أبداً . والهيكل مبنى على نفس النظام كما هو في الضفدعة باستثناء غياب القص ووجود ضلوع وزعانف وسطية وكذلك زعانف زوجية، بدلاً من الأطراف خماسية الأصابع .

افحص هيكلًا كاملاً مركباً لكلب البحر وتبين :

— The **skull** is formed of the **cranium**, **sense capsules** and **visceral arches**. The cranium is incomplete above by the presence of a large **anterior fontanelle** in its roof. There are several foramina in the side walls of the cranium for the passage of cranial nerves. The **olfactory capsules** are large, and like the **auditory capsules**, are fused with the cranium.

The **visceral arches** are 7 in number, the **mandibular**, the **hyoid** and 5 succeeding **branchial arches**. The **mandibular arch** consists on each side of a **palatopterygoquadrate bar**, which forms half of the upper jaw, and the **Meckel's cartilage** that forms half of the lower jaw. The upper jaw is suspended to the base of the cranium by the **hyomandibular (hyostylic skull)**. The hyoid arch is divided on each side into an upper **hyomandibular** and a lower **ceratohyal**; the two ceratohyals are connected together by a **basihyal**. Each of the branchial arches is divided on each side into 4 cartilages : a **pharyngobranchial**, an **epibranchial**, a **cerato-**

— الجمجمة ، وتتكون من القزنيوم ومحافظ الحس والأقواس الحشوية . والقزنيوم ليس كاملاً من أعلى وذلك لوجود يافوخ أمامي كبير في السقف . وتوجد عدة ثقوب في جانبي القزنيوم لمرور الأعصاب الخفية . والمحفظتان الشميتان كبيرتان ، وتندغمان ، مثل المحفظتين السمعتين ، في القزنيوم .

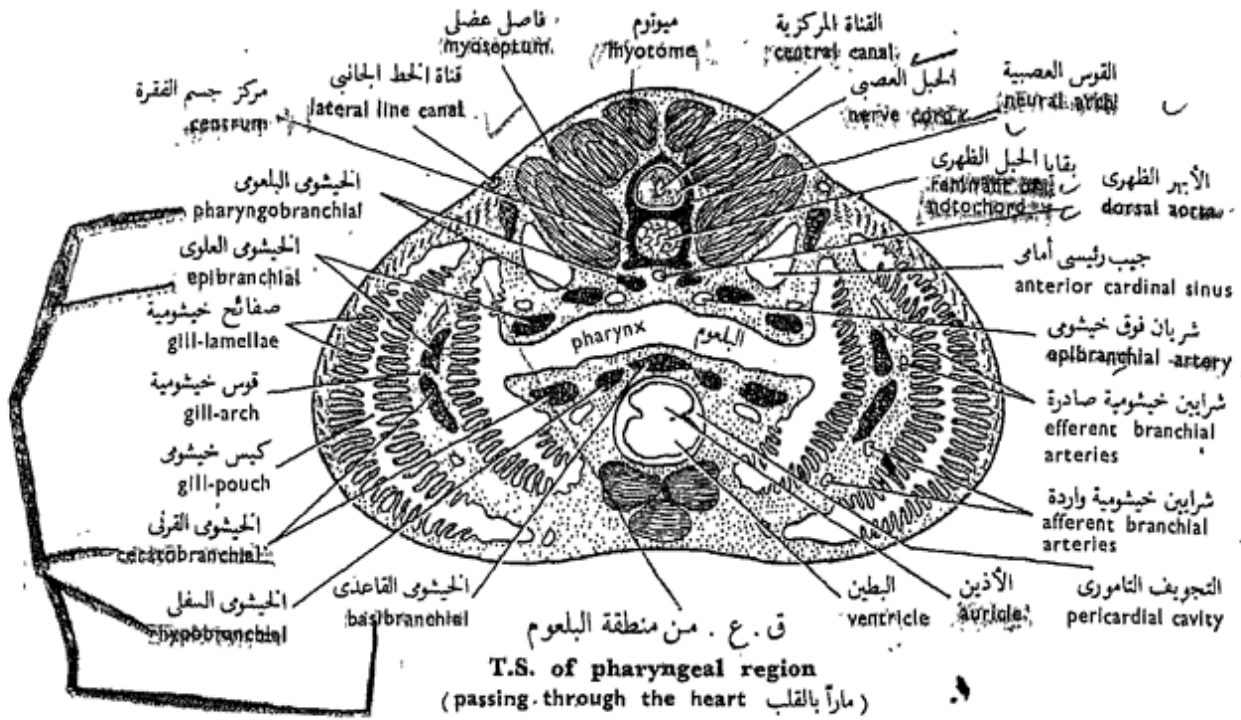
والأقواس الحشوية ٧ : القوس اللحية والقوس اللامية والأقواس الخيشومية الخمس التالية . وتركب القوس اللحية على كل جانب من العارضة الحنكية الجناحية المربعة وتكون نصف الفك العلوي ، وغضروف مكل ويكون نصف الفك السفلي . ويتعلق الفك العلوي بقاعدة القزنيوم عن طريق اللامي اللحي (جمجمة لامية التعلق) . وتنقسم القوس اللامية على كل جانب إلى غضروف لامي لحي علوي وغضروف لامي قرني سفلي ، ويتصل اللاميان القرنيان عن طريق لامي قاعدي . وتنقسم كل من الأقواس الخيشومية على كل جانب إلى ٤ غضاريف : خيشومي بلعوي و خيشومي علوي

branchial and a **hypo-branchial**. The fifth arch lacks the hypobranchial elements. The two posterior pairs of hypobranchial cartilages and the ceratobranchials of the fifth arch are connected to a single **basibranchial cartilage**, which like the basihyal extends along the mid-ventral line. It strengthens and supports the dorsal wall of the pericardial cavity.

— The **vertebral column** is formed of two distinct regions, the **trunk** and the **tail**. The vertebrae are **amphicoelous**, that is, concave on both sides, and their centra are traversed by the notochord forming a central core (compare with the toad). A **neural arch** surmounts the **centrum**, and consists of the **basidorsals** (**vertebral neural plates**) and of the **interdorsals** (**intervertebral neural plates**). **Neural spines** (**supradorsals**) lie on top of the neural arches. Projecting laterally from each side of the centrum is a **basiventral** or **transverse process**, to each of which is attached a **rib**. In the tail region, the ribs are absent, and each two basiventrols meet together forming a **haemal arch** which surrounds the caudal artery and caudal vein.

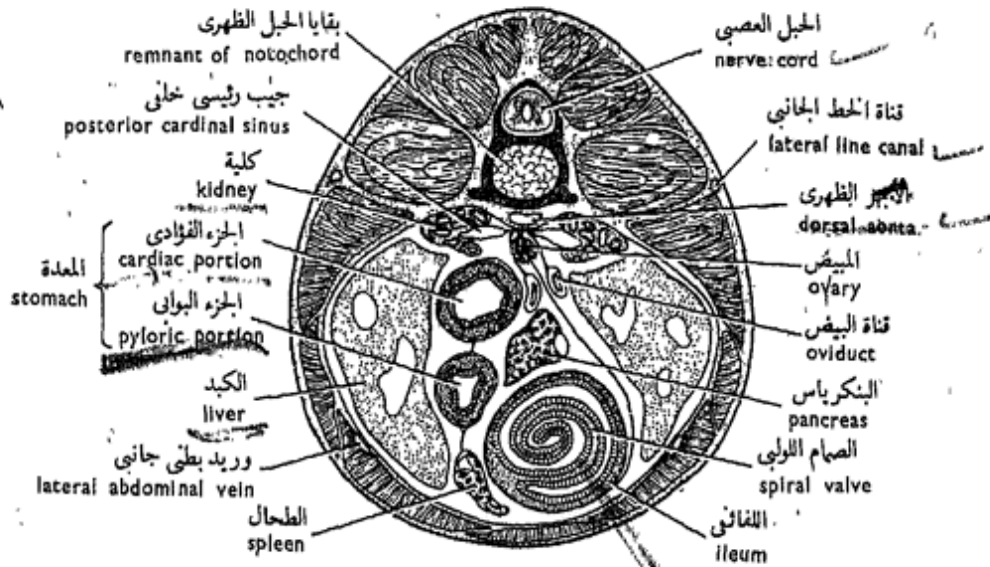
وخيشومي قرني وخيشومي سفلي. وتعوز القوس الخامسة القطعة الأخيرة ويتصل الزوجان الخلفيان من الغضاريف الخيشومية السفلية مع الخيشوميين القرنيين للقوس الخامسة بغضروف خيشومي قاعدي وحيد يدعم ويقوى الجدار الظهرى للتجويف التامورى.

— **العمود الفقري** ، ويتكون من منطقتين مميزتين ، منطقة الخدع ومنطقة الذيل ، والفقرات مقعرة الوجهين ، ويمتد الحبل الظهرى فى مراكز أجسامها مكوناً لباً مركزياً (وازن بالصفدعة) . وتعلو قوس عصبية مركز جسم الفقرة، وتتكون من الظهريتين القاعديتين (الصفيحتين العصبيتين الفقريتين والظهريتين البينيتين) (الصفيحتين العصبيتين بين الفقرتين) . وتقع أشواك عصبية (ظهرية علوية) على قمة الأقواس العصبية . وتبرز إلى الخارج من كل من جانبي مركز جسم الفقرة بطنية قاعدية أو نتوء مستعرض ، يتصل بكل منهما ضلع . وتغيب الضلوع من منطقة الذيل ، وتتقابل كل بطنيتين قاعديتين مكونتين قوساً دموية تحيط بالشريان والوريد الذيليين .

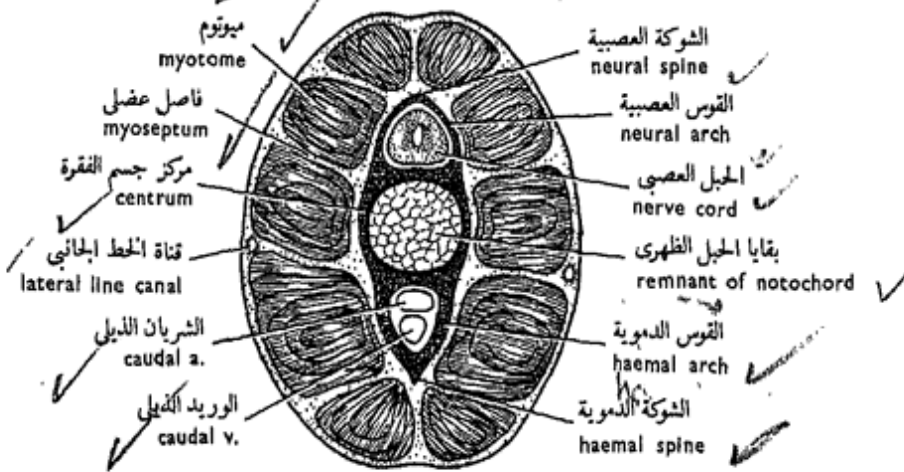


T.S. of pharyngeal region

(passing through the heart مرة بالقلب)



T.S. of trunk region



T.S. of tail region

شكل ٤٤ - كلب البحر «سيليورينوس كانيكولا»
 FIG. 44 - SCYLORHINUS CANICULA

— *Make drawings of the skull from various views and of the trunk and tail vertebrae.*

— The **girdles and fins.** The **pectoral girdle** consists of two dorsal **scapular portions** and a ventral **coracoid portion.** The **pelvic girdle** is a simple transverse **ischio-pubic bar.**

The **pectoral fin** is supported by 3 **basalia** (**pro-, meso- and meta- pterygium**) which articulate with the girdle, and **radialia** which spread from the basalia fanwise. The margin of the fin is supported by **horny fin-rays** or **ceratotrachia.** The **pelvic fin** skeleton consists of a single basal, the **basipterygium,** radialia and horny fin-rays. In the male a **skeletal rod** arises from each basipterygium to support the clasper.

— *Make labelled drawings of the girdles and the skeleton of their fins.*

i) **Transverse Sections.**

* Transverse sections are prepared from specimens that have been hardened in formalin. With the help of a sharp razor or a sharp butcher's knife, cut the hardened specimen through the pharyngeal, trunk and tail regions. Examine and note :

. ارسم أشكالاً للجمجمة من عدة وجوه وكذلك لفقرات الجذع والذيل .

— الحزامان والزعانف . يتركب الحزام الصدري من جزأين لوحين ظهريين وجزء غرابي بطني ، أما الحزام الحوضي فعبارة عن عارضة وركية عانية مستعرضة بسيطة .

وتدعم الزعنفة الصدرية ثلاثة قاعديات (حامل أشعة أمامي ومتوسط وخلفي) تتمفصل مع الحزام ، وشعاعيات تنتشر من القاعديات على شكل مروحي . وتدعم حافة الزعنفة أشعة زعنفية قرنية أو خيوط قرنية . ويتركب هيكل الزعنفة الحوضية من قاعدية وحيدة ، هي حامل الأشعة القاعدية ، ثم من الشعاعيات والأشعة الزعنفية القرنية . وتنشأ في الذكر من كل من حاملي الأشعة القاعديين عصاً هيكلية لتدعم الكلاب .

. ارسم أشكالاً للحزامين وهيكل زعانفهما .

ط — القطاعات العرضية .

* تحضر القطاعات العرضية من عينات جمدت في الفورمالين . اقطع بموسى أو سكين جزار حاد العينة المجمدة في مناطق البلعوم والجذع والذيل . افحص وتبين :

1. **In the pharyngeal region** : the thick musculature, vertebral column enclosing the spinal cord, the heart, skeletal elements of gill-arches, gill-pouches which seldom appear symmetrical on the two sides, and various blood vessels, etc.

— *Draw.*

2. **In the trunk region** : the musculature and vertebral column, mesenteries supporting stomach, gonads, liver, ileum with spiral valve, spleen, etc., lateral line canals, blood vessels, etc.

— *Draw.*

3. **In the caudal region**: the musculature and vertebral column, caudal artery and vein, etc.

— *Draw.*

١ — في منطقة البلعوم: العضلات الغليظة ، العمود الفقري ويحيط بالحبل الشوكي ، القلب ، القطع الهيكلية للأقواس الخيشومية ، الأكياس الخيشومية التي قلما تظهر متماثلة على الجانبين ، ثم الأوعية الدموية المختلفة . . . إلخ .

. ارسم .

٢ — في منطقة الجذع: العضلات والعمود الفقري ، المساريقا وهي تدعم المعدة والمناسل والكبد واللفائف وفيه الصمام اللولبي ، والطحال . . . إلخ ، وقناتي الحطين الجانبيين ، ثم الأوعية الدموية . . . إلخ .

. ارسم .

٣ — في منطقة الذيل: العضلات والعمود الفقري ، والشريان والوريد الذيليين . . . إلخ .

. ارسم .

B. Class

ACTINOPTERYGII

The Actinopterygii form the third class of the Gnathostomata, but are the last group to evolve among fishes. Since then, they have followed a specialised evolutionary line which deviated from the direct line of descent of the Tetrapoda. They, together with the Crossopterygii, were once known by the name **Osteichthyes**, but this name has recently been abandoned. The Actinopterygii are classified into 4 orders, the most flourishing of which today is the order **Teleostei**, characterised by a skeleton formed mostly of bone in the adult. This skeleton has undergone considerable reduction during the evolution of this group. Thus the scales have become thin overlapping circular plates of bone (hence cycloid), and the head shields have become fewer in number and lighter in weight than in their ancestral forms. An air-bladder, with a hydrostatic function, is present; the specific gravity of the body is nearly equal to that of the surrounding water. The tail is homocercal. There is no spiracle, the gill-

ب - طائفة

الأسماك المشعة الزعانف

تكون الأسماك المشعة الزعانف الطائفة الثالثة بين الفكيات ولكنها آخر أقسام الأسماك نشوءاً ، وقد اتبعت منذ نشأتها خطاً تطورياً متخصصاً انحرف عن الخط المباشر لأصل رباعية الأرجل . وقد كانت تسمى في وقت ما مع فصية الزعانف باسم الأسماك العظمية ، ولكن هذا الاسم قد أهمل حديثاً . وتصنف الأسماك المشعة الزعانف إلى أربع رتب ، أكثرها ازدهاراً في العصر الحاضر رتبة الأسماك كاملة التعظم ، التي تتميز بأن هيكلها يتكون معظمه من عظم في الحيوان البالغ . وقد حدث تناقص كثير في هذا الهيكل في أثناء نشوء وتطور هذه الجماعة من الأسماك ، فالحرشف قد غدت صفائح رقيقة دائرية (ومن ثم تسمى الحرشف الدائرية) من العظم الرقيق ويتراكب بعضها فوق بعض ، كما أن دروع الرأس قد غدت أقل عدداً وأخف وزناً عما كانت عليه في أسلافها . وتوجد مائة هوائية ذات وظيفة هيدروستاتيكية ، والوزن النوعي للجسم يقارب الوزن النوعي للماء المحيط . والذيل متجانس ، ولا يوجد

slits are only 4 pairs, and the gills are covered by an operculum. There are usually separate urinary and genital apertures. The conus arteriosus of the heart and the spiral valve of the intestine are both absent.

The importance of the Teleostei lies in their abundance, both in number and variety, and the great success which they have achieved in the sea and fresh water. They form an important food resource for human consumption.

The Bolti

Tilapia nilotica

This favourite edible fish is very common in our freshwater sheets, and is also raised in private ponds and rice fields. The record length of the Bolti is 530mm but averages 250-350 mm. Its food consists of mosquito larvae, small other aquatic animals as well as plants, that is, the fish is omnivorous.

a) External Features.

Examine the specimen provided* and note :

* The specimens provided in the laboratory may belong to any of

متنفس ، كما أن الشقوق الخيشومية ٤ أزواج فقط ، كذلك فإن الفتحة البولية والفتحة التناسلية في الغالب منفصلتان عن الشرج . وليس للقلب مخروط شرياني ولا للأمعاء صمام لولبي .

وتكمن أهمية الأسماك كاملة التعظم في كثرتها ، من حيث العدد والتنوع ، وكذلك بالنسبة إلى النجاح العظيم الذي أحرزته في البحر والمياه العذبة ، وهي تكون مورداً غذائياً هاماً لاستهلاك الإنسان .

البطى

تيلابيا نيلوتিকা

هذا السمك المحبوب الذي يؤكل لحمه شائع جداً في مياهنا العذبة ، كما أنه يربي في أحواض التربية (البرك) الخاصة وفي مزارع الأرز . والطول القياسي للبطى هو ٥٣٠ مم ، وإن كان في المتوسط ٢٥٠-٣٥٠ مم ، ويتكون غذاؤه من يرقات البعوض والحیونات المائية الصغيرة الأخرى ، ومن النباتات أيضاً ، أى أن هذا السمك متنوع الأكل .

١ - الصفات الخارجية .

افحص العينة* المعطاة لك وتبين :

* قد تنتمي العينات الموزعة في المعمل إلى أى من الأنواع الثلاثة الآتية ، البطى الأبيض

— **General form of the body**, is bilaterally compressed along its entire length. The colour is variable, from pale silvery grey to dark olive, the fins may be edged with bright red. Some dark vertical bands may be present on the caudal fin.

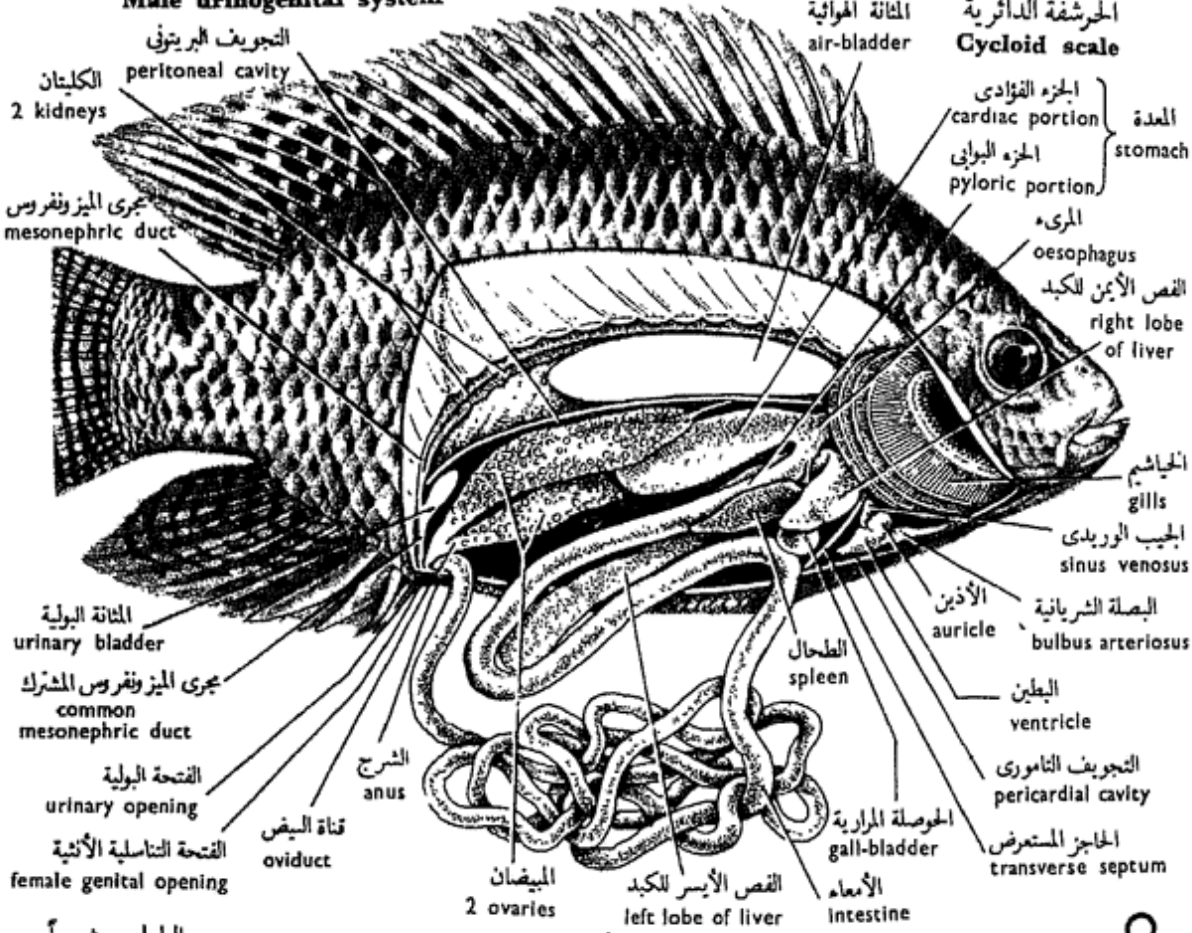
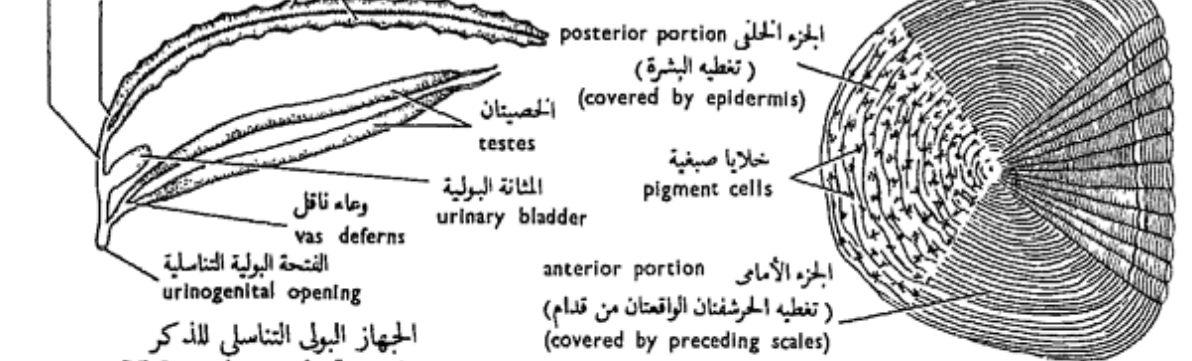
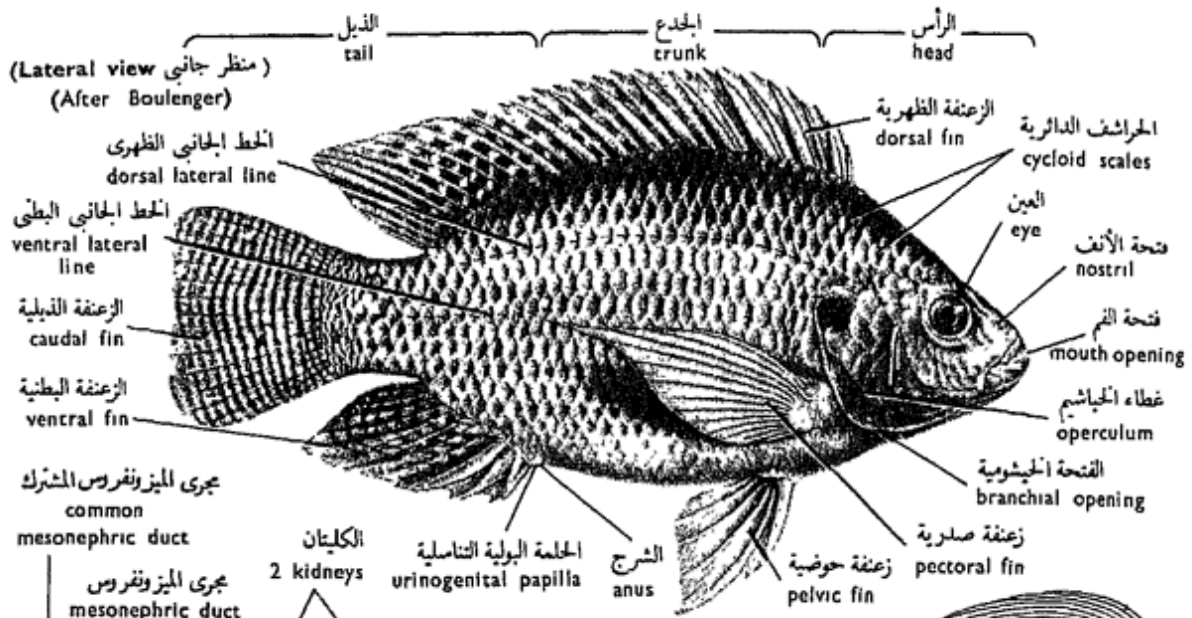
— **In the head**, the **mouth** is terminal and small, and is surrounded by two jaws, each beset with several rows of small teeth. The **eyes** are large; the eyelids are absent. Two small **nostrils** lie in front of the eyes. There is an **operculum** or gill-cover on each side of the head, formed of two portions: a large anterior bony portion supported by bones connected to the bones of the skull, and a small posterior membranous portion, the **branchiostegal membrane**, supported by five branchiostegal rays. Lift an operculum and note the presence of the **gills**, bright red in colour in fresh specimens. Spiracles are absent (characteristic of the group). The gills lie on each side of the head in one chamber,

the three following species : *Tilapia nilotica*, *T. zillii* or *T. galilaea*, all of which differ but slightly one from the other.

— شكل الجسم العام ، فالجسم مضغوط الجانبين على طوله كله . ويختلف اللون من الرمادى الفضى الناصل إلى الزيتونى الداكن ، وقد تكون حواف الزعانف حمراء فاقعة . وقد توجد على الزعنفة الذيلية أشربة رأسية داكنة .

— فى الرأس ، الفم وهو طرفى صغير ، يحيط به فكان يحملان عدة صفوف من أسنان صغيرة ، ثم العينين وهما كبيرتان ، وجفون العين غائبة . وتقع فتحتا الأنف الخارجيتان أمام العينين . ويوجد غطاء خياشيم على كل من جانبي الرأس ، ويتكون من جزأين ، جزء كبير أمامى عظمى تدعمه عظام تتصل بعظام الجمجمة ، وجزء صغير خلقى هو غشاء غطاء الخياشيم تدعمه خمسة من أشعة غطاء الخياشيم . ارفع أحد الغطاءين الخيشوميين وتبين وجود الخياشيم ، وهى حمراء فاقعة فى العينات الطازجة . والمتنفسان غائبان (صفة مميزة للمجموعة) . وتقع الخياشيم فى كل جانب من

« تيلابيا نيلوتيكيا » أو البلطى الأخضر « ت . زيللى » أو البلطى المولوى « ت . جليل » ، ولا يختلف بعضها عن بعض إلا قليلاً .



شكل ٤٥ - البطني الأبيض «تيلابيا نيلوتিকা»
 Dissected Bolti
 FIG. 45 - TILAPIA NILOTICA

called the **branchial chamber**, which opens to the exterior by a single **branchial opening**.

— The **trunk** extends from the branchial openings as far as the **anal opening** on the ventral side. A **urinogenital papilla** lies posterior to the anus. This carries either one aperture in the male, or two in the female. In the latter case, the two apertures are an anterior genital and a posterior urinary.

— **Two lateral lines** are present on each side of the body, the ventral of which is shorter than the dorsal one.

— The **median** or **unpaired fins** are the **dorsal, anal** or **ventral**, and **caudal**. The dorsal fin is single but long and is supported by 15-18 spines followed by 11-15 soft segmented rays, which are longer than the spines (compare with the dogfish). The ventral fin is supported by 3 spines and 9-11 soft rays. The caudal fin is supported by soft rays only. It is **homocercal**, that is, externally symmetrical but internally asymmetrical. The edge of this fin is usually truncate in the young but rounded in the adult.

جانبي الرأس في داخل حجرة واحدة تسمى الحجرة الخيشومية وتفتح إلى الخارج بفتحة خيشومية واحدة .

— ويمتد الجذع من الفتحين الخيشوميتين حتى فتحة الشرج على الجانب البطني للجسم ، وتقع حلمة بولية تناسلية خلف الشرج . وقد توجد على هذه الحلمة فتحة واحدة ، في الذكر ، أو فتحتان في الأنثى ، وفي الحالة الأخيرة تكون الفتحة الأمامية هي التناسلية والخلفية هي البولية .

— خطين جانبيين ، على كل من جانبي الجسم ، البطني منهما أقصر من الظهرى .

— الزعانف الوسطية أو غير الزوجية ، هي الظهرية ، والشرجية أو البطنية ، والذيلية . والزعنفة الظهرية وحيدة ولكنها طويلة وتدعمها 15 - 18 شوكة تتبعها 11 - 15 شعاعاً ليناً معقلاً أطول من الأشواك (وازن بـكلب البحر) . وتقوى الزعنفة البطنية 3 أشواك و 9 - 11 شعاعاً ليناً . أما الزعنفة الذيلية فتقويها أشعة لينة فقط ، وهي زعنفة متجانسة ، أي متماثلة من الخارج ، وغير متماثلة من الداخل (وازن بـكلب البحر) ، وحافة هذه الزعنفة مشطوفة غالباً في السمك الصغير ، مدورة في السمك البالغ .

—The **lateral** or **paired fins** are the **pectoral** and the **pelvic** fins. The pectoral fins are falciform and arise close to the opercula. The pelvic fins are more anterior in position than in the dogfish, thus described as thoracic. Each is supported by a strong spine.

— *Make a labelled drawing of a side view of the Bolti.*

b) **The Scales.**

Note that the body is covered all over by scales. They are quite different from the placoid scales of the dogfish, and are described as **cycloid scales**. They are nearly circular, thin, bony discs embedded in the dermis and covered by the thin epidermis. Note their imbricate arrangement. A three-sided portion from every scale is exposed, the rest being hidden below the scales in front. Take out a scale, examine it under the L.P. of the microscope and note the circular lines on it. Some of these lines are thick and the number of these depends on the age of the fish. They are the **lines of growth**.

— *Draw a scale, and determine the age of the fish.*

— الزعانف الجانبية أو الزوجية، وهي الصدريتان والحوضيتان. والزعنفتان الصدريتان منجلبتا الشكل وتنشآن وثيقاً من غطاء الخياشيم. والزعنفتان الحوضيتان تقعان إلى الأمام كثيراً جداً بالنسبة لوضعهما في كلب البحر، وتوصفان بأنهما صدريتان، أى متصلتان بالصدر، وتدعم كلاهما شوكة قوية. . . . ارسم شكلاً جانبياً للبطي وبين الأجزاء على الرسم.

ب — الحراشف.

تبين أن الجسم مغطى بحراشف، وهي حراشف جلد مختلفة عن الحراشف الدرعية لكلب البحر، وتوصف بأنها حراشف دائرية. وهي عبارة عن أقراص عظمية رقيقة مستديرة تقريباً وتبيت مطمورة في الأدمة، بينما تغطيها البشرة. تبين نظامها المتراكب بحيث يتكشف من كل حشفة جزء ذو ثلاثة جوانب، بينما بقية الحشفة تختبئ أسفل الحراشف الواقعة أمامها. انزع حشفة وافحصها تحت الشيئية الصغرى للمجهر وتبين الخطوط الدائرية الموجودة عليها، وأن بعض هذه الخطوط سميك، ويعتمد عدد هذه الخطوط السمكية على عمر السمكة. هذه الخطوط هي خطوط النمو.

. . . . ارسم حشفة وحدد منها عمر السمكة.

c) The Digestive System.

* Lay the fish in the dissecting dish on one of its sides. Cut through the body wall starting from the anus upwards as far as the ventral lateral line. Proceed forwards a little above this line as far as the pectoral arch. This latter can easily be located, for it lies parallel to the posterior edge of the operculum.

* Cut, with the strong scissors, through the pectoral arch, and then down parallel to it to the mid-ventral line.

* Turn down the flap of the body wall and cut through the body wall along the mid-ventral line until you reach the anus, thus removing away the flap.

* Note that the body cavity is lined blackish, and is divided, as in the dogfish, by the **pericardio-peritoneal** or **transverse septum**, into an anterior small **pericardial cavity** enclosing the heart, and a posterior large **peritoneal cavity** containing the rest of the viscera.

* Remove away the operculum, by cutting through it along its connections with the skull. Thus you expose the gills. Don't throw away the operculum ; keep it for further examination.

* Cut through the angle of the mouth, so as to expose the buccal and pharyngeal cavities.

ج - الجهاز الهضمي .

* ضع السمكة في حوض التشريح على أحد جانبيها ، واقطع في جدار الجسم مبتدئاً من فتحة الشرج واتجه إلى أعلى حتى تصل إلى الخط الجانبي البطنى . تقدم في القطع إلى الأمام أعلى هذا الخط بقليل حتى تصل إلى القوس الصدرية . ويمكنك أن تحدد موضع هذه القوس بسهولة ، فهي تقع موازية للحافة الخلفية لغطاء الخياشيم .

* اقطع بالمقص القوى في القوس الصدرية ثم إلى أسفل موازياً لها حتى تصل إلى الخط المنتصف البطنى .

* اقلب أرخية جدار الجسم ثم اقطع في هذا الجدار على طول الخط المنتصف البطنى حتى تصل إلى فتحة الشرج ، وبذلك تزيل الأرخية بعيداً .

* تبين أن تجويف الجسم مبطن باللون المسود ، ومقسم ، كما في كلب البحر ، عن طريق الحاجز التامورى البريتونى أو الحاجز المستعرض ، إلى جزء أمامى صغير هو التجويف التامورى الذى يحتوى على القلب ، وجزء خلفى كبير هو التجويف البريتونى الذى يشتمل على بقية الأحياء

* أزل غطاء الخياشيم الأيسر بقطعه عند اتصالاته بالجمجمة ، وبذلك تكشف عن الخياشيم . لا تلتق بغطاء الخياشيم بعيداً بل احتفظ به كى تفحصه فيما بعد .

* اقطع أيضاً في زاوية الفم اليسرى ، حتى تكشف عن التجويفين الفمى والبلعوى .

Examine the digestive system and note :

— The **mouth**, which is surrounded by two **jaws**, each beset by 3-7 rows of small villiform **teeth**. In the roof of the buccal cavity is a **maxillary valve** attached to the premaxillae, and in its floor is a **mandibular valve** attached to the dentaries. The two valves are spoken of as the **buccal valves**; they are respiratory in function. A small **tongue** is also present. The palate is toothless. Gently pull the jaws to see that the mouth is slightly protrusible.

— The **pharynx** is not distinguished from the mouth, the two forming a common **buccopharyngeal cavity**. However, in the pharynx are found :

i) The **gills**, which you better defer their examination to a further step.

ii) The **pharyngeal teeth** are two sets of small teeth lying one on the roof of the pharynx, the **superior pharyngeal teeth**, and another on its floor, the **inferior pharyngeal teeth**. The two sets work one against the other to mince the food.

— The **oesophagus** is short, lies dorsal to the

افحص الجهاز الهضمي وتبين :

— الفم ، وهو محاط بفكين ، على كل منهما ٣ - ٧ صفوف من أسنان صغيرة حلمية الشكل . ويوجد في سقف الفم صمام فكي متصل بالفكين الأماميين ، بينما يوجد في قاعه صمام لحبي متصل بالعظمين السنيين ، ويسميان معاً الصمامين الفميين ، وتتصل وظيفتهما بالتنفس . ويوجد أيضاً لسان صغير . تبين أن الحنك عديم الأسنان . اسحب الفكين بلطف لترى أن الفم قابل للامتداد امتداداً طفيفاً .

— البلعوم ، وهو غير مميز عن الفم ، فيكون الاثنان معاً تجويفاً فيياً بلعومياً مشتركاً ، غير أنه توجد في البلعوم :

١ - الخياشيم ، ويستحسن أن تؤجل فحصها إلى خطوة تالية .

٢ - الأسنان البلعومية ، وهي مجموعتان من الأسنان الصغيرة تقع إحداهما في سقف البلعوم ، وهي الأسنان البلعومية العلوية ، والأخرى في قاعه ، وهي الأسنان البلعومية السفلية . وتعمل المجموعتان بحيث تقابل كل مجموعة المجموعة الأخرى لكي « تفرم » الغذاء .

heart and pierces the transverse septum to pass into the stomach.

— The **stomach** is peculiar in shape. It is described as being of the caecal type, that is, its **cardiac portion** extends backwards into a blind sac or **caecum** which serves to store the food. The **pyloric portion** of the stomach is small and shifts ventrally.

— The **intestine** is a very long coiled tube, much longer than that of the dogfish or the toad. It is enwrapped in adipose tissue held in the mesenteries. Unravel the coils of the intestine.

Note that there is hardly any external differentiation of the intestine into duodenum, ileum and rectum, such as found in the toad and dogfish. The **pyloric caeca**, which are common structures to the Teleostei, are absent from *Tilapia*. You may see them in a demonstration specimen of grey mullet (*Mugil*), as a number of short blind finger-like sacs opening into the intestine at its junction with the stomach.

— The **liver** is large, bilobed, dark red in colour; the left lobe is much larger than the right and extends

— المريء ، وهو قصير ويقع في الجهة الظهرية للقلب، ويحترق الحاجر المستعرض ، ويمتد إلى المعدة .

— المعدة ، وهي ذات شكل خاص وتوصف بأنها من الطراز الردي أو الأعورى ، أى أن منطقتها الفؤادية تمتد إلى الخلف على هيئة كيس مسدود أو ردي (أو أعور) يستخدم في اختزان الغذاء . والمنطقة البوابية للمعدة صغيرة وتوجه إلى الناحية البطنية .

— الأمعاء ، وهي أنبوبة ملتفة طويلة جداً ، أطول كثيراً من أمعاء كلب البحر أو الضفدعة ، وهي مغلقة بنسيج دهني تحمله المساريقا . افرد لفات الأمعاء .

تبين أنه ليس ثمة تميز خارجي للأمعاء من اثني عشر ومن لفائفي ومن مستقيم كما هو موجود في الضفدعة و كلب البحر . وتبين أيضاً أنه لا توجد في البلطي رديب أعورية ، وهي تراكيب شائعة في الأسماك كاملة التعظم ، ويمكنك أن ترى هذه الرديب في عينة من سمك البورى مشرحة للعرض ، وهي على هيئة أكياس قصيرة عوراء لإصبعية الشكل تفتح في الأمعاء عند اتصالها بالمعدة . — الكبد ، وهي كبيرة ، ذات فصين ، حمراء داكنة اللون ، وفصها الأيسر أكبر كثيراً من فصها الأيمن ويمتد إلى الخلف حتى الجدار الخلفي

nearly as far backwards as the posterior wall of the body cavity. The **gall-bladder** is a membranous spherical sac, which lies anteriorly at the level of the pylorus. A **bile duct** extends from it to open into the anterior end of the intestine, very close to the pylorus.

— The **pancreas** is not a compact gland in *Tilapia* as is the case in the majority of the Teleostei. It is in the form of microscopic alveoli scattered in the adipose tissue of the mesenteries, as well as inside the liver. Thus, the liver is sometimes spoken of as a **hepatopancreas**. A **pancreatic duct** collects from the alveoli and opens into the intestine close to the bile duct. Needless to say, you cannot see the pancreas with the naked eye.

— The **spleen** is a dark red ovoid organ which lies between the caecal portion of the stomach and the left lobe of the liver.

— *Make a labelled drawing of the digestive system.*

Cut the intestine at both ends, measure it and find out the ratio between its length and that of the body, from the tip of the snout to

لتجويف الجسم تقريباً . والحوصلة الصفراوية (المرارية) عبارة عن كيس كروي غشائي يقع في الأمام عند مستوى البواب المعدي . ويمتد مجرى صفراوي منها ليفتح في الطرف الأمامي للأمعاء ، قريباً جداً من البواب .

— البنكرياس ، وهو ليس غدة ماكنة في البلطي كما هي الحال في الأغلبية العظمى للأسماك كاملة التعظم ، فهو على هيئة حويصلات مجهرية مبعثرة في داخل النسيج الدهني للمساريقا وكذلك في داخل الكبد ، وهكذا تسمى الكبد أحياناً الكبد البنكرياسية (أو البنكرياس الكبدى) . ويتجمع مجرى بنكرياسي من الحويصلات ويفتح في الأمعاء قريباً جداً من المجرى الصفراوي . وغنى عن البيان ، أنك لا تستطيع أن ترى البنكرياس بالعين المجردة .

— الطحال ، وهو عضو بيضاوي أحمر داكن اللون ، ويقع بين الجزء الردي للمعدة والفص الأيسر للكبد .

... ارسم شكلاً للجهاز الهضمي وبين الأجزاء على الرسم بأسمائها .

اقطع الأمعاء من طرفيها ثم قسمها وأوجد النسبة بين طولها وطول الجسم مأخوذاً من طرف الخطم حتى مندغم

the insertion of the caudal fin.

الزعنفة الذيلية :

d) The Respiratory System.

* You have already exposed the gills by removing away the operculum. Examine this operculum now and note the absence of a pseudobranch on its inner surface. Examine a demonstration specimen of a fish, like *Mugil*, in which such **pseudobranch** is present as a small reddish tuft of blood vessels.

Count the **gills** (only 4) and compare them with those you are familiar with in the dogfish. The gills here are not enclosed in gill-pouches because the gill-septa are very short. Consequently there are no such gill-lamellae as in the dogfish, but loose **gill-filaments** which hang down from the gill-arches into the branchial chamber on each side. Two rows of such filaments are attached to each gill-arch. From the anterior border of each arch project two rows of short teeth-like processes called the **gill-rakers**. They serve to protect the delicate filaments from the ill-effect of silt material which they strain from the respiratory water current. Note that the fifth arch does not

د - الجهاز التنفسي .

* لقد سبق لك أن كشفت عن الخياشيم بإزالة غطاء الخياشيم . افحص هذا الغطاء وتبين عدم وجود خيشوم كاذب على سطحه الداخلي . افحص عينة مشرحة معدة للعرض من سمكة مثل البورى موجود فيها هذا الخيشوم الكاذب ، وهو عبارة عن خصلة صغيرة حمراء من الأوعية الدموية .

عد الخياشيم (٤ فقط) ، وقارنها بالخياشيم المعروفة لك في كلب البحر . والخياشيم هنا غير محصورة في أكياس خيشومية لأن الحواجز الخيشومية قصيرة جداً ، ونتيجة ذلك أنه لا توجد صفائح خيشومية كما في كلب البحر وإنما خيوط خيشومية سائبة تتدلى من الأقواس الخيشومية في الغرفة الخيشومية على كل جانب . ويوجد من مثل هذه الخيوط صفان يتصلان بكل قوس خيشومية . ويبرز من الحافة الأمامية لكل قوس صفان من زوائد قصيرة كالأسنان تسمى الأسنان الخيشومية ، وظيفتها وقاية الخيوط الرقيقة من التأثير السيئ للمواد الطينية التي تصفبها هذه الأسنان من تيار الماء التنفسي . تبين أن القوس الخامسة

carry any filaments. Thus there are only four holo-branches.

* Take out a complete gill by cutting it at both ends and verify the above points.

— *Make a labelled drawing of the gills in situ and of an isolated gill.*

e) The Air-, Gas- or Swim Bladder.

The teleost fishes are characterized by the possession of a hydrostatic organ called the air-, gas- or swim bladder. This you find lying above the dorsal body wall, below the vertebral column. It is a thin-walled elongated capacious sac, silvery white in colour. In *Tilapia*, the air-bladder has no connection with the oesophagus and *Tilapia* is, therefore, a **physoclystic fish**. In some other teleosts, such as *Clarias*, there is a connection between the air-bladder and the oesophagus through the pneumatic duct, and are described as **physostomous fishes**. Other functions have been ascribed to the air-bladder.

— *Make a drawing of the air-bladder.*

لا تحمل أية خيوط خيشومية، وعلى هذا توجد أربعة خياشيم كاملة فقط .
* انزع خيشوماً كاملاً بقطعه عند طرفيه وتبين فيه النقاط المشار إليها .

. . . . ارسم أشكالاً للخياشيم في وضعها الطبيعي ولخيشوم معزول .
بين الأجزاء على الرسم بأسمائها .

هـ - المثانة الهوائية أو الغازية أو كيس العوم .

تميز الأسماك كاملة التعظم بوجود عضو هيدرورستاتيكي يسمى المثانة الهوائية أو الغازية أو كيس العوم أو الفقاعة . وتجد هذه المثانة كائنة في الجهة الظهرية لجدار الجسم الظهرى وفي الناحية البطنية للعمود الفقري .
وهي عبارة عن كيس رقيق الجدران كبير مملود ، أبيض فضي اللون .
وليس للمثانة الهوائية في البلطي أى اتصال بالمرىء ، وهكذا يكون البلطي من الأسماك المسدودة المثانة الهوائية ، غير أن هذه المثانة في بعض الأسماك كاملة التعظم الأخرى مثل القرموط تنصل بالمرىء عن طريق المجرى الهوائى ، وعلى هذا توصف هذه الأسماك بأنها أسماك مفتوحة المثانة الهوائية . وقد عزيت وظائف أخرى للمثانة الهوائية .

. . . . ارسم شكلاً للمثانة الهوائية .

f) The Circulatory System.

Examine the **heart** which you find lying ventral to the gills, just anterior to the transverse septum. Unlike that of the dogfish, note that it consists of 3 chambers only: a **sinus venosus**, an **auricle**, both thin-walled, and a muscular **ventricle**. The **ventral aorta** proceeds forwards below the gills, and swells up at its origin from the ventricle forming a **bulbus arteriosus**.

* Dissect the ventral aorta by carefully clearing it off from the surrounding tissues and follow up the aortic arches which it gives off to the gills.

Note that there are only 4 **aortic arches**.

Each arch is formed of an **afferent branchial vessel** and an **efferent branchial vessel**. The 4 efferent branchial vessels join a **lateral dorsal aorta** on each side. The two lateral dorsal aortae unite together anteriorly and posteriorly forming the **cephalic circle**.

The arterial and venous systems of *Tilapia* are built up on a plan similar to that of the dogfish. However, *there are no large sinuses but ordinary veins*.

و - الجهاز الدورى .

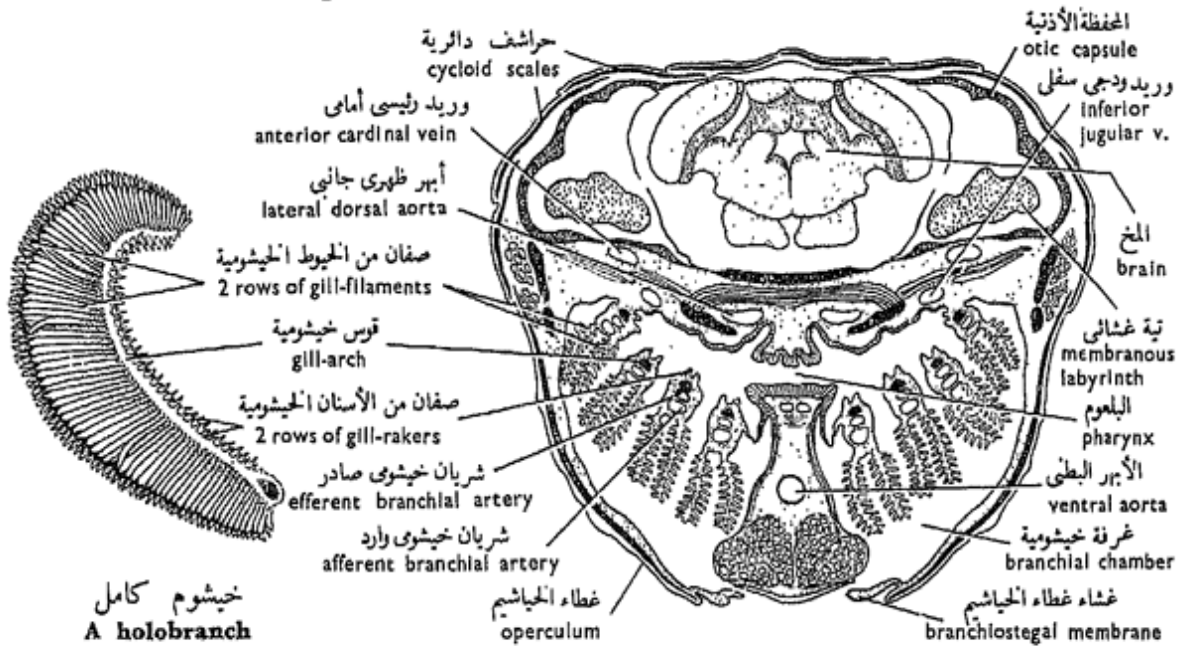
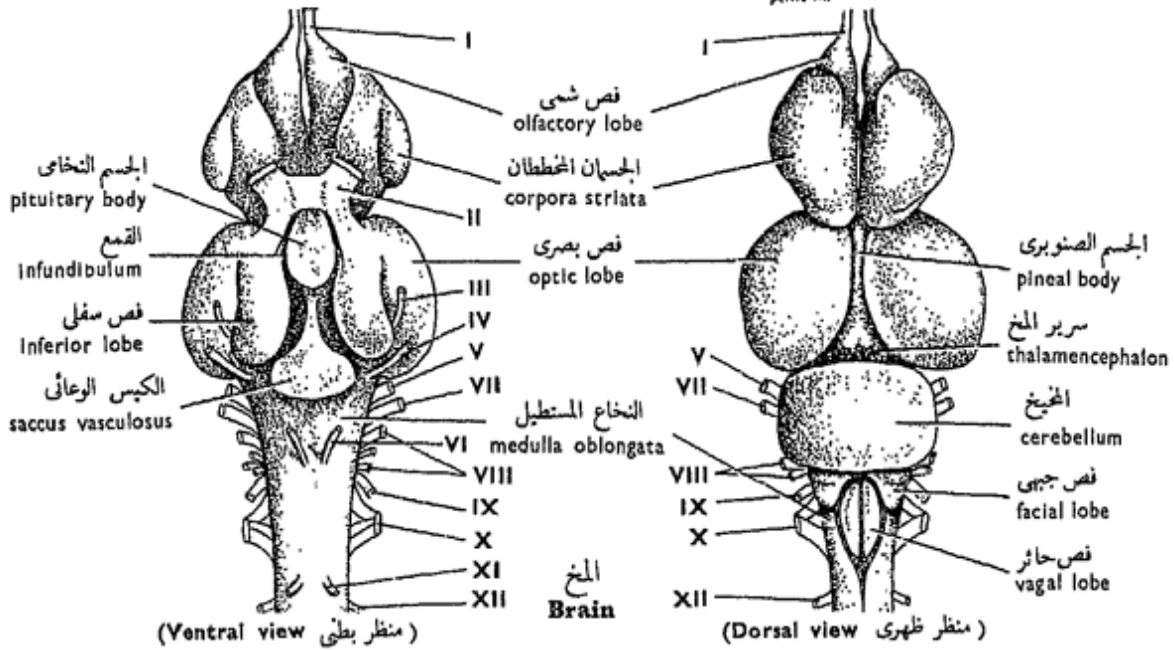
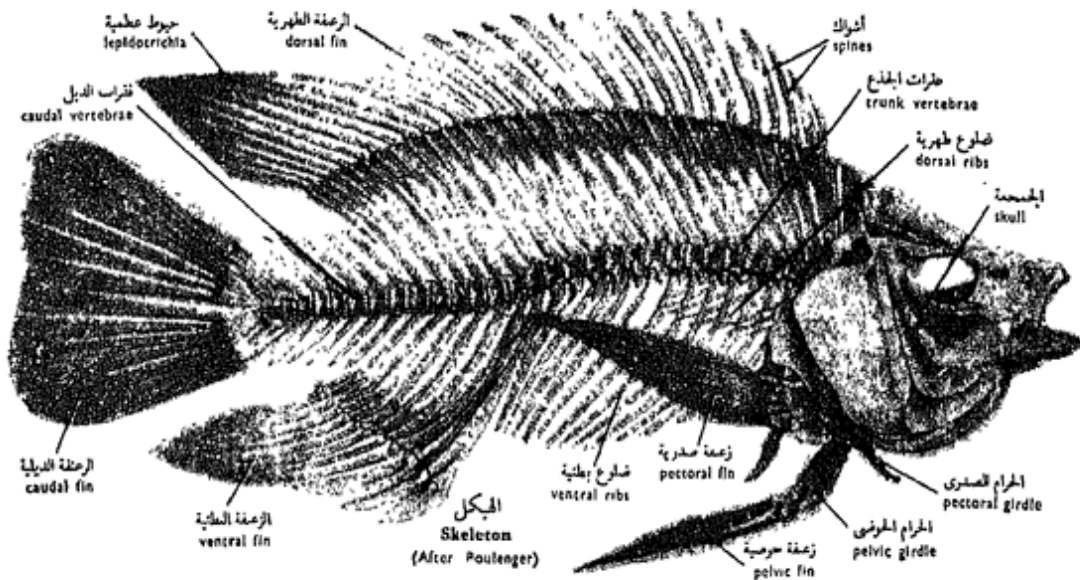
افحص القلب ، وتجدده كائناً في الجهة البطنية للخياشيم أمام الحاجز المستعرض مباشرة . وتبين أنه ، بخلاف قلب كلب البحر ، يتكون من ثلاث حجرات فقط ، جيب وريدى وأذنين وكلاهما رقيق الجدران ، وبطين عضلى . ويمتد الأهر البطنى إلى الأمام أسفل الخياشيم وينتفخ عند منشئه من البطين مكوناً البصلة الشريانية .

* شرح الأهر البطنى بتخليصه بجزر من الأنسجة المحيطة به ، وتتبع الأقواس الأهرية التى يعطيها الخياشيم .

تبين وجود أربع أقواس أهرية فقط .

وتتكون كل قوس أهرية من وعاء خيشومى وارد ووعاء خيشومى صادر . وتصب الأوعية الخيشومية الصادرة الأربعة فى كل جانب فى أهر ظهري جانبي . ويتحد الأهران الظهران الجانبيين من الأمام والخلف مكونين الدائرة الرأسية .

والجهازان الشريانى والوريدي فى البلطى مبنيان على نظام شبيه بذلك الموجود فى كلب البحر ، غير أنه لا توجد هنا جيوب كبيرة بل أوردة عادية .



ن. ع. من منطقة البلعوم في سمك كامل التعظم
T.S. of pharyngeal region of a teleost

شكل ٤٦ - البطني الأبيض « تيلابيا نيلوتিকা »
FIG. 46 - TILAPIA NILOTICA

* Prepare a film of blood from the Bolti. Stain it and compare the erythrocytes with those of the toad and those of man.

— Make a drawing of the heart and aortic arches, and as much as you can of the circulatory system.

g) The Urinogenital System

* Remove away the air-bladder to expose the kidneys.

— Examine the urinary system and note that it consists of two elongate, very thin **kidneys** which lie very close to the vertebral column. Also note that the two kidneys are mostly fused along their entire length and appear to form a continuous mass. Posteriorly there comes out from each kidney a very short but marked **mesonephric duct**. The two ducts unite shortly after leaving the kidneys to form a **common mesonephric duct** which opens to the outside on the summit of a urinogenital papilla. Nearly midway, the common duct dilates giving rise to a small **urinary bladder**.

— Examine the **gonads** and note that they are either two **testes** in case of the male, or two **ovaries**

* حضر سحبة من دم البلطي ثم اصبغها . وازن بين كريات الدم الحمر في كل من الضفدعة والإنسان بالكريات هنا .

. . . ارسم شكلاً للقلب والأقواس الأبهريّة ولكل ما تستطيع أن تتبينه من الجهاز اللوري .

ز — الجهاز البولي التناسلي .

* أزل المثانة الهوائية لكي تكشف عن الكليتين .

— افحص الجهاز البولي وتبين أنه يتركب من كليتين ممدودتين رقيقتين جداً تقعان قريباً جداً من العمود الفقري، وتبين أيضاً أن الكليتين مندغمتان على طولهما كله تقريباً وتظهران مكونتين كتلة متصلة . ويخرج من كل كلية من الخلف مجرى قصير جداً ولكنه واضح، هذا هو مجرى الكلية المتوسطة أو مجرى الميزونفروس . ويتحد المجريان بعد أن يتركا الكليتين بمسافة قصيرة ويكونان مجرى ميزونفروسياً مشتركاً يفتح إلى الخارج على قمة حلمة بولية تناسلية . ويتفخ المجرى المشترك في منتصف المسافة تقريباً مكوناً مثانة بولية صغيرة .

— افحص المنسلين ، وتبين أنهما إما أن يكونا خصيتين في الذكر أو مبيضين في الأنثى . وعلى أية حال

in the female. In both cases they are elongate bodies which lie in the body cavity and are connected to the anterior body wall each by a thin strand. The ovaries are usually of a larger size and are more rounded in cross section. Their outer walls are coarsely granulated especially in the breeding season; this is because of the presence of very numerous ova in them. The gonad is hollow posteriorly and its cavity is a gonoduct, **vas deferens** in the male or **oviduct** in the female. The two gonoducts unite together and open on a urinogenital papilla, either separately in the female, or in common with the urinary aperture in the male.

— *Make labelled drawings of the urinogenital systems of the two sexes.*

— In what respects does the urinogenital system of *Tilapia* differ from that of *Scyliorhinus*? Where is fertilization effected?

h) The Brain.

* Cut through the body wall on both sides of the head just above the upper edges of the two opercula. Proceed forwards as far as the eyes. With the help of the forceps snip off the tissues from

فالمسلسلان في كلا الجنسين جسمان مملودان يقعان في تجويف الجسم ومتصلان بالجدار الأمامي لتجويف الجسم، كل بفسيلة رقيقة. والمبيضان عادة أكبر في الحجم وأكثر استدارة في القطاع العرضي وجدرانها محببة بشكل واضح وبخاصة في فصل التزاوج، وذلك لوجود بيض فيها كثير العدد جداً، والمنسل مجوف من الخلف ويعمل تجويفه مجرى منسلياً، إما أن يكون الوعاء الناقل في الذكر أو قناة البيض في الأنثى. ويتحد المجرى المنسليان معاً ويفتحان على الحلمة البولية التناسلية، إما منفصلين عن الفتحة البولية كما في الأنثى، أو مشتركين معها كما في الذكر.

. . . ارسم شكلين للجهاز البولي التناسلي في كل من الذكر والأنثى.

— من أي النواحي يختلف الجهاز التناسلي للبلطي عن مثيله في كلب البحر؟ وأين يتم الإخصاب؟

ح - المخ .

* اقطع في جدار الجسم على جانبي الرأس فوق الحواف العليا لغطاء الخياشيم مباشرة. استمر في القطع إلى الأمام حتى تصل إلى العينين، ثم انزع الأنسجة من هذه المنطقة بمساعدة الملقط.

this region so as to clear the bones of the cranium.

* Cut through the side walls of the cranium and remove away its roof so as to expose the brain.

Examine the dorsal surface of the brain and identify : the **olfactory lobes**, much smaller than those of the dogfish; **pallium**, through which you can see the **corpora striata**; **optic lobes** and **cerebellum**, much larger than those of the dogfish; **facial lobes**; **medulla oblongata**; **vagal lobes**.

* Cut through the roots of the cranial nerves and the medulla oblongata and carefully turn the brain so as to take it out of its box, then lay it on its dorsal side in the dissecting dish.

Examine the ventral surface of the brain and note :

Corpora striata; **optic lobes**; **optic tracts**; **inferior lobes**; **infundibulum**; **pituitary body**; **saccus vasculosus**; **medulla oblongata**.

— Draw the brain from both sides, dorsal and ventral. Label the parts.

i) The Skeleton.

The skeleton is built up on the same plan like that of the toad and the dogfish.

كى تكشف عن عظام الجمجمة .

* اقطع فى جدران القربونوم البجانبية وأزل سقف القربونوم كى تكشف عن المخ .

افحص السطح الظهري للمخ وتعرف على : **الفصين الشميين** وهما أصغر كثيراً من مثيليهما فى كلب البحر ، **البونوس** ويمكنك أن ترى من خلاله **الجسمين المخططين** ، **الفصين البصريين** والمخيخ وهى أكبر من مثيلاتها فى كلب البحر ، **الفصين الوجهيين** ، **النخاع المستطيل** ، **الفصين الخائرين**

* اقطع جذور الأعصاب الخفية والنخاع المستطيل واقلب المخ بحذر كى تنزعه من صندوقه ، ثم ضمه على جانبه الظهري فى طبق التشريح .

افحص السطح البطني للمخ وتبين :

الجسمين المخططين ، **الفصين البصريين** ، **المجازين البصريين** ، **الفصين السفليين** ، **القمع** ، **الجسم النخاعي** ، **الكيس الوعائى** ، **النخاع المستطيل** .
... ارسم شكلين للمخ من سطحيه الظهري والبطني ، أشر إلى الأجزاء بأسمائها .

ط - الهيكل .

الهيكل مبنى على نفس النظام الموجود فى الضفدعة و كلب البحر .

Examine a mounted skeleton, and prepared individual bones.

— In the **skull**, note the great number of bones in its wall, many of which easily fall down on preparing the skull. Many of these bones are **covering, investing or membrane bones**; others are **replacing or cartilage bones**. Attached to the hyoid arch is the **operculum** on each side of the skull. It is supported by a number of bones.

— In the **vertebral column**, note the **trunk and caudal vertebrae**. Their centra are amphicoelous. **Remains of the notochord** are still present which in the fresh condition form a pulposus mass between each two adjacent vertebrae. Each **neural arch** carries, as in the toad, two pairs of **zygapophyses** for articulation with the adjacent neural arches. Each caudal vertebra carries a **haemal arch**. The trunk vertebrae carry conspicuous thin, but very long, **ribs**.

— *Make drawings of the skull and of a trunk and a caudal vertebra from various aspects. Label the parts.*

افحص هيكلًا مركبًا وحضر عظاماً مفردة .

— تبين في الجمجمة العدد الكبير من العظام الموجودة في جدارها ، ويسقط كثير منها بسهولة عند تحضير الجمجمة . وكثير من هذه العظام عظام كاسية أو غشائية ، وبعضها عظام معوضة أو غضروفية . تبين أنه يتصل بالقوس اللامية غطاء الخياشيم على كل من جانبي الجمجمة ، ويقوى هذا الغطاء عدد من العظام .

تبين في العمود الفقري فقرات الجذع وفقرات الذيل ، وأن مراكز أجسامها مقعرة الوجهين ، وتظل بقايا الحبل الظهرى موجودة حيث تكون في الحالة الطازجة كتلة لينة بين كل فقرتين متجاورتين . وتحمل كل قوس عصبية ، كما في الضفدعة ، زوجين من التتواتر النيرية للتمفصل مع الأقواس العصبية المجاورة . وتحمل كل من الفقرات الذيلية قوساً دموية ، بينما تحمل فقرات الجذع ضلوعاً واضحة رفيعة ولكنها طويلة .

... ارسم أشكالاً للجمجمة ولفقرتين ، واحدة من الجذع وأخرى من الذيل من عدة أوجه ، وبين الأجزاء على الرسم بأسمائها .

j) **T.S. of Pharyngeal Region.**

Examine a T.S. of the pharyngeal region of a teleost fish and note :

— The **brain** lies inside brain-case (**cranium**).

— The **auditory capsules**, each contains a **membranous labyrinth**, that is, the inner ear.

— The **musculature**.

— The **pharynx** has **gills** on both sides, hanging into the two **branchial chambers**. Verify the structure of the gill which you have already dissected. Look out for the segments of a gill-arch.

— The **operculum**, supported by opercular bones, and the **branchiostegal membrane**, supported by **branchiostegal rays**, cover the gill-chamber on each side.

— The **blood vessels**, most noteworthy are the two **lateral dorsal aortae**, **inferior jugular veins** and **anterior cardinal veins**, in the roof of the pharynx, and **ventral aorta** in its floor.

— *Draw.*

— Show how are fishes adapted to the life in water.

— Point out the main

ى - ق . ع . من المنطقة البلعومية .

افحص ق . ع . من المنطقة البلعومية لسمك كامل التعظم وتبين :

— المخ ، وهو يقع في داخل محفظة المخ (القرنيوم) .

— المحفظتين السمعيتين ، وتحتوى كل منهما على تيه غشائى ، أى الأذن الداخلية .

— العضلات .

— البلعوم والحياشيم على جانبيه ، وهى تتلى في الغرفتين الحيشوميتين . تبين تركيب الحيشوم الذى سبق لك أن شرحتة ، وتعرف على القطع التى تتركب منها القوس الحيشومية .

— غطاء الحياشيم ، الذى تدعمه عظام غشائية ، وغشاء غطاء الحياشيم الذى تدعمه أشعة غطاء الحياشيم ، وهما يغطيان الحجرة الحيشومية على كل من الجانبين .

— الأوعية الدموية ، ومن أجلها بالذكر الأبهريان الظهران الجانبيان والوريدان الودجيان السفليان ثم الوريدان الرئيسيان الأماميان في سقف البلعوم ، والأبهر البطنى في قاعه .

..... ارسم

— بين كيف تتلاءم الأسماك للمعيشة في الماء .

— أشر إلى نقاط الاختلاف الرئيسية

anatomical differences between the dogfish and the Bolti.

C. Class REPTILIA

Reptiles are the first group of terrestrial vertebrates that are well adapted to the life on dry land; they do not need to breed in water. Their skin is dry or contains very scarce glands, quite distinct from the skins of Amphibia and Mammalia. They are also **amniotes**, that is, form an amnion and other foetal membranes at an early stage of embryonic development, and the kidney is a metanephros.

The importance of reptiles lies in the fact that they have originated from the early Amphibia, and themselves have given rise at an early evolutionary stage to birds on one hand, and to mammals on the other hand, through two different offshoots.

Reptiles were once the dominant animals of the world, but most of them have become extinct; the existing reptiles form but a small proportion of reptiles of the past. Those that are still alive belong to only four out of the 17 orders of

بين كلب البحر والبلطي من الناحية التشريحية .

ح - طائفة الزواحف

الزواحف هي أول مجموعة من الفقاريات البرية التي تلائم أجسامها الحياة على الأرض الجافة ، فهي في غير حاجة إلى الماء لتكاثر فيه . وجلدها جاف ولا يحتوي على غدد البتة أو على النادر منها جداً ، وهذا مما يميزه بشكل واضح من جلود البرمائيات والثدييات . والزواحف أيضاً من السلويات ، أى أنها تكون السلوى وبعض الأغشية الجنينية الأخرى في مرحلة مبكرة من التكوين الجنيني ، كما أن الكلية فيها من نوع الميتانفروس .

وتكمن أهمية الزواحف في كونها انحدرت من البرمائيات المبكرة ، وأنه قد نشأت منها هي ذاتها ، في مرحلة تطورية مبكرة ، الطيور من ناحية والثدييات من ناحية أخرى عن طريق خطين تطوريين مختلفين .

وقد كانت الزواحف في وقت ما الحيوانات السائدة في العالم ، غير أن معظمها قد باد ، فالزواحف الحية لا تكون سوى نسبة صغيرة من زواحف الماضي . وتنتمي الزواحف التي ما زالت باقية حتى اليوم إلى أربع فقط من

all reptiles extinct and alive. Out of the four orders are the **Squamata**, which are the most successful of them all. They include the lizards (suborder **Lacertilia**) and snakes (suborder **Ophidia**). They are well represented in the tropical and temperate regions, and are characterised by having the body covered completely by horny scales.

The Lizard

Chalcides ocellatus

Lizards are very common in the U.A.R. where they frequent deserts, fields, gardens and even in the dwellings in small villages. Most lizards are insectivorous.

There are several species of lizards, of which *Mabuia quinquetaeniata* is the commonest in the cultivated areas; *Chalcides ocellatus* is not less common, but in the desert, and is chosen here on account of its convenient size, but any lizard will serve the study given here.

a) External Features.

Examine the specimen provided and note the following :

السبع عشرة رتبة التي يتسمى إليها جميع الزواحف البائدة والحية . ومن بين الرتب الأربع الحوشفيات التي تعتبر أنجحها جميعاً ، وهي تشمل السحالي (رتبة السحليات) والحيات (رتبة الحيات) ، وهي ممثلة تمثيلاً حسناً في المناطق الحارة والمعتدلة ، وتميز بأن الجسم فيها مغطى كله بمحراشف قرنية .

الدفان الكبير

كالسيدس أوسيلاتس

السحالي شائعة جداً في الجمهورية العربية المتحدة حيث تغطي الصحارى والحقول والحدائق وحتى المساكن في القرى الصغيرة . ومعظم السحالي آكلة حشرات .

وتوجد عدة أنواع من السحالي ، منها السحلية الخضراء أو سحلية الحدائق « مابويا كوينكتينياتا » وهي أكثرها انتشاراً في المناطق المترعة ، والدفان الكبير « كالسيدس أوسيلاتس » ليس أقل منها انتشاراً وإنما في الصحراء وقد اختير هنا نظراً لحجمه المناسب ، غير أن أية سحلية تصلح للدراسة هنا .

١ - الصفات الخارجية .

افحص العينة المقدمة لك وتبين

ما يلي :

— The **body** is divided into **head**, short **neck**, **trunk** and long **tail**, all covered with **horny epidermal scales**. In the head note : the terminal **mouth**, two small **nostrils**, and two **eyes** each guarded by three **eyelids**, an **upper**, a **lower** and a **nictitating membrane**. The latter is hidden and is inserted on the anterior angle of the eye in such a way that it can move on the front of the eyeball from in front backwards. Posterior to each eye there is a shallow pit, the **tympanic pit**, at the bottom of which lies the **tympanic membrane**. The tympanic pit is the precursor of the external ear. This is completely absent from the Amphibia.

— **Two pairs of pentadactyle limbs**, each with 5 digits which terminate in sharp **horny claws**. Note the attachment of the limbs on the sides of the body. They can hardly lift the body off the ground; reptiles crawl.

— The **trunk** is differentiated into an anterior small **thorax** and a large posterior **abdomen**. The **cloacal aperture** lies between the two hind-limbs. It

— الجسم ، وينقسم إلى الرأس ، والعنق القصير ، والجذع ، والذيل الطويل ، وكلها مغطاة بمجراشف بشرية قرنية . تبين في الرأس : الفم الطرفي ، وفتحتى الأنف الخارجيتين الصغيرتين ، والعينين ، تحرس كلاهما ثلاث جفون ، علوى وسفلى وغشاء رامش . والأخير مخنبي ويندغم في الزاوية الأمامية للعين بحيث أنه يتحرك على مقدمة المقلة من الأمام إلى الخلف . وتوجد خلف كل عين حفرة زلححة* هي الحفرة الطبلية يقع الغشاء الطبلي في قاعها ، والحفرة الطبلية هي طليعة الأذن الخارجية التي تغيب تماماً من البرمائيات .

— زوجين من الأطراف خماسية الأصابع ، لكل منها خمس أصابع تنتهى بمخالب قرنية حادة . تبين اتصال الأطراف على جانبي الجسم ، وهي لا تكاد تقوى على حملها فوقها عن سطح الأرض ، ولذلك تزحف الزواحف على بطونها .

— الجذع ، ويتميز إلى صدر صغير أمامى وبطن كبير خلقي ، وتقع فتحة المدرق بين الطرفين الخلفيين ، وهي

* أى غير قميرة

is in the form of a transverse slit.

—The **tail** is long and is in the living condition readily separated from the body when the lizard is siezed by the sudden contraction of the tail muscles; any force then breaks one of the vertebrae which have a weak point across the middle of the centrum. The animal escapes, leaving its tail behind, which remains writhling for some time puzzling the attacker. A new tail is regenerated.

b) The Digestive System.

* Lay the lizard on its back in the dissecting dish and pin it down in its four limbs as you did with the toad. Cover with water.

* Make a longitudinal cut through the ventral body wall from the cloacal aperture as far as the tip of the snout, cutting as you proceed the sternum and the pectoral girdle. Make four cuts, two a little posterior to the fore-limbs and the other two opposite the hind-limbs. Turn the two flaps of the body wall and fix them down by pins to the dissecting dish.

* Try to cut through the membranes which fasten the organs together, taking care not to injure any of the organs or any large blood vessel.

على هيئة شق مستعرض .

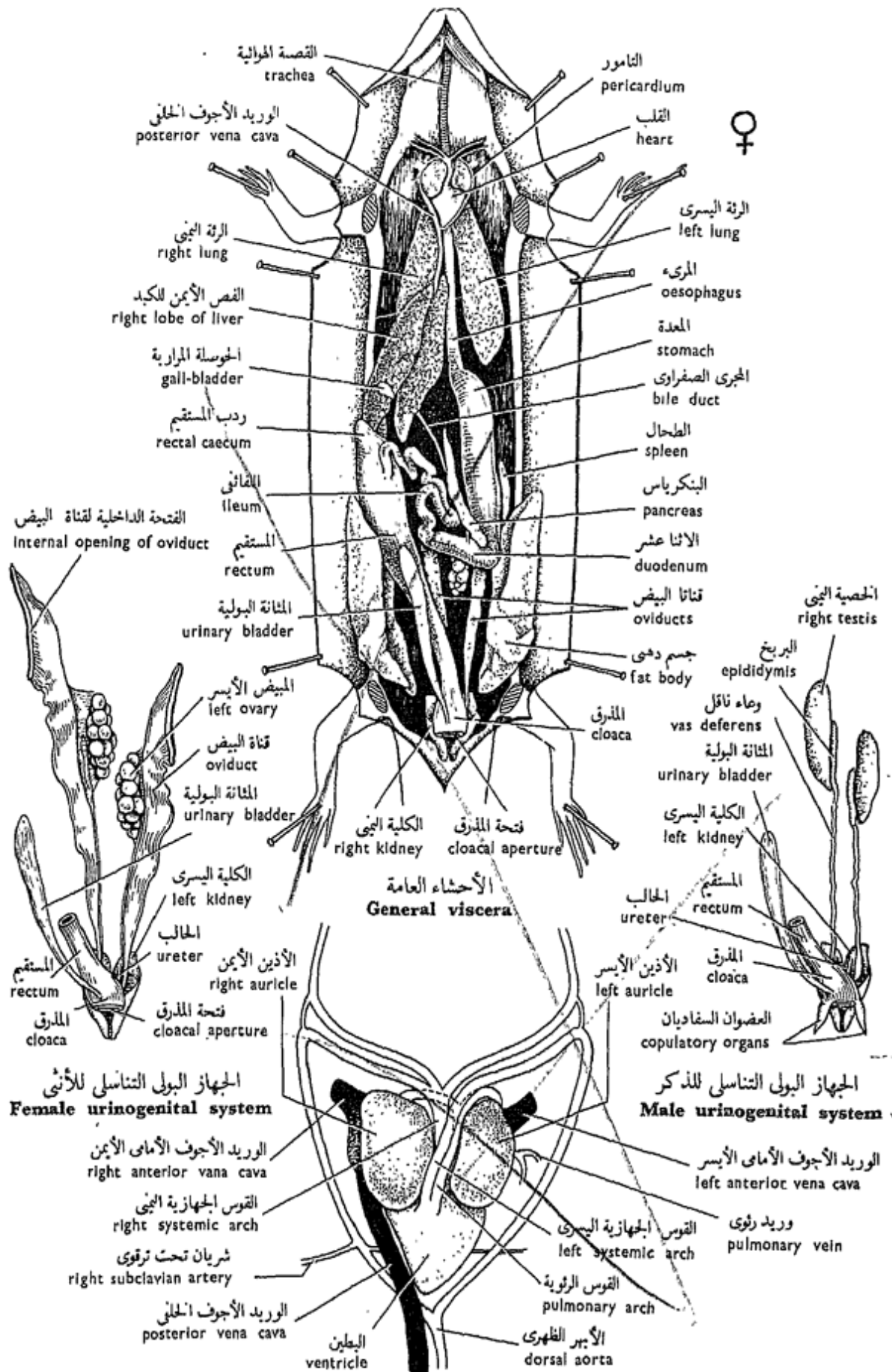
—الذيل ، وهو كبير ويمكن أن ينفصل من الجسم إذا ما لزم الأمر . وذلك عندما يقبض على السحلية من ذيلها، ويتم هذا الانفصال عن طريق انقباض فجائى لعضلات الذيل ، فتتسبب أية قوة في كسر إحدى الفقرات التي تتوسط مراكز أجسامها نقطة ضعيفة في كل فقرة ، ومن ثم يفر الحيوان تاركاً ذيله خلفه الذي يظل يتلوى لبعض الوقت فيربك المهاجم ويغفله عن الحيوان ويتجدد ذيل جديد.

ب - الجهاز الهضمي .

* ضع السحلية على ظهرها في طبق التشريح وثبتها فيه من أطرافها كما فعلت مع الضفدعة . غط بالماء .

* اعمل قطعاً طولياً في جدار الجسم البطني من فتحة المذرق حتى طرف الخطم ، واقطع في مسيرك القص والحزام الصدري ، عن أربعة قطوع اثنين إلى الخلف قليلاً من الطرفين الأماميين واثنين مقابل الطرفين الخلفيين ، ثم اقلب أرحميتي جدار الجسم وثبتهما بالدبابيس في حوض التشريح .

* حاول أن تقطع الأغشية التي تربط الأعضاء بعضها ببعض وكن حذراً فلا تلمح ضرراً بأي من هذه الأعضاء أو بأي وعاء دموى كبير .



Heart and main blood vessels

القلب والأوعية الدموية الرئيسية

(منظر بطني Ventral view)

شكل ٤٧ - الدفان الكبير «كالسيدس أوسيلاتس»

FIG. 47 - CHALCIDES OCELLATUS

Examine the digestive system and note :

— The **mouth** is guarded by two jaws, each carrying one row of small but strong **teeth**. In the buccal cavity there is a **tongue**. Try to pull it forward to see that it is anteriorly forked.

— The **pharynx** is short.

— The **oesophagus** is a long tube because of the presence of a neck region.

— The **stomach**, is a large sac lying on the left side of the body cavity.

— The **intestine** is differentiated into **duodenum**, **ileum** and **rectum**. The duodenum forms with the stomach a U-shaped loop. The ileum is coiled on itself but not particularly long (compare with *Bufo*, *Scyliorhinus* and *Tilapia*). The rectum is much wider than the ileum, and at their junction there is a short **rectal caecum**, about 10 mm in length.

— The **liver** is large, dark red in colour and consists of two lobes. The **gall-bladder** is a spherical greenish sac. The **bile duct** opens into the duodenum.

— The **pancreas** is creamish in colour, lies between the two limbs of the

افحص الجهاز الهضمي وتبين :

— الفم ، وهو محاط بفكين يحمل كل منهما صفّاً من الأسنان الصغيرة ولكنها قوية . ويوجد لسان في تجويف الفم ، حاول أن تشده إلى الأمام لترى أنه مشقوق من الأمام .

— البلعوم ، وهو قصير .

— المريء ، كأنبوبة طويلة بسبب وجود العنق .

— المعدة ، وهي كيس كبير نوعاً وتقع في الجانب الأيسر لتجويف الجسم .

— الأمعاء ، وتتميز من الاثني عشر ومن اللفائفي ومن المستقيم . ويكون الاثنا عشر مع المعدة ثنية على شكل حرف U ، واللفائفي يلتف حول نفسه غير أنه ليس طويلاً بشكل خاص (وازنه بأمعاء الضفدعة وكلب البحر والبلطي) . والمستقيم أوسع كثيراً من اللفائفي ، ويوجد عند اتحادهما الرديب المستقيم القصير الذي يبلغ طوله نحو ١٠ مم .

— الكبد ، وهي كبيرة ، حمراء داكنة اللون وتتركب من فصين . والحوصلة الصفراوية (المرارية) كيس كروي يضرب إلى الخضرة . ويفتح الشجري الصفراوي في الاثني عشر .

— البنكرياس ، وهو قشدي اللون ويقع بين طرفي الثنية التي على شكل

U-shaped loop formed by the stomach and duodenum; the **pancreatic duct** opens into the latter.

— The **spleen**, not a digestive organ, is small, dark red and lies close to the stomach.

— *Make a labelled drawing of the digestive system.*

c) The Respiratory System.

Consists of :

— The **larynx** opens into the pharynx by the **glottis**.

— The **trachea** is long and supported by incomplete cartilaginous rings. It divides on entering the body cavity giving off two **bronchi** to the lungs.

— The **lungs** are pinkish-red, spongy and usually float on water in the dissecting dish.

— *Draw.*

d) The Circulatory System.

Note :

— The **heart** consists of two **auricles**, right and left, and a thick-walled posterior **ventricle**. There is a small **sinus venosus** which lies dorsally and opens into the right auricle.

الحرف U التي تتكون من المعدة والاثني عشر ، ويفتح في الأخير الهجري البنكرياسي .

— الطحال ، ليس عضواً هضمياً ، وهو صغير ، أحمر داكن في اللون ويقع قريباً جداً من المعدة .

... ارسم شكلاً للجهاز الهضمي وبين الأجزاء على الرسم بأسمائها .

حـ — الجهاز التنفسي .

ويتركب من :

— الحنجرة ، وتفتح في البلعوم بالمزمار .

— القصبة الهوائية ، وهي طويلة وتدعمها حلقات غضروفية ناقصة الاستدارة . وتنقسم عند دخولها في تجويف الجسم إلى شعبتين هوائيتين إلى الرئتين .

— الرئتين ، وهما ورديتان حمراوان في اللون ، إسفنجيتان وعادة ما تطفوان فوق الماء في طبق التشريح .
... ارسم .

د — الجهاز الدوري .

تبين :

— القلب ، ويتركب من أذنين ، أيمن وأيسر ، وبطين غليظ الجدران ، وثمة جيب وريدي صغير يقع في الجهة الظهرية ويفتح في الأذنين الأيمن .

— The **venae cavae**, a **right anterior**, a **left anterior** and a **posterior vena cava**. They all open into the **sinus venosus**.

— The **pulmonary veins** are two which open into the **left auricle**.

— The **left systemic (aortic) and right systemic (aortic) arches**, the first leads from the middle of the ventricle, while the second from the left side of this chamber. The two arches curve backwards as in the toad to unite giving rise to the **dorsal aorta**.

— The **pulmonary arch** comes out from the right side of the ventricle and then divides into two **pulmonary arteries** to the two lungs.

* Cut through the pericardium and dissect as much as you can of the blood vessels.

* Open the ventricle to see that it is partially divided by an incomplete septum.

* Prepare a film of blood as you did with the Bolti. How do the erythrocytes look like ?

— *Make a labelled drawing of the heart and the chief blood vessels connected with it.*

c) The **Urimogenital System**.

* Press on the ventral wall of

— الأوردة الجوفاء ، وهي وريد أجوف أمامي أيمن وأجوف أمامي أيسر وأجوف خلفي ، وتفتح جميعها في الجيب الوريدي .

— الوريدين الرئويين ، ويفتحان في الأذنين الأيسر .

— القوس الجهازية (الأبهريّة) اليسرى ، والقوس الجهازية (الأبهريّة) اليمنى ، وتخرج الأولى من الجزء المتوسط للبطين بينما تخرج الثانية من الجانب الأيسر لهذه الحجرة . وتنحني القوسان إلى الخلف كما في الضفدعة لتتحدا معاً فتكونان الأبهري الظهرى .

— القوس الرئوية ، وتخرج من الجانب الأيمن للبطين وتنقسم إلى شريانيّين رئويين إلى الرئتين .

* اقطع التامور وشرح على قدر ما تستطيع من الأوعية الدموية .

* افتح البطين لترى أنه ينقسم انقساماً جزئياً بواسطة حاجز غير كامل .

* حضر سحبة من الدم كما فعلت في البلطي . كيف تبدو كريات الدم الحمر ؟

... ارسم شكلاً للقلب وللأوعية الدموية الرئيسية المتصلة به .

هـ — الجهاز البولي التناسلي ،

* اضغط على الجدار العظمي للذيل خلف فتحة

the tail just behind the cloacal aperture. Had your specimen been a male, then two eversible *copulatory organs* would bulge out.

• Cut through the tail from the cloacal aperture backward and carefully remove away the skin and muscles of the ventral part of the tail, so as to expose parts of the kidneys which extend into the tail region.

— The **kidneys** are two dark red organs, very posterior in position and extend into the tail region posterior to the cloaca. A single **ureter** extends from each kidney to open into the cloaca.

— The **urinary bladder** is a small ventral sac which is absent from some species.

— The **male organs** are two **testes** lying in the middle of the body cavity, far away from the kidneys (compare with the toad). From each testis arises a number of **vasa efferentia** which form an **epididymis**. This is small and gives off a **vas deferens** which opens into the cloaca. The copulatory organs have been referred to above.

— The **female organs** are two **ovaries**, larger than the testes and carry ova of various sizes, sometimes very big. Opposite

المذرق مباشرة فإذا كانت العينة التي معك ذكراً فإن عضوين سفاديين (جماعيين) قابلين للانقلاب يبرزان إلى الخارج .

• اقطع في الذيل من فتحة المذرق إلى الخلف وأزل بحذر جلد وعضلات الجزء البطني للذيل لكي تكشف عن أجزاء من الكليتين تمتد إلى منطقة الذيل .

— الكليتين ، وهما عضوان أحمران داكنان ، وتقعان إلى الخلف كثيراً جداً وتمتدان في منطقة الذيل خلف المذرق . ويمتد محالب وحيد من كل من الكليتين ليفتح في المذرق .

— المثانة البولية ، وهي كيس صغير بطني يغيب من بعض الأنواع .

— أعضاء الذكر ، عبارة عن خصيتين تقعان في وسط تجويف الجسم بعيداً عن الكليتين (وازن هذا بالصفدعة) ، ويخرج من كل خصية عدد من الأوعية الصادرة تكون برنجاً ، وهذا صغير ويخرج منه وعاء ناقل يفتح في المذرق. وثمة عضوان سفاديان أشير إليهما من قبل .

— أعضاء الأنثى عبارة عن مبيضين كبيرين ، أكبر من الخصيتين ويحملان بيضاً مختلف الأحجام ، تارة يكون كبيراً جداً . وتفتح قناة بيض في

each ovary, an **oviduct** opens into the coelom and extends backwards as a folded tube to open into the cloaca. The two oviducts open separately.

— *Make labelled drawings of the male and female urino-genital systems.*

f) **The Nervous System.**

This is built up on the same plan described in the other vertebrates which you have already studied. However, the cranial nerves have increased by two pairs, the **spinal accessory** and the **hypoglossal nerves**,

g) **The Skeleton.**

The skeleton is built up on the same plan like that of the toad. However, a few points are worthy of consideration. Examine a mounted skeleton and note :

— In the **skull**, the bones are greater in number than those of the toad, but much less than in *Tilapia*. On each side of the skull there are two **temporal fossae**, the lower of which is incomplete ventrally. Thus lizards belong to the **Diapsida**.

— The **vertebral column** is differentiated into

السلوم مقابل كل من المبيضين وتمتد إلى الخلف على هيئة أنبوبة مثنية لتفتح في المرقق . وتفتح قناتا البيض منفصلتين .

. . . ارسم شكلين للجهازين البوليين التناسليين في الذكر والأنثى وبين الأجزاء على الرسم بأسمائها .

و — الجهاز العصبي .

هذا الجهاز مبني على نفس النظام الذي وصفناه في الفقاريات الأخرى التي سبق لك أن درستها ، غير أن الأعصاب المخية قد زادت زوجين ، العصبيين الشوكيين الإضافيين والعصبيين تحت اللسان .

ز — الهيكل .

الهيكل مبني على نفس نظام هيكل الضفدعة ، غير أن هناك نقاطاً قليلة تنبئ الإشارة إليها . افحص هيكلًا كاملاً ، وتبين :

— في الجمجمة ، العظام المكونة لها أكثر في العدد من عظام الضفدعة ، ولكنها أقل كثيراً مما هي عليه في البطلبي . وتوجد على كل من جانبي الجمجمة حفرتان صدغيتان ، السفلية منهما غير كاملة من أسفل . وعلى هذا تنتمي السحالي إلى ذوات الحفرتين .

— في العمود الفقري ، التمييز من

cervical, thoracic, lumbar, sacral and caudal vertebrae. The first two cervical vertebrae, the **atlas** and **axis**, are modified to help in the rotation of the head on the neck. The thoracic vertebrae carry well developed **ribs**, some of which articulate with the **sternum**, which unlike that of *Bufo*, is a true sternum.

— Point out the main anatomical differences between the lizard and toad.

D. Class AVES

Birds are the masters of the air. They evolved from some diapsidan stock and have kept since then many reptilian features, that sometimes they are described as "glorified reptiles". They are the only animals that possess feathers which, like the horny scales of reptiles, are keratinised epidermal products. Some of the horny scales are still present covering their feet. The fore-limbs are modified into wings. The ancient birds (subclass Archaeornithes) had teeth on their jaws and a long tail supported by numerous vertebrae, while the recent birds (subclass Neornithes) have, except a few extinct forms, lost the

فقرات صدرية وقطنية وعجزية وذيلية ، وأن الفقرتين العنقيتين الأوليين ، وهما الفقهاة والمخور ، متحورتان لتساعدوا في دوران الرأس على العنق. وتحمل الفقرات الصلبرية ضلوعاً حسنة التكوين ، يتمفصل بعضها مع القص ، وهو بخلاف قص الضفدعة ، قص أصيل .

— بين نقاط الاختلاف التشريحية الرئيسية بين السحلية والضفدعة .

د — طائفة الطيور

الطيور سادة الهواء ، وقد نشأت من أصل زاحف ذى حفرتين ، واحتفظت منذ نشأتها بكثير من صفات الزواحف حتى أنها توصف أحياناً بأنها «زواحف ممجدة» . وهى الحيوانات الوحيدة التى لها ريش ، وهو مثل الحراشف القرنية للزواحف نتاج قرنى من البشرة ، ولا يزال بعض الحراشف القرنية باقياً يغطى أقدامها. والطرفان الأماميان متحوران إلى جناحين. وطويضة الطيور القديمة كانت لها أسنان على فكوكها ، كما كان لها ذيل تدعمه فقرات عديدة ، بينما فقدت طويضة الطيور الحديثة ، فيما عدا بعض الأشكال البائدة القليلة ،

teeth entirely, and have a short tail, a well developed sternum and reduced hand. They have an extra ordinary respiratory system which plays an important role in keeping the body temperature constant. They also have a single systemic aorta, the right one, and very efficient eyes. In the female there is a single ovary and a single oviduct, those of the left side. They are divided into 19 orders of which the **order Columbiformes** comprises the well known pigeons.

The Domestic Pigeon

Columba livia domestica

All domestic breeds of pigeons have descended by breeders through artificial selection from the wild Rock Pigeon or Rock Dove, *Columba livia*. Pigeons are granivorous, feed on seeds, and are of powerful flight.

* Pigeons should be killed with chloroform; this also kills the lice which infest them.

a) External Features.

Feathers cover almost the whole body except the beak and feet. Examine the specimen provided and note:

— In the **head**, note the strong, horny, straight,

الأسنان كلية ، ولها ذيل قصير ، وقص حسن التكوين ، ويد مختزلة الحجم . والجهاز التنفسي فيها غير عادي ويلعب دوراً هاماً في حفظ درجة حرارة الجسم ثابتة ، كما أن لها أبهرراً جهازياً واحداً ، هو الأيمن ، وعينين ذاتي كفاية عالية . وفي الأنثى يوجد مبيض واحد وقناة بيض واحدة ، هما الأيسران . وتصنف في ١٩ رتبة منها رتبة الحماميات التي تشمل على الحمام المعروف .

الحمامة المنزلية

كولبا ليفيا دومستيكا

انحدر جميع سلالات الحمام المنزلي من الحمام البري « كولبا ليفيا » عن طريق مُربي الحمام بواسطة الانتخاب الصناعي . والحمام آكل حبوب ، أي أنه يغتذى بالحبوب ، كما أنه قوى الطيران .

* وينبغي قتل الحمام بالكلوروفورم ، ذلك لأن هذا يقتل أيضاً القمل الذي يصيبه .

١ — الصفات الخارجية .

يكاد الريش يغطي الجسم كله فيما عدا المنقار والقدمين . افحص العينة المقدمة لك وتبين :

— في الرأس ، المنقار ، القوي القرني

pointed **bill** or **beak**, at the base of which is a naked swollen portion of sensitive skin forming the **cere**. The two small **nostrils** are obliquely situated in the cere. Each **eye**, like in the lizard, is surrounded by three **eyelids**, an **upper**, a **lower** and a **nictitating membrane**. Try to pull this membrane with the forceps to see its attachment to the anterior corner of the eye, and how it can be drawn over the front of the eyeball. Locate the position of an **external auditory aperture** posterior to each eye, as a circular shallow depression, but deeper than the tympanic pit of the lizard, and is encircled by short backwardly directed feathers, the **auriculars**.

— The **neck** is long, flexible and can be bent to form an S-shape.

— The **trunk** is divided into a large **thorax** and a small **abdomen**. The thorax is strengthened ventrally by a large **sternum** from which projects mid-ventrally a **keel** or **carina**, which can be felt as a prominent ridge.

— The **tail** is short; a transverse **cloacal aperture** is located ventrally at

المستقيم المدبب ، ويقع عند قاعدته جزء من جلد حساس منتفخ مكوناً القير . وتقع فتحتا الأنف الخارجيتان مائلتين في القير . وتحاط كل من العينين ، كما في السحلية ، بثلاثة جفون ، علوى وسفلى وغشاء رامش . حاول أن تشد هذا الغشاء بالملقط لترى اتصاله بالزاوية الأمامية للعين وكيف أنه ينسحب على مقدمة المقلة . حدد موضع ثقب سمعى خارجى خلف كل من العينين كمنخفض زلحاح مستدير ، ولكنه أعمق من الحفرة الطبلية في السحلية ، وهو محاط بريشات قصيرة متجهة إلى الخلف وتسمى الأذنيات أو الريش الأذنى .

— العنق ، وهو طويل مرن ويمكن أن ينثنى على شكل حرف S .

— الجذع ، وينقسم إلى صدر كبير وبطن صغير . والصدر مقوى في الناحية البطنية بقص كبير يبرز منه على الخط المنصف البطنى زورق يمكن تلمسه كحيد بارز .

— الذيل ، وهو قصير ، وتوجد فتحة المذرق المستعرضة عند اتصاله

its junction with the abdomen. On the dorsal surface of the tail there is an **oil** or **uropygial gland**. Squeeze this gland gently with your fingers and note the oil coming out from it. Its secretion is used by the bird to preen its feathers.

— The **fore-limbs** are modified into **wings**. Feel the regions of one of them and note its division into an **upper arm**, **fore-arm** and **hand**. Note also the presence of two **alary membranes**, one of them is the **prepatagium** which extends between the upper arm and fore-arm, and the second is the **postpatagium** which is smaller and extends between the upper arm and trunk.

— The **hind-limbs** support the body for bipedal locomotion; the body is born obliquely on them. Note that the two feet are not covered by feathers but by **horny scales**, and the digits end each in a **horny claw**.

— The **feathers** are of three principal kinds :

1. **Contour feathers**, which appear on the surface of the body and give it its contour. The strongest contours are the **quill-**

بالطن من الناحية البطنية . وتوجد على السطح الظهري للذيل غدة زيتية أو دبرية . اضغط على الغدة بلطف بأصابعك وتبين الزيت الذي يخرج منها . ويستخدم الطائر هذا الإفراز لتزييت ريشه وتصفيفه .

— **الطرفين الأماميين** ، وهما متحوران إلى جناحين . تحسس مناطق أحدهما بأصابعك وتبين أن الجناح منقسم إلى عضد وساعد ويد وتبين أيضاً وجود غشاءين جناحيين ، أحدهما هو الحافة الأمامية للجناح ، تمتد بين العضد والساعد ، بينما يمتد الثاني ، وهو الحافة الخلفية للجناح ، بين العضد والخذع ، وهي أصغر من الحافة الأمامية .

— **الطرفين الخلفيين** ، ويحملان الجسم للحركة على رجلين ، ويتخذ الجسم وضعاً مائلاً عليهما . لاحظ أن القدمين غير مغطيتين بالريش وإنما بحراشف قرنية ، وأن كل إصبع تنتهي بمخالب قرنية .

— **الريش** ، وهو على ثلاثة أنواع رئيسية :

١ — **الريش المحيط** ، وهو الذي يظهر على سطح الجسم ، ويعطى الجسم شكله العام ، أى يكون محيط الجسم . وأقوى الريش المحيط هو

feathers, of which those attached to :

(i) the wings, are called **remiges** (sing. remex), and to(ii) the tail, are called the **rectrices** (sing. rectrix).

The remiges are attached to the bones of the hand (**primaries**) and to the ulna (**secondaries** or **cubitals**). A small tuft of feathers is attached to the first preaxial digit of the wing, and called the **ala spuria** or **bastard wing**.

Take out a quill-feather and note : **axis** or **stem**, divided into a naked basal **quill** or **calamus**, and **rachis** or **shaft** surrounded by the **vexillum** or **vane**. This latter consists of **barbs** arranged obliquely on the two sides of the rachis. A small aperture, through which pass nerves and blood vessels from the skin, lies at the base of the quill and is called the **inferior umbilicus**. At the junction of the quill with the shaft, there is the **superior umbilicus**.

Examine the vane with a hand-lens and note that each barb carries two rows of **barbules** arranged on both sides. Barbules of adjacent barbs are fastened together by **hooks**. The

الريش القلمي ، منه ما هو متصل :

(١) بالجنحين ويسمى ريش الجناح ، أو ، (٢) بالذيل ويسمى ريش الذيل .

ويتصل ريش الجناح بعظام اليد (وهو القوادم) وبالزند (وهو الخوافي أو الزنديات) . وتوجد خصلة من الريش متصلة بالإصبع أمام المحورية الأولى للجناح ، وتسمى الجنيح .

انزع ريشة قلمية وتبين : المحور وينقسم إلى جزء قاعدي عار هو القلم ، وجزء محاط بالتويج ويسمى الساق . ويتكون التويج من أسلآت منتظمة مائلة على جانبي الساق ، ويقع ثقب صغير عند قاعدة القلم ويسمى السرة السفلية تدخل منها من الجلد إلى الريشة الأعصاب والأوعية الدموية ، بينما توجد السرة العلوية عند اتصال القلم بالساق .

افحص التويج بعدسة يدوية وتبين أن كل أسلة تحمل صفيين من الأسليات تنتظم على جانبيه . وترتبط أسليات الأسليات المتجاورة بعضها ببعض بواسطة خطاطيف ، وترى

latter are better seen under the microscope. A small tuft of barbs carrying barbules without hooks springs off from the superior umbilicus forming the **aftershaft** or **hyporachis**.

2. **Filoplumes** or **hair-feathers** are very thin, hair-like degenerate feathers which lie at the bases of the contour feathers, especially the quill-feathers. Take out one of the filoplumes and examine under the microscope to see that it consists of a long axis carrying few barbs and barbules without hooks.

3. **Down feathers** are not typically represented in the pigeon. They are situated below the contour feathers. They have no hooks on the barbules and thus appear fluffy.

— *Make drawings of the various kinds of feathers, and of part of a vane of a quill-feather under the microscope.*

* Pluck the pigeon thoroughly and note that the contour feathers are attached to certain definite areas of the body. These are the **pterylae** or feather tracts, separated from one another by featherless spaces or **apteria**, on which only filoplumes grow.

b) **The Pectoral Muscles.**

* Lay the pigeon on its back on

هذه بصورة أوضح تحت المجهر .
وتخرج خصلة من الأسلات تحمل
أسيلات بدون خطاطيف من السرة
العلوية مكونة الساق السفلية .

٢- الوبر ، وهو ريش مضمحل
رفيع جداً يشبه الشعر في الشكل
ويقع عند قواعد الريش المحيط
وبخاصة القلمي منه . انزع واحدة
من الوبر وافحصها تحت المجهر لترى
أنها تتركب من محور طويل يحمل
أسلات وأسيلات قليلة بدون
خطاطيف .

٣- الزغب ، وهو غير ممثل على
صورته المثالية في الحمامة ، ويقع
أسفل الريش المحيط ، وليس له
خطاطيف على الأسيلات ومن ثم
يبدو منفوشاً .

... ارسم أشكالاً لأنواع الريش
المختلفة وجزء من تويج واحدة من
الريش المحيط كما تراه تحت المجهر .
* انتف ريش الحمامة نتفاً جيداً وتبين أن
الريش المحيط متصل بمناطق محددة معينة من
الجسم ، هذه هي المرشيات ، وينفصل بعضها
عن بعض بمساحات عديمة الريش أو اللامرشيات
التي ينمو فيها الوبر فقط .

ب - عضلات الصدر .

* ضع الحمامة على ظهرها على لوحة التشريح ،

the dissecting board. Cut through the skin from the cloacal aperture forwards as far as the lower beak. Cut through the skin from this longitudinal incision along the wings, and remove the skin away from the ventral surface of the thorax.

In this way, you have exposed the **pectoralis major muscle**. Examine it to study its origin and insertion. Note its immense size. It originates from the whole of the keel of the sternum, from the posterior part of this sternum and from the clavicle. Note that its fibres converge to a broad flat tendon to be inserted into the deltoid ridge of the humerus. This muscle is the chief muscle which lowers the wing during flight.

* Cut through the origin of the pectoralis major along the keel, posterior edge of the sternum and clavicle, and free it from the overlying muscles. Hold the bird in your hands and try to pull the muscle to see how it lowers the wing (**down stroke**).

Another, but smaller, muscle overlies the pectoralis major. This is the **pectoralis minor muscle**. Examine its origin and insertion. It originates from the dorsal part of the keel of

اقطع في الجلد من فتحة المذرق واتجه إلى الأمام حتى تصل إلى المتقار السفلى . اقطع في الجلد من هذا القطع الطويل على طول الجناحين ، ثم أزل الجلد من فوق السطح البطني الصدر .

وبهذا تكون قد كشفت عن العضلة الصدرية الكبيرة . افحصها لتدرس منبتها ومنذغمها . تبين حجمها البالغ ، وهي تنبت من سطح زورق القص جميعه ، ومن الجزء الخلفي لهذا القص ومن الرقوة ، تبين أن أليافها تميل متجهة تجاه وتر عريض مفلطح يندغم على الحيد الدالي لعظم العضد . هذه العضلة هي العضلة الرئيسية التي تخفض الجناح في أثناء الطيران .

* اقطع في منشأ العضلة الصدرية الكبيرة على طول الزورق والحافة الخلفية للقص والرقوة ، وخلصها من العضلات التي تقع فوقها . أمسك بالطائر بين يديك وحاول أن تشد العضلة لترى كيف أنها تخفض الجناح (الخفض) .

وثمة عضلة أخرى ، ولكنها أصغر ، تقع فوق العضلة الصدرية الكبيرة . هذه هي العضلة الصدرية الصغيرة . افحص منبتها ومنذغمها ، فهي تنبت من الجزء الظهرى لزورق

the sternum and the inner part of the ventral surface of the sternum. Its fibres collect into a tendon which passes through the **foramen triosseum**, formed by the clavicle, scapula and coracoid, to be inserted on the dorsal surface of the humerus. Free the muscle from the bones as you did with the pectoralis major. Pull it and note that it raises the wing (**upstroke**).

The four pectoralis muscles form the "breast" of the pigeon and constitute about one fifth the total weight of the body.

c) Opening the Body Cavity.

* Cut longitudinally through the abdominal wall, from the cloacal aperture as far as the sternum, and then transversely just posterior to the edge of the sternum, and pin down the flaps of that wall on both sides.

* With the help of strong scissors, cut through the sides of the sternum along its attachments to the ribs, and to avoid injuring the internal organs, you should lift up the sternum with your left hand.

* Disarticulate the coracoids from the sternum; be very careful so as to avoid injuring the large blood vessels in this region.

القص والجزء الداخلى للسطح البطنى للقص ، وتتجمع أليافها في وتر يمر من خلال ثقب الثلاثة العظام، الذى يتكون نتيجة التقاء الرقوة باللوح والغرابى ، ويندغم هذا الوتر على السطح الظهرى لعظم العضد .
خلص هذه العضلة من العظام كما فعلت مع العضلة الصدرية الكبيرة .
شدها وتبين أنها ترفع الجناح (الرفع) .

وتكون العضلات الصدرية الأربع « صدر » الحمامة ، وهى تكون نحو خمس وزن الجسم .

ح - فتح تجويف الجسم .

* اقطع قطعاً طويلاً في جدار البطن من فتحة المذرق حتى القص ثم مستمراً خلف الحافة الخلفية للقص مباشرة ، ثم ثبت أرنجيتى ذلك الجدار على الجانبين بالدبابيس .

* اقطع بالمقص القوى في جانبي القص عند اتصاله بالضلوع ، ولكي تتجنب إلحاق الأذى بالأعضاء الداخلية ينبغي لك أن ترفع القص بيدك اليسرى .

* انزع العظمين الغرابيين من مفصليهما في القص ، وكن حذراً جداً كي تتجنب إلحاق الأذى بالأوعية الدموية الكبيرة في هذه المنطقة

Cut the furcula at the two clavicles. Thus you have separated the sternum, which can be thrown aside.

— *Make drawings of the viscera in situ.*

d) **The Respiratory System.**

This system should be studied before the other systems of the body because the air-sacs connected with it are liable to destruction on dissecting other organs.

* Pin down the skin of the neck and note :

— The **upper larynx**, which opens by the glottis into the pharynx.

— The **trachea**, that lies ventral to the oesophagus and is supported by partially ossified rings. In the thorax, it divides into two **bronchi**, to the two lungs.

* Open the trachea and insert a blowpipe in it, then inflate. Tie a ligature and note :

— The **air-sacs**, which are membranous extensions of the two bronchi. Nine air-sacs are found :

i) The **cervical air-sacs**, two in number and lie at the base of the neck.

ii) The **interclavicular**

واقطع الشعبية من الترقوتين ، ومن ثم تكون قد فصلت القص ، وتستطيع أن تلقى به جانباً .

..... ارسـم شكلاً للأحشاء في وضعها الطبيعي .

د - الجهاز التنفسي .

ينبغي دراسة هذا الجهاز قبل أجهزة الجسم الأخرى لأن الأكياس الهوائية المتصلة به معرضة للتلف عند تشريح الأعضاء الأخرى .

* ثبت جلد العنق بالمسامير وتبين :

— الحنجرة العليا ، وهي تفتح بالمزمار في البلعوم .

— القصبة الهوائية ، وتقع في الناحية البطنية للمرىء وتدعمها حلقات متعظمة تعظماً جزئياً ، وتنقسم في الصدر إلى شعبتين هوائيتين إلى الرئتين .

* افتح القصبة الهوائية وضع فيها منفتح التشريح ثم أنفخ ، واربط بخيط ثم تبين :

— الأكياس الهوائية ، وهي استطالات غشائية من الشعبتين الهوائيتين ، وتوجد تسعة من هذه الأكياس ، هي :

١ - الكيسان الهوائيان العنقيان ، ويقعان عند قاعدة العنق .

٢ - الكيس الهوائي بين الترقوى ،

air-sac, single and lies between the two clavicles. It gives off two lateral offshoots called the **axillary air-sacs** which communicate with the cavities of the two humeri.

iii) The **anterior thoracic air-sacs**, are two in number, and cover the ventral surfaces of the anterior parts of the lungs.

iv) The **posterior thoracic air-sacs**, are also two in number, and lie posterior to the former.

v) The **abdominal air-sacs** are the largest of the air-sacs, two in number and lie dorsal to the intestine.

Defer examining the lungs and syrinx to a later step (p. 291).

Note that the air-sacs of each side are separated from the viscera by the **oblique septum**, which is a fibrous membrane attached to the pericardium and extending backwards.

e) **The Digestive System.**

* Open the mouth slightly and cut through its angles parallel to the jaws for about 15 mm on each side. Turn down the floor of the mouth so as to fully expose the buccal cavity.

Examine the **buccopharyngeal cavity** and note:

ويقع بين الترقوتين ، وتمتد منه استطالتان تسميان الكيسين الهوائيين الإبطيين ، يتصلان بتجاويف عظمي العضدين .

٣ - الكيسان الهوائيان الصدريان الأماميان ، وهما يغطيان السطحين الأماميين للجزأين الأماميين للرئتين .

٤ - الكيسان الهوائيان الصدريان الخلفيان ، ويقعان خلف السابقين .

٥ - الكيسان الهوائيان البطنيان ، وهما أكبر الأكياس الهوائية ويقعان في الناحية الظهرية للأعضاء .

أجل فحص الرئتين والمخقن إلى خطوة قادمة (ص ٢٩١) .

تبين أنّ الأكياس الهوائية في كل من جانبي الجسم منفصلة عن الأحشاء بغشاء ليفي هو الحاجز المنحرف الذي يتصل بالتامور ويمتد إلى الخلف .

٥ - الجهاز الهضمي .

* افتح الفم قليلاً ، ثم اقطع في زاويتيهِ موازياً للفكين لمسافة نحو ١٥ مم على كل من الجانبين . اقلب قاع الفم كي تكشف تماماً عن التجويف الفمي .

افحص التجويف الفمي البلعوي وتبين :

— The **horny beak** en-
sheathes the front parts of
the upper and lower jaws.

— The **internal nares**,
are two narrow slits lying
close together in the roof.
The anterior two thirds of
their length are hidden by
a pair of prominent folds
of the mucous membrane of
the palate .

— The **aperture of the
Eustachian tubes** is a
single median opening
which lies just behind the
internal nares.

— The **tongue** is sharply
pointed and has a triangular
shape.

— The **glottis** lies just
posterior to the tongue.

— The **oesophagus** is
large, wide, and very long.
It extends in the neck dorsal
to the trachea, dilating
near the middle forming a
large bilobed sac, the **crop**.
This is used in storing the
food which is moistened in
it before it is pushed to the
stomach. The walls of the
crop secrete a white secre-
tion, called the **pigeon's
milk**, for feeding the nest-
lings. Note the presence
of the two **thymus glands**,
one on each side of the
oesophagus. They are
elongated and more devel-
oped in the young than in
the adult bird.

— المنقار القرني ، وهو يغلف
الأجزاء الأمامية للفكين العلوي
والسفلي .

— فتحتي الأنف الداخليتين ، وهما
شقان ضيقان يقعان في السقف قريبين
كل من الآخر ، وتخفي ثنيتان
بارزتان من الغشاء المخاطي للحنك
ثلثهما الأماميين .

— فتحة بوق يوستاكيو ، وهي
فتحة وحيدة وسطية تقع خلف فتحتي
الأنف الداخليتين مباشرة .

— اللسان ، وهو مدبب تدبيراً حاداً ،
كما أنه مثلث الشكل .

— المزمار ، ويقع خلف اللسان
مباشرة .

— المريء ، وهو كبير ومتسع
وطويل جداً ، ويمتد في العنق في
الجهة الظهرية للقصبه الهوائية ،
وينتفخ عند الوسط مكوناً كيساً
كبيراً ذا فصين يسمى الحوصلة ، التي
تستخدم في اختزان الغذاء الذي يندى
فيها قبل أن يدفع إلى المعدة . وتفرز
جدران المعدة إفرازاً أبيض يسمى
لبن الحمامة (اللّب) تغذي به فراخها .
تبين وجود الغدتين التيموسيتين
(التوتتين) واحدة على كل من جانبي
المريء . وهما ممدودتان وأحسن
تكويناً في الطائر البالغ عنهما في
الطائر الصغير (الفرخ) .

Note that the oesophagus extends in the thoracic cavity dorsal to the heart to open into the stomach. Two folds of peritoneal membranes should be noted now :

i) The **falciform ligament**, which is a median ventral sheet connecting the sternum with the viscera. Parts of it have been torn on removing away the sternum, and

ii) The **great omentum**, which is continuous with the falciform ligament and covers the viscera behind the liver. It is loaded with fat.

* Unravel the intestine by cutting through the mesentery close to it, but leave the duodenum intact. Note:

— The **stomach** consists of a smaller **digestive proventriculus** and a larger **mechanical stomach** or **gizzard**. The former lies dorsal to the left lobe of the liver, and its walls are soft and contain numerous glands which secrete the gastric juice. The gizzard is powerfully muscular. It is bluish-red in colour, and in the centre of each of its lateral surfaces there is a bluish tendon, from which the fibres of the gizzard muscles radiate. Its

تبين أن المريء يمتد في تجويف لصدر في الجهة الظهرية للقلب ويفتح في المعدة . وينبغي الآن تبين اثنتين من الأغشية البريتونية :

١ - الرباط المنجلي ، وهو غلالة بطنية وسطية توصل القص بالأحشاء وقد تمزقت منه أجزاء عندما أزيل القص ، ثم

٢ - الثوب الكبير ، وهو على اتصال بالرباط المنجلي ، ويغطي الأحشاء خلف الكبد ، وهو محمل بالدهن .

* افرد الأمعاء بالقطع في المساريقا على طول الأمعاء ، ولكن اترك الاثنى عشر فلا تقربه ، وتبين :

— المعدة ، وتتركب من معدة هضمية صغيرة ومعدة آلية أو قانصة كبيرة . وتقع الأولى في الجهة الظهرية للقص الأيسر للكبد وجلدوانها طرية ، وتحتوى على غدد كثيرة تفرز العصارة المعدية . والقانصة قوية العضلات ، لونها أحمر يضرب إلى الزرقة ، ويوجد في وسط كل من سطحها الجانبيين وتر أزرق ناصل تشع منه ألياف عضلات القانصة ، ووظيفتها

function is to triturate the food, while the gastric juice is poured on it. The proventriculus opens into the gizzard at its dorsal border to the left side; the duodenum leaves it a little to the right of the same spot.

* Slit open the gizzard along its ventral edge. Note the great thickness of its muscular walls, and the thick "cuticular" lining of its cavity in which small stones are usually present. These have been picked up by the living bird to help in the process of triturating the hard seeds.

— The **intestine** is differentiated into the duodenum, ileum and rectum. The **duodenum** is U-shaped and encloses the **pancreas**. The **ileum** is much coiled. The **rectum** is wider than the ileum, and at its junction with the ileum, there are two short **rectal caeca**. They are well developed in some birds such as the fowl, in which each caecum measures about 5 cm in length.

— The **liver** consists of two lobes, the right is larger than the left. *The gall-bladder is absent from the pigeon, but not in all birds.* The bile reaches the duodenum through **two bile ducts**, one opening into the proxi-

جرش الغذاء في الوقت الذي تُصَبَّ العصارَة المعدية عليه . وتفتح المعدة الهضمية في القانصة عند حافتها الظهرية وإلى الجهة اليسرى ، بينما يترك الاثنا عشر القانصة عند يمين نفس المكان بقليل .

* شق القانصة وافتحها على طول حافتها البطنية وتبين : السمك العظيم لجدرانها العضلية ، وبطانتها « الجليدية » الغليظة التي تحيط بتجويفها الذي يوجد فيه عادة حصي صغير . وقد التقت الحامة هذا الحصى وهي حية ليساعد في عملية جرش الحبوب الصلبة .

— الأمعاء ، وتتميز من اثني عشر ومن لفائفي ومستقيم . الاثنا عشر على شكل حرف U ويحيط بالبنكرياس ، أما اللفائفي فملتف التفافاً كثيراً . والمستقيم أوسع من اللفائفي ، ويوجد عند اتصاله باللفائفي رديان (أعوران) مستقيمان قصيران . وهما حسنا التكوين في بعض الطيور مثل الدجاج حيث يصل فيه طول كل من الرديين إلى نحو 5 سم .

— الكبد ، وتتركب من فصين الأيمن منها أكبر من الأيسر ، وتغيب الحوصلة الصفراوية (المرارية) ، من الحمامة ، غير أنها لا تغيب من جميع الطيور . وتصل الصفراء إلى الاثني عشر عن طريق مجريين صفراويين يفتح أحدهما في إحدى ذراعي

mal, and the other into the distal limb of the duodenum.

— The **pancreas** is creamish-white in colour, consists of 3 lobes, and is embraced by the two limbs of the duodenum, into the distal limb of which open 3 **pancreatic ducts**.

— The **spleen**, not a digestive organ, is a small red body attached to the right side of the proventriculus.

— *Make detailed drawings of the digestive system.*

* Cut through the intestine at both ends, measure it and find its relative length.

f) The Circulatory System.

* Remove away the fat and connective tissue from the chief vessels at the base of the heart.

1. The heart.

The heart is 4-chambered consisting of two **auricles** and two **ventricles**. Examine the heart from the exterior and note its comparatively large size (characteristic feature), its conical shape with the apex directed backwards and slightly to the left side, and the presence of a girdle of fat which marks externally the two auricles from the

ذراعى الاثنى عشر ويفتح الآخر في الذراع الأخرى .

— البنكرياس ، وهو أبيض قشدي اللون ويتركب من ثلاثة فصوص وتحتضنه ذراعا الاثنى عشر الذى تفتح في ذراعه اليعيدة ثلاثة مجارى بنكرياسية .

— الطحال ، وهو ليس عضواً هضمياً ، وإنما هو جسم أحمر صغير متصل بالجانب الأيمن للمعدة الهضمية ارسم أشكالاً مفصلة للجهاز الهضمى .

* اقطع الأمعاء من طرفيها ، ثم قسمها وأوجد طولها النسبى .

و — الجهاز الدورى .

* اقطع الدهن والنسيج الضام المحيطين بالأوعية الدموية عند قاعدة القلب وأزلها .

١ . القلب .

القلب ذو أربع حجرات ، إذ يتركب من أذنين وبطينين . افحصه من الخارج وتبين حجمه النسبى الكبير (صفة مميزة) ، وشكله المخروطى وحيث يتجه رأسه إلى الخلف وإلى الجانب الأيسر قليلاً ، وكذلك تبين وجود حزام من الدهن يحدد الأذنين من البطينين من الخارج . تبين الفرق

two ventricles. Note the difference in colour between the auricles and ventricles; the ventricles are lighter in colour because of the greater thickness of their walls. Also note that the left ventricle is larger and more muscular than the right one. Don't open the heart now, leave this to a later step (p. 290).

2. The Venous System.

— The **venae cavae** are three big veins opening into the right auricle, **right and left anterior venae cavae** and a **posterior vena cava**.

Each of the anterior venae cavae is formed of 3 chief veins: a **jugular vein**, from the head and neck and running along the side of the neck, a **brachial vein** from the wing, and a **pectoral vein** from the pectoral muscles.

Follow the jugular veins from the top of the neck and note that they are connected together by an **anastomotic vein**.

Follow the posterior vena cava from the kidneys and note that it is formed by two **iliac veins**. As it is formed, it runs forwards, pierces the right lobe of the liver, receives two **hepatic veins** from the liver and then opens into the right

في اللون بين الأذنين والبطينين ، فالبطينان أنصل في اللون بسبب الغلظ الكبير لحدراهما . وتبين أيضاً أن البطين الأيسر أكبر من الأيمن وأقوى عضلاً . لا تفتح القلب الآن بل أجل ذلك إلى خطوة قادمة (ص ٢٩٠) .

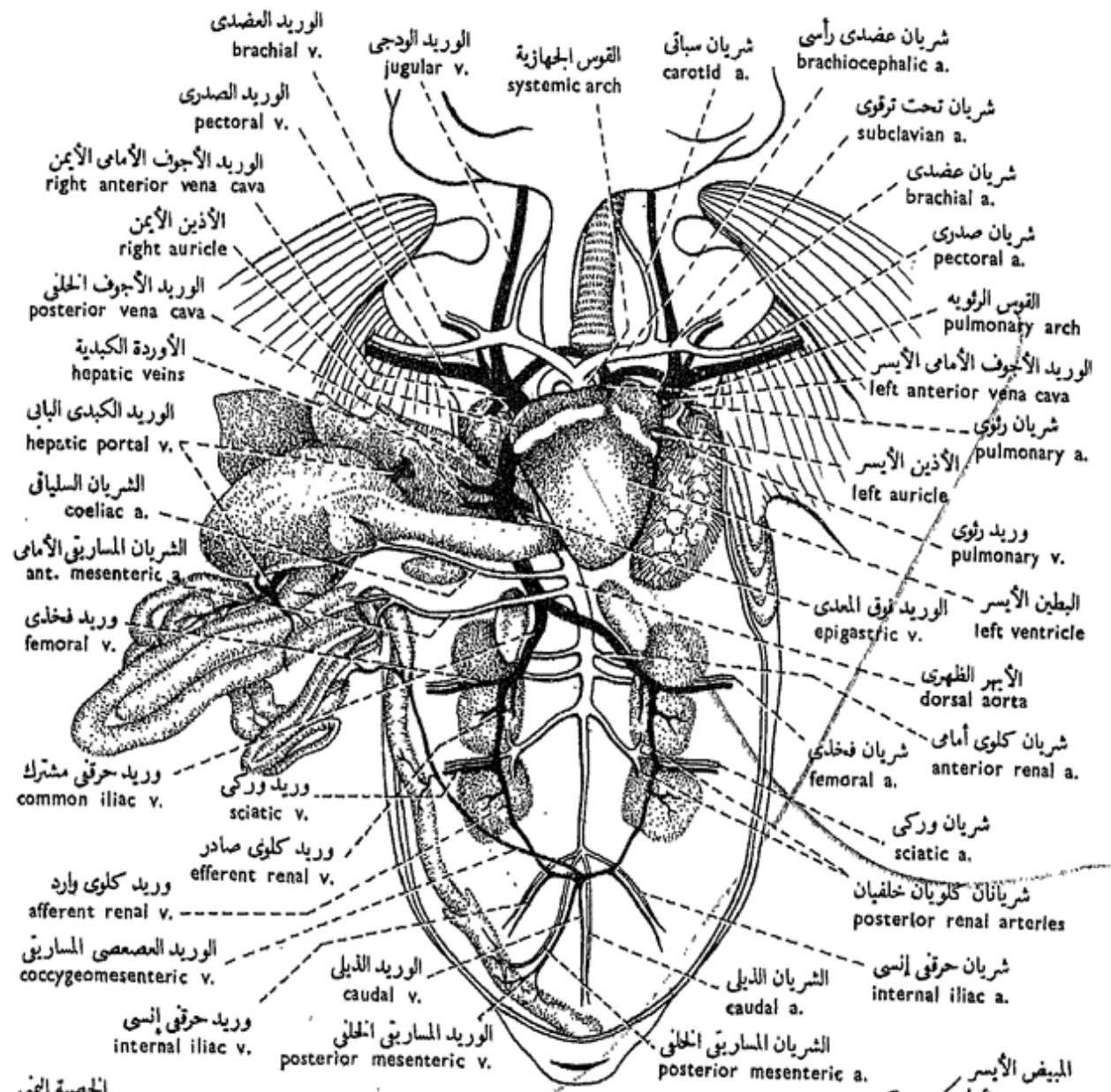
٢ . الجهاز الوريدي .

— الأوردة الجوفاء ، وهي ثلاثة تفتح في الأذين الأيمن ، وهي الوريد الأجويف الأمامي الأيمن ثم الأجويف الأمامي الأيسر والوريد الأجويف الخلفي .

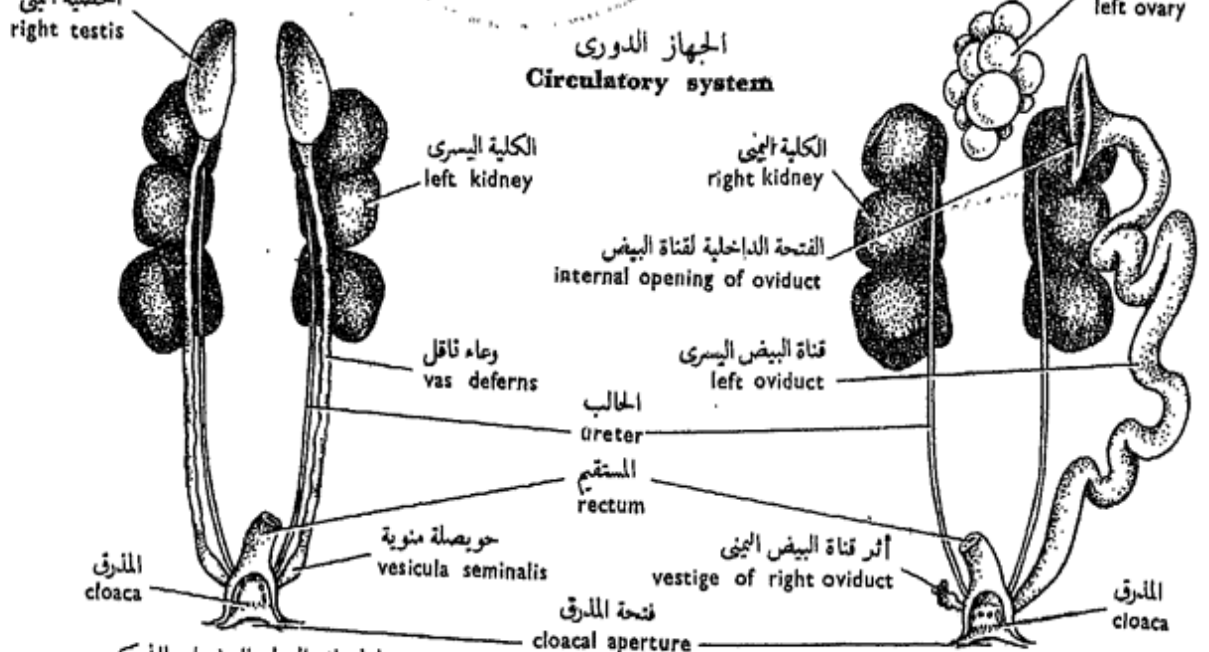
ويتكون كل من الوريدين الأجويفين الأماميين من ثلاثة أوردة رئيسية هي : الوريد الودجى ، من الرأس والعنق ، ويمتد على جانب العنق ، ثم الوريد العضدى من الجناح ، ثم الوريد الصدرى من العضلات الصدرية .

تتبع الوريدين الودجيين من قمة العنق وتبين أنهما متصلان معاً بوريد التلاقي .

تتبع الوريد الأجويف الخلفى من الكلبيين وتبين أنه يتكون من وريدتين حرقفيين ، وهو إذ يتكون فإنه يمتد إلى الأمام ويخترق الفص الأيمن للكبد ، ويتسلم منها وريدتين كبديين



الجهاز الدورى
Circulatory system



الجهاز البولى التناسلى للذكر
Male urinogenital system

الجهاز البولى التناسلى للإنثى
Female urinogenital system

شكل ٤٩ - الحمامة المنزلية « كولبا ليشيا دومستيكا »
FIG. 49 - COLUMBA LIVIA DOMESTICA

auricle.

— **Veins of the pelvis :** a short **caudal vein** from the tail, divides into three veins, **two afferent renal veins (renal portal veins)** to the two kidneys, and a large **coccygeomesenteric vein** which runs in the mesenteries that support the intestine. This receives a **posterior mesenteric vein** from the rectum, and finally joins the **hepatic portal vein**. Each **afferent renal vein** enters the kidney and joins another vein, the **efferent renal vein**. The afferent renal vein receives the **femoral vein** and the **sciatic vein** from the hind-limb, and together form the **common iliac vein**.

— The **hepatic portal system**. Blood from the alimentary canal, pancreas and spleen enters the liver through the **hepatic portal vein**.

— The **pulmonary veins** open into the left auricle, returning blood from the lungs. They are 4 short veins.

Note that the great omentum is drained by an **epigastric vein** which discharges into the hepatic vein.

— *Make a drawing of the heart and the venous system. Label the parts.*

ثم يفتح في الأذنين الأيمن .
— أوردة الحوض : ينقسم الوريد
الذي يلي القصير الوارد من الذيل إلى ثلاثة
أوردة ، وريدين كلويين واردين
(كلويين بابيين) إلى الكليتين ووريد
عصصي مساريقي كبير يمتد في
المساريقا التي تدعم الأمعاء، ويصب
فيه وريد مساريقي خلفي من المستقيم،
ثم يتصل في النهاية بالوريد الكبدي
البابي. ويدخل كل من الوريدين
الكلويين الواردين في إحدى الكليتين
حيث يتصل بوريد آخر هو الوريد
الكلوي الصادر، ويتسلم الوريد الكلوي
الوارد الوريد الفخذي ، والوريد
الوركى من الطرف الخلفي ، ويكونان
معاً الوريد الحرقفي المشترك.

— الجهاز الكبدي البابي. يدخل
الدم من القناة الهضمية والبنكرياس
والطحال في الكبد عن طريق الوريد
الكبدي البابي .

— الأوردة الرئوية ، وتفتح في
الأذنين الأيسر ، وترجع الدم من
الرئتين وهي ٤ أوردة قصيرة .

تبين أن الدم يتجمع من الثرب
الكبير بالوريد فوق المعدي الذي
يصب في الوريد الكبدي .

... ارسم شكلاً للقلب والجهاز
الوريدي ، وأشر إلى الأجزاء بأسمائها .

3. The Arterial System.

— The **pulmonary arch** from the right ventricle, divides into two **pulmonary arteries** to the lungs.

— The **aortic or systemic arch** is single and turns to the right (characteristic feature). It comes out from the left ventricle, and gives off two **brachiocephalic arteries, right and left**. Each of these gives off a **carotid artery** and a **subclavian artery**. The carotid artery goes to the head where it divides into an **external carotid** to the tongue and jaw muscles, and an **internal carotid** which enters the cranial cavity to the brain. The subclavian artery gives off a **brachial** to the wing and a **pectoral** to the pectoral muscles.

The aortic arch curves over to the right side, crosses the right pulmonary artery and assumes a mid-dorsal course forming the **dorsal aorta**, which gives off the following arteries : a **coeliac artery**, to the stomach and part of the intestine; an **anterior mesenteric artery**, to the greater part of the intestine; two **anterior renal arteries**, to the anterior

٣ . الجهاز الشرياني .

— القوس الرئوية ، من البطين الأيمن ، وتنقسم إلى شرياني رئويين إلى الرئتين .

— القوس الأبهرية أو الجهازية ، وهي وحيدة وتعيد إلى اليمين (صفة مميزة) . وتخرج من البطين الأيسر وتعطى شرياني عضدين رأسيين ، أيمن وأيسر . ويعطى كل من هذين شرياناً سباتياً وشرياناً تحت ترقوى . ويتجه السباتي إلى الرأس حيث ينقسم إلى شريان سباتي وحشي إلى اللسان وعضلات الفكين وسباتي إنسي يدخل في التجويف القريومي إلى المخ . ويعطى تحت الترقوى شرياناً عضدياً للجناح وشرياناً صدرياً للعضلات الصدرية .

وتنحني القوس الأبهرية إلى الجانب الأيمن ، وتقطع الشريان الرئوي ثم تتخذ لها مجرى ظهرياً وسطياً مكونة الأهر الظهري الذي يعطى الشرايين الآتية : الشريان السلياق للمعدة وجزء من الأمعاء ، والشريان المساريقي الأمامي للجزء الأكبر من الأمعاء ، والشرياني الكلويين الأماميين للفصين

lobes of the kidneys; two **sciatic arteries**, to the legs (from each sciatic artery two **posterior renal arteries** are given off to the middle and posterior lobes of the kidney); a **posterior mesenteric artery**, to the rectum and cloaca; two **internal iliac arteries**, to the pelvis; and finally the dorsal aorta ends in the tail as a **caudal artery**.

— *Make a labelled drawing of the arterial system.*

* Cut off the main blood vessels connected to the heart, take the heart out and pin it in the dissecting dish, cover with water, dissect it and examine its four chambers.

Note that the left auriculo-ventricular opening is guarded by a **bicuspid valve**, connected by **chordae tendineae** to the wall of the left ventricle. The right auriculo-ventricular opening is guarded by a valve in the form of a large **muscular fold** (characteristic feature).

— *Make a drawing of the dissected heart.*

* Prepare a blood film of the pigeon. Compare the erythrocytes with those of the other vertebrates you have studied.

الأمامين للكليتين ، والشريانيين الوركين للرجلين (ويخرج من كل من الوركين شريانان كلويان خلفيان إلى الفصين الأوسط والخلفي للكليتين) ، والشريان المساريقي الخلفي للمستقيم والمذرق ، والشريانيين الحرقفيين الإنسيين للحوض ، وأخيراً ينهى الأهر الظهري في الذيل كشریان ذيلي .

.... ارسم شكلاً للجهاز الشرياني وبين أسماء الأجزاء على الرسم .

* اقطع الأوعية الدموية الرئيسية المتصلة بالقلب ، وانزع القلب وثبته بالدبابيس في حوض التشريح ، ثم اغمره بالماء وشرحه وافحص حجراته الأربع .

تبين أن الفتحة الأذينية البطينية اليسرى يحرسها صمام ذو شرافتين (مترالي) يتصل بحبال وتريّة بجدار البطين الأيسر . أما الفتحة الأذينية البطينية اليمنى فيحرسها صمام على هيئة ثنية عضلية كبيرة (صفة مميزة) .

.... ارسم شكلاً للقلب المشرح .

* حضر سحبة من دم الحمامة ووازن الكريات الحمر بنظائرها في الفقاريات التي درستها .

* Remove away the alimentary canal and examine the syrinx and lungs.

* Open the lower part of the trachea just anterior to its bifurcation to form the two bronchi. This part is the lower larynx or syrinx. Open the syrinx.

Note in the **syrinx** the presence of a delicate vertical fold, the **semi-lunar membrane**. This is strengthened by the **pes-sulus** which is cartilaginous. The syrinx is the organ of voice in birds (characteristic feature).

* Pass a probe along a bronchus and slit it open with the scissors. Follow the branches of the bronchus through the lung.

Note the openings of the various air-sacs in the sequence mentioned before (see p. 280).

* Remove the pleura from one lung and try to take the lung out.

Note that the lung is closely attached to the thoracic wall. Thus the lungs of birds are but very slightly distended during inspiration (characteristic feature); what distend are the air-sacs.

— *Make a labelled drawing of the respiratory system.*

* أزل القناة الهضمية وافحص المحقن والرئتين .

* افتح الجزء السفلى للقصبة الهوائية أمام تفرعها مباشرة لتكون الشعبتين الهوائيتين. هذا الجزء هو الحنجرة السفلى أو المحقن . افتح المحقن .

تبين في المحقن وجود ثنية رأسية رقيقة هي الغشاء نصف القمري ، الذى يقويه المزلاج ، وهو غضروفى . والمحقن هو عضو الصوت فى الطيور (صفة مميزة) .

* أمرر مسباراً بطول إحدى الشعبتين الهوائيتين وشقها ثم افتحها بالمقص وتتبع فروعها فى الرئة .

تبين فتحات الأكياس الهوائية المختلفة بالتتابع الذى أشير إليه من قبل (أنظر ص ٢٨٠) .

* أزل غشاء الجنب (البليورا) الذى يغطى إحدى الرئتين وجاوب أن تنزعها .

تبين أن الرئة متصلة اتصالاً وثيقاً بالجدار الصدرى ، وهكذا لا تتمدد الرئتان فى الطيور إلا تمداً طفيفاً جداً فى أثناء الشهيق (صفة مميزة) ، أما التى تتمدد فهى الأكياس الهوائية .

.... ارسم شكلاً للجهاز التنفسى وبين الأجزاء على الرسم .

g) The Urinogenital System.

1. The **renal system**. This consists of two **kidneys** and two **ureters**. There is no urinary bladder (characteristic feature). The **kidney** is a tripartite organ, lodged in the fossae of the synsacrum. The **ureter** leaves the anterior lobe and runs backwards along the ventral surface of the other two lobes, straight to open on to the dorsal wall of the cloaca.

Two **adrenal glands** are present as a pair of small yellowish bodies, attached to the ventral surface of the anterior ends of the kidneys. They are ductless glands, of no renal function.

2. The **male genital system**. This consists of two **testes** and two **vasa deferentia**. Each **testis** is an oval body, cream white in colour, and attached by mesentery to the inner border of the anterior lobe of the corresponding kidney. From its inner border, a **vas deferens** emerges to run backwards, lateral to the ureter, as a sinuous tube, to open into the cloaca. Just before its opening, it dilates forming a small **vesicula seminalis**. There are no copulatory organs in the

ز - الجهاز البولي التناسلي .

١ - الجهاز البولي ، يتركب من كليتين وحالبين ، وليس ثمة مثانة بولية (صفة مميزة) . والكلية عضو ذو ثلاثة فصوص تبيت في حفرات في العجز المركب . ويترك الحالب الفص الأمامي ويتجه مستقيماً إلى الخلف ، على طول السطح البطني للفصين الآخرين ، ليفتح على الجدار الظهري للمذرق .

وتوجد غدتان جاركلويتين (كظران) كجسمين صغيرين يضربان إلى الصفرة ويتصلان بالسطح البطني للطرفين الأماميين للكليتين ، وهما غدتان صهاوان ، ليست لهما وظيفة بولية .

٢ - الجهاز التناسلي للذكر ، يتركب من خصيتين ووعاءين ناقلين . والخصية جسم بيضاوي بيضاء قشدية اللون وتتصل بالمساريقا بالحافة الداخلية للفص الأمامي للكلية المقابلة . وينبعث من حافتها الداخلية وعاء ناقل يمتد إلى الخلف في الناحية الجانبية للحالب كأنبوبة متلوية ليفتح في المذرق . وينتفخ الوعاء قبيل فتحته مكوناً حويصلة منوية صغيرة . وليس ثمة أعضاء سفاذ في الحمامة ، ذلك

pigeon, copulation being effected by contact of the cloaca of the male with that of the female.

3. The **female genital system**. This consists of one ovary and one oviduct. The **ovary** is the left one; the right one with its duct have disappeared. Sometimes, however, vestiges of these two structures are present. The ovary has the same relation to the left kidney as that of the left testis in the male. However, the ovary is larger and contains numerous **ova** of various sizes. The **left oviduct** is a wide convoluted tube which opens into the body cavity by a funnel-shaped internal opening, and into the cloaca by an aperture which lies lateral to that of the left ureter.

Note the presence, in the two sexes, of a blind sac which opens on the dorsal side of the cloaca. This is the **bursa Fabricii**, and is better developed in the nestling, becoming vestigial in the adult.

Slit open the cloaca and note its division into an anterior **coprodaeum** for the reception of the rectum, a middle **urodaeum** into which the urinogenital ducts open, and a posterior **proc-**

أن السفاد (الجماع) يتم عن طريق تلامس مذرقى الذكر والأنثى .

٣ - الجهاز التناسلى للأنثى ،
يركب من مبيض واحد وقناة بيض واحدة. والمبيض هو الأيسر ، أما الأيمن وقناة البيض الخاصة به فقد اختفيا ، وإن كانت آثار منهما تبقى فى بعض الأحيان . وللمبيض نفس علاقة الخصية اليسرى التى لها بالكلية اليسرى فى الذكر ، غير أن المبيض أكبر فى الحجم ويحتوى على بيض كثير مختلف الأحجام . وقناة البيض اليسرى أنبوبة ملتفة تفتح فى تجويف الجسم بفتحة داخلية قمعية الشكل وفى المذرق بفتحة تقع فى الناحية الجانبية لفتحة الحالب الأيسر .

تبين فى كلا الجنسين وجود كيس أعور (ردب) يفتح فى الجدار الظهرى للمذرق . هذا هو كيس فابريسي ، وهو أحسن تكويناً فى الفرخ ويغدو أثرياً فى الطائر البالغ . شق المذرق لتفتحه وتبين انقسامه إلى معبر برازى أمامى يفتح المستقيم فيه ، ثم معبر بولى فى الوسط تفتح فيه المجارى البولية التناسلية ، ومعبر شرجى فى الخلف يفتح فيه كيس

todaecum into which the bursa Fabricii opens.

— *Make labelled drawings of the urinogenital system of the two sexes.*

h) **The Brain.**

* Remove away the skin from the dorsal surface of the head.

* Scrape clean the bones of the roof of the skull.

* Cut through the sides of the skull and transversely just behind the upper beak. Cut also the two neural arches of the atlas and axis vertebrae. Remove away the cranial roof. In this way you have exposed the dorsal surface of the brain. Note :

Two **cerebral hemispheres**, very large and attached to them are two very small **olfactory lobes**; **thalamencephalon**, to the roof of which the **pineal body** is attached; two large **optic lobes**; large **cerebellum**; **medulla oblongata**.

— *Make a drawing of a dorsal view of the brain.*

* Turn out the brain carefully, cutting across the nerve roots one by one. Examine the ventral surface of the brain and note :

Two **cerebral hemispheres**; **olfactory lobes**; **infundibulum** and **optic**

فابريسي .

..... ارسم أشكالاً للجهاز البولي التناسلي في الجنسين ، وبين الأجزاء على الرسم بالأسماء .

ح - المخ .

* أزل الجلد من السطح الظهري للرأس .

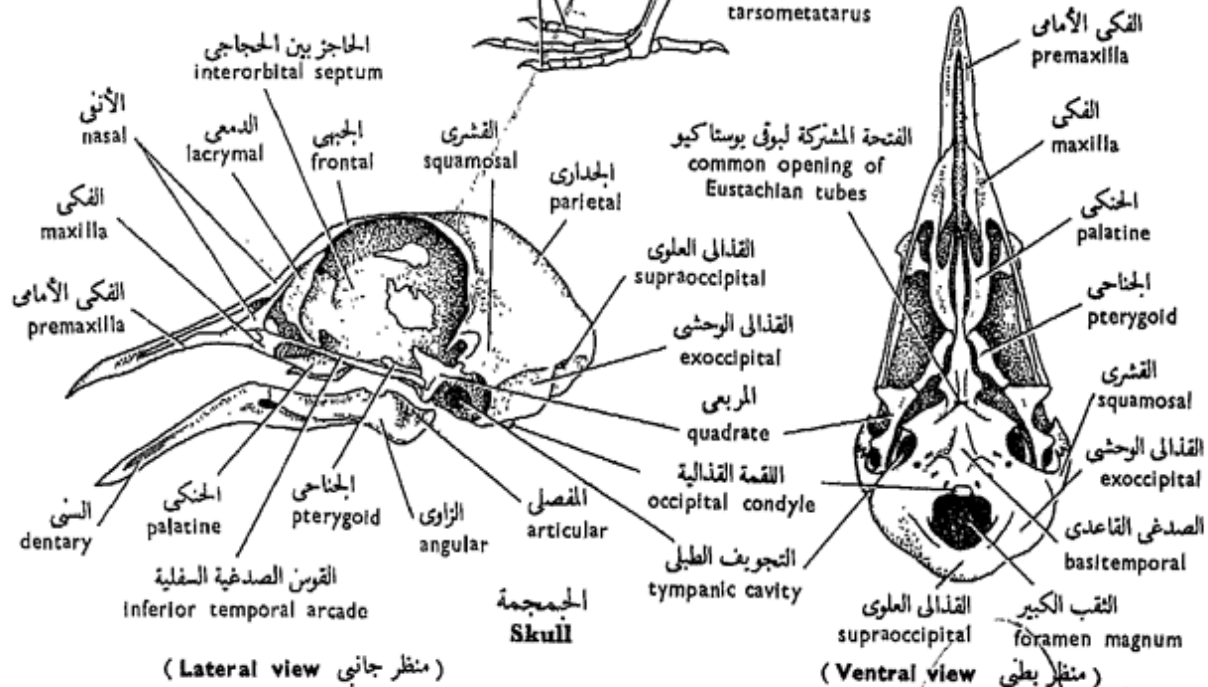
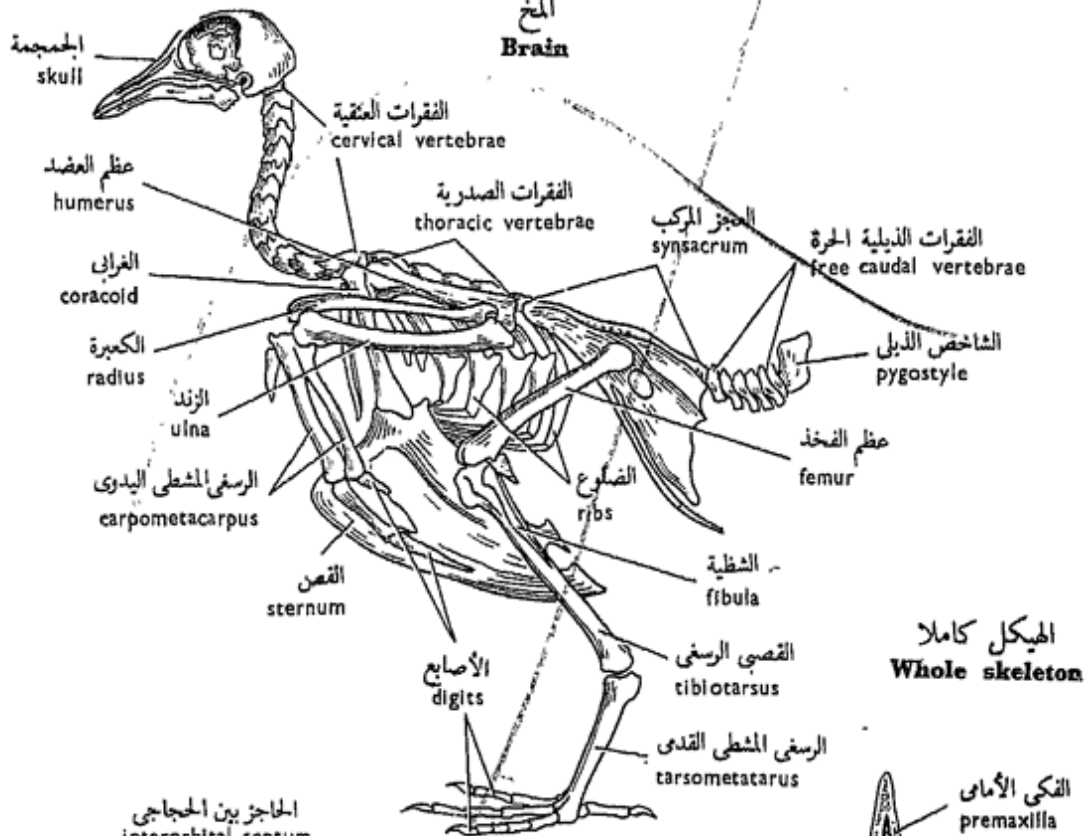
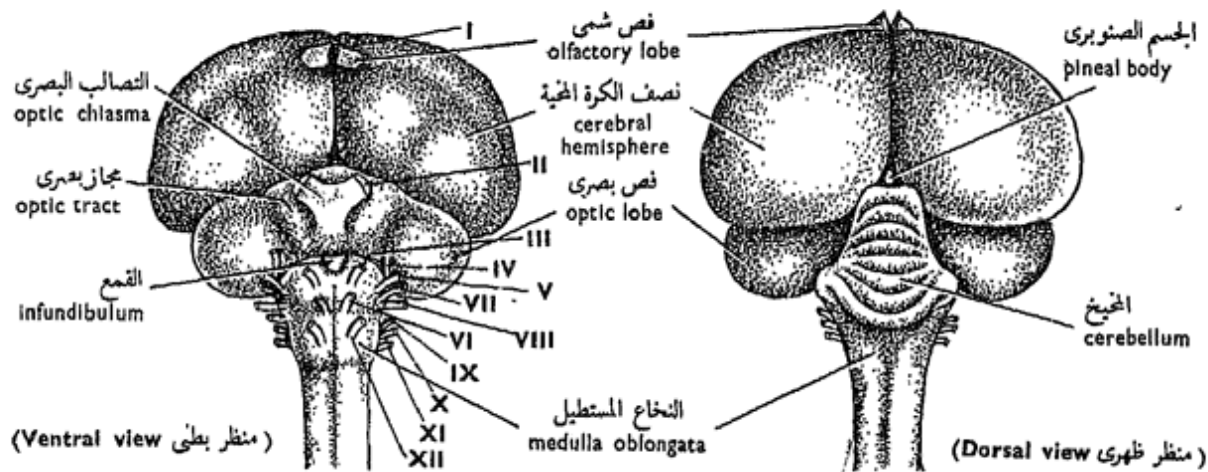
* اكشط عظام سقف الجمجمة جيداً .

* اقطع في جانبي الجمجمة ومستعرضاً فيها خلف المنقار العلوي مباشرة ، وكذلك القوسين العصبيين للفهقة والمحور . أزل غطاء القرنيوم ، وهكذا يتكشف السطح الظهري للمخ وتبين :

نصفي الكرة المخية ، وهما كبيران جداً ويتصل بهما فصان شميان صغيران جداً ؛ سرير المخ الذي يتصل بالجسم الصنوبري بسقفه ؛ الفصين البصريين الكبيرين ؛ المخيخ الكبير ؛ النخاع المستطيل .

..... ارسم شكلاً لمنظر ظهري للمخ ، وبين أسماء الأجزاء على الرسم .
* اخرج المخ بحذر ، وذلك بقطع جذور الأعصاب المخية واحداً واحداً وافحص السطح البطني للمخ وتبين :

نصفي الكرة المخية ؛ الفصين الشميين ؛ القمع والتصالب البصري ؛



شكل ٥٠ - الحمامة المنزلية « كولبا ليفيا دومستيكا »
FIG. 50 - COLUMBA LIVIA DOMESTICA

chiasma; optic lobes; medulla oblongata.

— *Draw.*

* Dislodge an eye from its orbit; divide it by an equatorial incision into two halves. Note the presence of the **pecten** which projects into the cavity of the eye. Also note the lens and a ring of small flat bones — the **sclerotic plates** — overlapping each other and lying at the outer edge of the cornea . . . *Draw.*

i) **The Skeleton.**

Examine mounted skeletons of birds and individual bones of the pigeon and note the following avian characteristic features : the great lightness of the bones, most of which contain air-cavities; the fusion of primarily distinct bones with each other (particularly in the skull, vertebral column, hands and feet); and the modifications in the limbs and their girdles fitting birds for flight and bipedal locomotion.

Follow the same method of study which you have followed with the skeleton of the toad and other vertebrates :

1. **The skull.**

Note in the skull its rounded cranium, large

الفصين البصريين ؛ النخاع المستطيل.

. . . . ارسم

* أخرج عيناً من حجاجها ، واقسمها بقطع استوائى إلى قسمين . تبين وجود المشط الذى يبرز فى تجويف العين . تبين أيضاً العدسة وحلقة من عظام مفلطحة صغيرة هى صفائح الصلبة يتراكب كل منها فوق الآخر ، وتقع على الحافة الخارجية للقرنية . . . ارسم .

ط — الهيكل .

افحص هياكل الطيور المركبة ، وكذلك عظام الحمامة المنفصلة وتبين الصفات المميزة الآتية للطيور : الخفة الكبيرة للعظام ، ويحتوى معظمها على تجاويف هوائية ، واندغام عظام بعضها فى بعض كانت أصلاً واضحة (وبخاصة فى الجمجمة والعمود الفقرى واليدين والقدمين) ، وتحويلات الأطراف وحزامها تلائم بها الطيور الطيران والحركة على اثنتين .

انهج نفس النهج الذى نهجته فى دراستك لهيكل الضفدعة والفقاريات الأخرى :

1. **الجمجمة .**

تبين فى الجمجمة القرنبيوم المدور ،

orbits separated from each other by an **interorbital septum**, and the long pointed edentulous beak, largely formed of the pre-maxillae above and the dentaries below. Also note the disappearance of most of the sutures that mark adjacent bones one from the other; such sutures are present in young birds. The two **temporal fossae** are confluent with each other and with the orbit; birds are **diapsid**. The quadrate is a large bone and articulates with the articular bone of the lower jaw; during life the quadrate is movable, a **streptostylic skull**.

2. The Vertebral column

Note the differentiation of the vertebral column into **cervical, thoracic, lumbar, sacral** and **caudal** regions. The cervical region is of great length and has an S-shaped curvature, thus enabling the bird to move its head at a large angle. Some of the thoracic vertebrae are fused together, and the lumbar vertebrae are fused with the last thoracic and the sacral vertebrae as well as with the pelvic girdle to form a complex rigid **synsacrum**. The posterior caudal verte-

والحجاجين الكبيرين اللذين يفصل بينهما حاجز بين حجاجي ، والمنقار المدبب الطويل عديم الأسنان والذي يتكون إلى حد كبير من الفكين الأماميين من أعلى والعظمين السنيين من أسفل . تبين أيضاً اختفاء معظم التداريز التي تحدد العظام المتجاورة الواحد من الآخر ، وهذه التداريز موجودة في الطائر الصغير ، والحفرتين الصدغيتين اللتين اندغمتا كل في الأخرى وفي الحجاج ، ذلك أن الطيور ذوات حفرتين ، والعظم المربعي وهو عظم كبير يتمفصل مع العظم المفصلي للفك السفلي ، ويتحرك العظم المربعي في أثناء الحياة ، فالجمجمة جمجمة طوية التعلق .

٢ . العمود الفقري .

تبين تميز العمود الفقري من مناطق عنقية وصدريّة وقطنية وعجزية وذيلية . والمنطقة العنقية عظيمة الطول ، ذات انحناءة على شكل حرف S ، وهكذا تعين الطائر على تحريك رأسه في زاوية كبيرة . ويندغم بعض الفقرات الصدريّة في بعض ، بينما تندغم الفقرات القطنية في الفقرة الصدريّة الأخيرة وفي الفقرات العجزية وكذلك في الحزام الحوضي لتكون عجزاً مركباً جامداً ، كما أن الفقرات

brae have fused into a **pygostyle**.

—The **cervical vertebrae** are 14 in number, the first two of which are modified into the **atlas** and **axis** vertebrae.

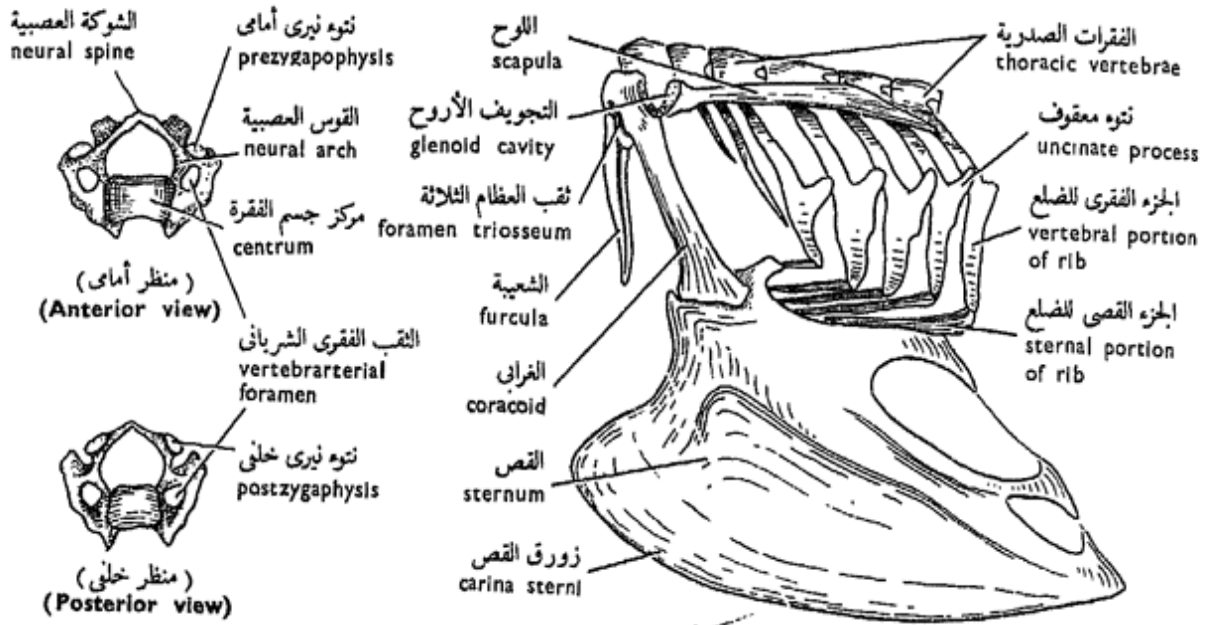
Note the elements of the normal cervical vertebra: a **centrum**, a **neural arch** with a **neural spine**, **pre-** and **postzygapophyses**, and **transverse processes**. Note that most vertebrae are elongated and light in weight. The centrum is **heterocoelous**, that is, its anterior surface is convex from above downwards and concave from side to side like a saddle, while its posterior surface is the reverse of that. Each transverse process is short and fused to a **cervical rib**, perforated at its base forming the **vertebrarterial foramen** which transmits the vertebral artery. The atlas and axis have no cervical ribs, and the atlas has a very much reduced centrum, while its proper centrum has been detached to fuse with that of the axis, forming the **odontoid process** of the axis. The posterior two cervical vertebrae have long ribs.

— Draw the 1st, any of the 3rd — 12th, and the 14th

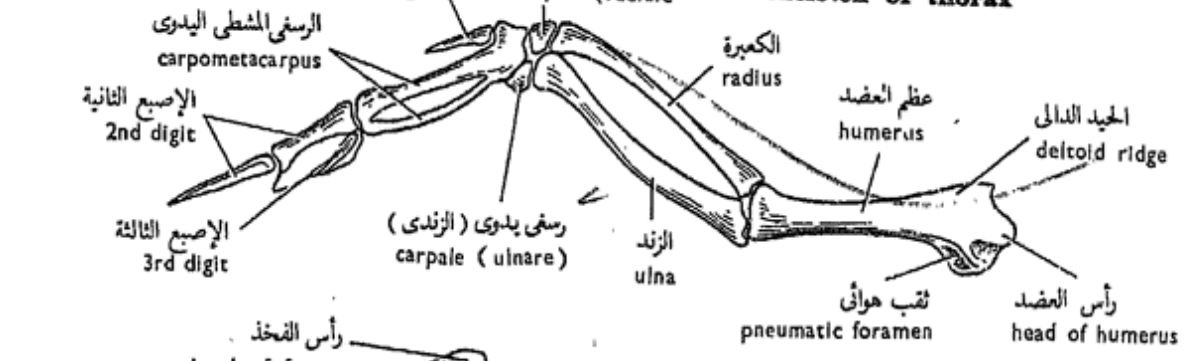
الذيلية الخلفية قد ادغمت لتكون الشاخص الذيلي .

— والفقرات العنقية ١٤ في العدد، تحورت الأوليان منها لتكونا الفهقة والمحور .

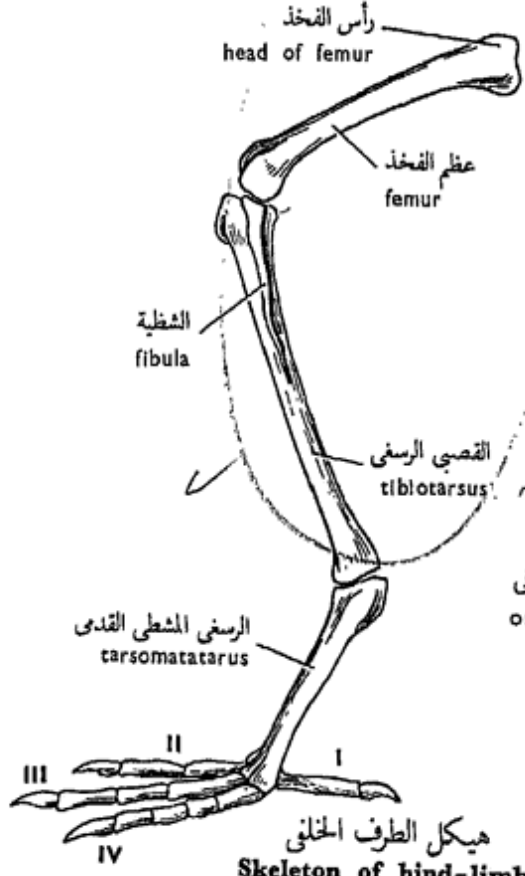
تبين عناصر الفقرة العنقية السوية وهي : مركز جسم الفقرة وقوس عصبية مع الشوكة العصبية ، والتوءان النيران الأماميان والخلفيان والتوءان المستعرضان . لاحظ أن معظم الفقرات ممدودة خفيفة الوزن . ومركز جسم الفقرة غير متجانس التفرع ، أي أن سطحه الأمامي محدب من أعلى إلى أسفل ومقعر من جانب إلى جانب مثل السرج ، بينما سطحه الخلفي على عكس ذلك . وكل توء مستعرض مندغم في ضلع عنقي مثقوب عند القاعدة مكوناً الثقب الفقري الشرياني الذي ينقل الشريان الفقري . وليس للفهقة ولا للمحور ضلوع عنقية ، وليس للفهقة سوى مركز جسم فقرة مختزل جداً ، بينما مركز جسمها الخاص قد انفصل عنها ليندغم في مركز جسم المحور مكوناً التوء السني للمحور . وللفقرتين العنقيتين الخلفيتين ضلوع طويلة ارسم الفقرات العنقية الأولى والثانية وأيا من ٣ - ١٢ و ١٤



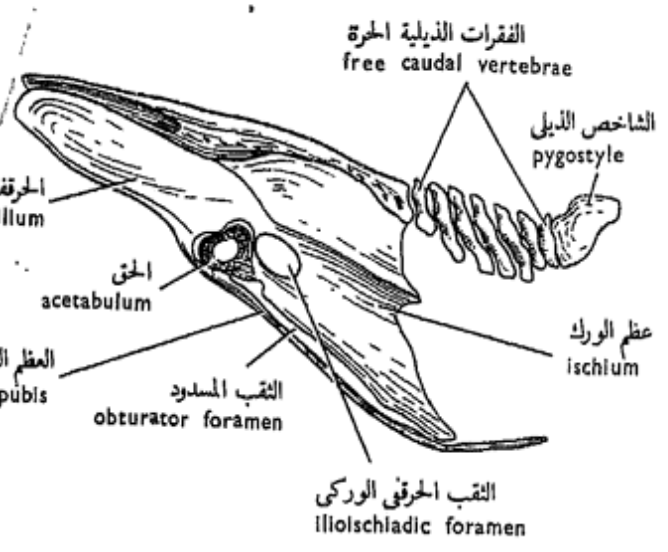
فقرة عنقية عادية
Normal cervical vertebra



هيكل الجناح
Skeleton of wing



هيكل الطرف الخلفى
Skeleton of hind-limb



العجز المركب والفقرات الذيلية
Synsacrum and caudal vertebrae

شكل ٥١ - الحمامة المنزلية « كولمبا ليفيا دومستيكا »
FIG. 51 - COLUMBA LIVIA DOMESTICA

cervical vertebrae from various views.

— The **thoracic vertebrae** are 5 in number, the first three of which are fused together, the fourth is free and the fifth is fused with the lumbar vertebrae. All of the thoracic vertebrae carry ribs which articulate with the sternum. A **rib** is divided into a **vertebral portion**, articulating with the vertebral column, and a **sternal portion**, articulating with the sternum. Both portions are bony and the former carries a backwardly directed **uncinate process** which overlaps the rib behind adding more rigidity to the thoracic wall.

— The **lumbar vertebrae** are 6 in number, fused together as well as with the last thoracic and the following **sacral** (2 in number) and **postsacral** (5 in number) vertebrae. All of these are moreover fused with the pelvic girdle to form the **synsacrum**. This gives great support to the two legs.

— Six free **caudal vertebrae** follow, succeeded by a terminal **pygostyle**, (ploughshare bone) which consists originally of a number (4-6) of fused caudal vertebrae, distinct in the

من مناظر شتى .

— والفقرات الصدرية ٥ في العدد ، تندغم الثلاث الأولى منها بعضها في بعض ، والرابعة حرة ، بينما الخامسة مندغمة في الفقرات القطنية . وتحمل الفقرات الصدرية جميعها ضلوعاً تتمفصل مع القص . وينقسم الضلع إلى جزء فقري يتمفصل مع العمود الفقري ، وجزء قصي يتمفصل مع القص . وكلا الجزأين عظميان ، ويحمل الأول فتوءاً معقروفاً متجهاً إلى الخلف يترابك فوق الضلع الواقع خلفه ، فيضيف إلى الجدار الصدري صلابة أكثر .

— والفقرات القطنية ٦ في العدد ، يندغم بعضها في بعض وفي الفقرة الصدرية الأخيرة وفي الفقرتين العجزيتين (وهي اثنتان) اللتين تليها ، أي تلي القطنية ، وفي الفقرات خلف العجزية (عددها ٥) ، وتندغم هذه جميعها أيضاً في الحزام الحوضي مكونة العجز المركب ، الذي يدعم الرجلين تدعماً كبيراً .

— وتتبع هذه ست فقرات ذيلية حرة ، يتبعها الشاخص الذيلي الانتهائي (عظم سلاح المحراث) ، وهو يتركب أصلاً من عدد (٤-٦) من الفقرات المندغم بعضها في بعض ، وهي

embryo. The pygostyle supports the tail, and in the living bird, the rectrices are arranged round it in a semicircle.

— *Make labelled drawings of the thoracic, caudal vertebrae and pygostyle.*

3. The sternum.

This is characteristically very large in birds, and extends far back under the greater part of the abdomen. Note the prominent midventral crest, called the **keel** or **carina sterni**, which affords a large surface on which the pectoral muscles are attached. Two **coracoid grooves** are found on the anterior edge for the articulation of the two coracoids. The lateral borders of the sternum are notched forming the **costal processes** for the reception of the sternal portions of the thoracic ribs.

— *Draw.*

4. The pectoral girdle and the wings.

The pectoral girdle consists, on each side, of a sabre-like dorsal **scapula** disposed above the ribs, a stout **coracoid** which articulates with the sternum, and a slender, slightly

واضحة في الحنين . ويدعم الشاخص الذيلي الذيل ، وتتنظم الريشات الذيلية حوله على هيئة نصف دائرة في الطائر الحى .

. . . . ارسم أشكالاً للفقرات الصدرية والذيلية والشاخص الذيلي ، وبين أسماء الأجزاء على الرسم .

٣ . القص .

مما يميز القص في الطيور أنه كبير جداً ، وأنه يمتد إلى الخلف أسفل الجزء الأكبر من البطن . تبين العرف البطنى الوسطى البارز والذي يسمى الزورق أو زورق القص . وهو بهيئة سطحاً كبيراً تتصل على جانبيه العضلات الصدرية . وثمة ميزابان غرابيان يقعان في الأمام لتمفصل الغرابيين . والحافتان الجانبيتان للقص مثلومتان فتكون عليهما النتوءات الضلعية لاستقبال الأجزاء القصية من الضلوع الصدرية .

. . . ارسم .

٤ . الحزام الصدرى والحناحان .

يتركب الحزام الصدرى على كل جانب من لوح يشبه السيف ويقع على الناحية الظهرية فوق الضلوع ، ومن عظم غرابى قوى يتمفصل مع

curved **clavicle**. The two clavicles unite together forming the **furcula**. There is a **glenoid cavity**, for the reception of the head of the humerus, formed by the coracoid and scapula. Where the coracoid and scapula meet with the clavicle, the **foramen triosseum** (foramen of the three bones) is formed to allow the passage of the tendon of the pectoralis minor muscle.

The bones of the wing are : the **humerus**, which is expanded at both ends; the **radius** and the **ulna**, almost parallel with and separate from one another along their entire length, and the ulna is stouter; two separate small **carpals**, **radiale** and **ulnare**; a **carpometacarpus**, window-like and represents the result of fusion of the distal row of carpals with the three metacarpals which can be made out in the compound bone; and finally 3 **digits**, with a digital formula 1 : 2 : 1.

— *Make labelled drawings of the pectoral girdle and the bones of the wing.*

5. The pelvic girdle and hind-limbs.

— The **pelvic girdle** is

القص ، وتوقوة نحيلة بها تقوس طفيف . وتتحد الرقوتان معاً مكونتين الشعبية . وثمة تجويف أروح (جوف عنابي) يبيت فيه رأس عظم العضد ، يتكون من الغرابي واللوح . ويتكون ثقب العظام الثلاثة في المكان الذي يجتمع فيه اللوح والغرابي مع الرقوة ، وهو ثقب يسمح بمرور وتر العضلة الصدرية الصغيرة .

وعظام الجناح هي : عظم العضد وهو متسع الطرفين ، ثم الكعبرة والزند ويكادان أن يكونا متوازيين ومنفصلين على طول إمتدادهما كله ، والزند أقوى من الكعبرة ، ثم رسغيات اليد وهي اثنان صغيران منفصلان ، أحدهما كعبري والآخر زندي ، ثم رسغي مشطى يدوي ، يشبه الشباك ويمثل نتيجة ادغام الصف البعيد من رسغيات اليد في أمشاط اليد الثلاثة التي يمكن تحديدها في هذا العظم المركب ، وأخيراً ثلاث أصابع صيغتها الإصبعية هي 1 : 2 : 1 .

..... ارسم أشكالاً للحزام الصدري وعظام الجناح وبين الأجزاء على الرسم بأسمائها .

٥ - الحزام الحوضي والطرفان الخلفيان.

— الحزام الحوضي مندغم في بعض

fused with some of the posterior vertebrae, as you have already noted, to form the **synsacrum**. The girdle consists of three paired bones : a broad flattened **ilium**, a smaller **ischium** which is more posterior and dorsal, and a ventral cylindrical **os pubis**. There is no pubic symphysis; the two pubic bones do not fuse with each other. An **acetabulum** for the reception of the head of the femur is formed by the three bones. An **obturator foramen** is found between the ilium and pubis, and an **ilioischial foramen** is found between the ilium and ischium.

— The bones of the **hind-limb** are : the **femur**, is short but stout; the **tibiotarsus**, representing the tibia fused to the proximal row of tarsals; the **fibula** is united with the anterolateral third of the tibiotarsus; the **tarsometatarsus**, representing the fused distal row of tarsals with the **metatarsals** 2-5, the **first metatarsal** remaining free; and finally 4 **digits**, with a digital formula 2:3:4:5. The hallux is directed backwards while the other three digits are directed forwards.

— *Make labelled drawings*

الفقرات الخلفية كما تبين ذلك من قبل لتكون العجز المركب . ويتركب الحزام من ثلاثة عظام زوجية هي : الحرقفة وهي عريضة مفلطحة ، ثم عظم الورك وهو أصغر ويقع إلى الخلف وتجاه الناحية الظهرية ، ثم العظم العاني وهو أسطواني بطى . وليس ثمة ارتفاق عاني ، ذلك أن العظمين العانيين لا يندغمان كل في الآخر . ويتكون حلق من العظام الثلاثة وذلك لتسلم رأس عظم الفخذ . ويوجد ثقب مسدود بين الحرقفة والعاني ، كما يوجد ثقب حرقفي وركبي بين الحرقفة والورك .

— وعظام الطرف الخلفي هي : عظم الفخذ ، وهو قصير ولكنه قوى ؛ ثم القصبى الرسغى ، الذى يمثل القصبية مندغمة فى الصف القريب لرسغيات القدم ؛ ، وتتحد الشظية مع الثلث الأمامى للقصبى الرسغى من الجانب ؛ ثم الرسغى المشطى القدى ، ويمثل الصف البعيد لرسغيات القدم المندغمة فى أمشاط القدم ٢ - ٥ ، أما المشطى القدى الأول فيظل حراً ؛ وأخيراً ٤ أصابع صيغتها الإصبعية هي ٢:٣:٤:٥ . وتتجه لإبهام القدم إلى الخلف والثلاث الأخرى إلى الأمام .

... ارسم أشكالاً للعجز المركب

of the *synsacrum* and the bones of the *hind-limb*.

— Why have birds been described as “glorified reptiles” ?

— What are the adaptations in structure of birds to flight ?

E. Class MAMMALIA

Mammals and birds are principally terrestrial animals which are able to live in various habitats and under severe environmental conditions. This is mainly because both of these larger groups have developed a mechanism which keeps their internal composition constant. They are homoiothermal in contradistinction to all other animal groups which are poikilothermal, and which under the severe conditions of the environment become inactive and hibernate.

Mammals also, like birds, have originated from reptiles, but while birds have preserved several reptilian features, mammals have departed from reptiles to a greater extent.

The class Mammalia is a uniform group characterized by the possession of hair and of mammary or milk

وعظام الطرف الخلفي ، وبين الأجزاء على الرسم بأسمائها .

— لماذا وصفت الطيور بأنها « زواحف ممجدة » ؟

— ما هي التكيفات في بنية الطيور للطيران ؟

هـ - طائفة الثدييات

الثدييات والطيور حيوانات برية أساساً ولهما المقدرة على أن تعيشا في مواطن شتى وتحت ظروف بيئية قاسية . ويعزى هذا إلى حد كبير إلى أنه قد يكون في هاتين الجماعتين الكبيرتين دولاب يحفظ لهما تركيبهما الداخلي ثابتاً ، فهما ثابتتا درجة حرارة الجسم ، على تقيض جميع جماعات الحيوان الأخرى متغيرة درجة حرارة الجسم ، والتي تعتمد إلى الحمول والكمون تحت ظروف البيئة القاسية .

والثدييات أيضاً قد انحدرت ، مثل الطيور ، من الزواحف ، غير أنه في الوقت الذي نجد فيه الطيور ما زالت محتفظة بكثير من صفات الزواحف إذا بالثدييات قد مالت عن الزواحف ميلاً كبيراً .

وطائفة الثدييات مجموعة متجانسة تميز بالشعر والغدد الثديية أو

glands which secrete milk on which they feed their young. These are born alive and given great care by the parents for a considerable period of time, sometimes lasting for several years as in man. Their highly developed brain and sense-organs as well as their motor mechanisms enable them to perceive much of the circumstances under which they live. The body is lifted off the ground on four legs and is capable of progression on it with great speed.

There is a single bone — the dentary — in the lower jaw associated with the habit of chewing the food; the other lower jaw bones and the quadrate have either been included in the middle ear or disappeared. There are four chambers to the heart and a single left systemic aorta (a single right in birds), and there is a muscular diaphragm which plays an important role in breathing. There are principally 7 cervical vertebrae only; the dentition is diphyodont and heterodont, and the vertebral centrum ossifies by three centres of ossification, etc.

The class is divided into 3 principal subclasses, the **Prototheria**, the **Allo-**

اللبنية التي تفرز اللبن الذي تغذى به صغارها . وهذه تولد حية ويعتنى بها أبواها عناية كبيرة ولفترة طويلة ، قد تمتد عدة سنوات كما في الإنسان . ويمكن لها منحها العالى التكوين وكذلك دواليها الحركية من أن تعي كثيراً من الظروف التي تعيش تحتها . والجسم فيها محمول بعيداً عن الأرض على أربع أرجل ، وتستطيع أن تتحرك عليها بسرعة عالية .

ويوجد في الفك السفلى عظم واحد ، هو العظم السني ، نتيجة تعود الثدييات على مضغ غذائها ، أما عظام الفك السفلى الأخرى مع العظم المربعي فيما أن تكون قد دخلت في تركيب الأذن المتوسطة أو اختفت . وتوجد أربع حجرات في القلب وأبهر جهازى أيسر وحيد (هو الأيمن الوحيد في الطيور) ، كما يوجد حجاب حاجز عضلي يلعب دوراً هاماً في التنفس . وتوجد أساساً ٧ فقرات عنقية فقط ، والتسنين مزدوج والأسنان غير متجانسة ، ويتعظم مركز جسم الفقرة بثلاثة مراكز تعظم ، الخ .

وتصنف الطائفة في ٣ طويئفات رئيسية هي ، البروتوثيريا والألوثيريا

theria (extinct) and the **Theria**. The Theria are further divided into 3 infraclasses, the **Pantotheria** (extinct), the **Metatheria** and the **Eutheria**. So the living mammals fall under the 3 unequal groups, the **Prototheria**, **Metatheria** and **Eutheria**, the last including the majority and more well known of the living mammals.

The Rabbit

Oryctolagus cuniculus

Rabbits and hares are eutherians of the **order Lagomorpha** characterised by having longer hind- than fore-limbs (so they jump), a short tail, continually growing incisors (not exclusive to the order) and the upper pair of incisors are accompanied by a smaller second pair. They are skilful burrowers.

The rabbit is herbivorous and gregarious and readily domesticated; many fancy varieties have been produced by breeders.

In the following study, you should compare all the organs and systems with those of the other vertebrate animals which you

(بأثدة) ، والثيريا . وتصنف الثيريا إلى ٣ تحت طويثفات ، هي البانتوثيريا (بأثدة) ، المتاثيريا ، واليوثيريا ، وعلى هذا تقع الثدييات الحية تحت الثلاث المجموعات غير المتساوية الآتية: البروتوثيريا (الثدييات الأولية) والميتاثيريا (الثدييات البعدية) ، واليوثيريا (الثدييات الأصيلة) ، وتشتمل اليوثيريا على الأغلبية العظمى للثدييات الحية وأكثرها شهرة .

الأرنب

أوريكتولا جوس كيونكيولس

الأرانب الأهلية والأرانب البرية من الثدييات الأصيلة ، وتنتمي إلى رتبة لاجومورفا التي تتميز بأن رجليها الخلفيتين أطول من الأماميتين (ومن ثم هي تقفز) وذيلها قصير وقواطعها لا تنى عن النمو (وإن كانت هذه الصفة غير مقصورة على هذه الرتبة) ، وبأن قاطعها العلويتين دائماً مصحوبتان بقاطعتين أخريين أصغر منهما . وهي نقابة ماهرة .

والأرنب حيوان عاشب ، يعيش في جماعات أو قطعان ويسهل استئناسه ، وقد استطاع المربون أن يحصلوا على سلالات كثيرة جميلة منه .

وينبغي لك في الدراسة الآتية أن توازن الأعضاء والأجهزة بما يقابلها في الفقاريات الأخرى التي

have studied, especially *Bufo regularis* (see Vol. I), in order to understand the true meaning of their structures.

a) External Features .

— Note that there is an almost complete covering of **hairs** on the outer surface of the body. They are either uniform or different in colour.

— **Divisions of the body** are the **head, neck, trunk**, with **two pairs of pentadactyle limbs**, and **tail**.

— **In the head**, note the anterior **mouth** bounded by two mobile soft **lips** (characteristic of mammals). The upper lip is divided by a median cleft which connects the mouth with **the external nares or nostrils**. These are oblique in position and lie on the tip of a mobile **nose** (characteristic of mammals). Posterior to them and laterad are the two large **eyes**, each guarded by two **eyelids**, an upper and a lower, fringed by **eyelashes**, and a third or **nictitating membrane** attached to the anterior angle of the eye. On the anterior or facial region of the head are a few tactile hairs, the **vibrissae**, which are greatly

درسها وبخاصة « بوفو ريجيولارس » (انظر الجزء الأول) وذلك حتى تفهم المعنى الحقيقي لبنائها .

١ - الصفات الخارجية .

— تبين أن الجسم يكاد يكون كله مغطى تغطية كاملة بالشعر ، وهذا إما أن يكون متجانس اللون أو متعدد الألوان

— مناطق الجسم ، هي الرأس والعنق والجلد الذى يتصل به زوجان من الأطراف خماسية الأصابع ، ثم الذيل .

— تبين فى الرأس ، الفم ، وهو أمامى وتحيط به شفتان طريتان متحركتان (صفة مميزة للتدييات) والشفة العليا مقسومة بشق وسطى يوصل الفم بفتحتى الأنف الخارجيتين ، وهتان مائلتان وتقعان على طرف أنف متحرك (صفة مميزة للتدييات) . وتقع خلفهما وعلى الجانبين العينان الكبيرتان وكل منهما محاطة بجفنين ، أحدهما علوى والآخر سفلى ، وكلاهما مهدب أى يحمل رموشاً ، ثم بجفن ثالث هو الغشاء الرامش الذى يتصل بالزاوية الأمامية للعين . وتوجد على المنطقة الأمامية للرأس أو الوجه شعيرات حسية قليلة ، هي الخطارات ، ذات طول بالغ . كما يوجد صيوانا الأذنين

enlarged. The **pinnae** are parts of the external ears, and are freely movable (mammalian feature).

— **In the trunk**, note the **thorax** strengthened by the ribs and sternum, and the larger **abdomen**. At the base of the short **tail** is the **anus**, and in front of it is the **urinogenital opening** which in the male lies on the tip of a retractile organ called the **penis**, surrounded by a free fold of skin, the **prepuce**; while in the female it is slit-like and called the **vulva**, at the anterior margin of which is a short rod-like **clitoris** which corresponds to the penis. Note in the male the presence of two **scrotal sacs** in which the two testes lie outside the body cavity.

On the two sides of the urinogenital aperture in both sexes are two hairless **inguinal depressions** on to which open the ducts of **perineal glands** (scent glands). They secrete a substance which gives the rabbit its characteristic odour by means of which it can distinguish its own kind by smell.

Along the ventral surface of the thorax and abdomen are 4-5 pairs of **teats** on the tips of which open the ducts

وهما جزء من الأذنين الخارجيتين ويتحركان حركة حرة (صفة مميزة للثدييات).

— **تبين في الجذع: الصدر**، الذى تحيط به الضلوع والقص، ثم البطن: ويوجد الشرج عند قاعدة الذيل القصير، وتوجد أمامه الفتحة البولية التناسلية التى تقع فى الذكر على طرف عضو قابل للانكماش هو القضيب، الذى تحيط به ثنية طليقة من الجلد هى القلفة، بينما تشبه الفتحة فى الأنثى الشق وتسمى الفرج، الذى يوجد عند حافته الأمامية بظفر قصير عصى الشكل يقابل القضيب من ناحية البنيان. تبين فى الذكر وجود كيسى الصفن اللذين تقع فىهما الخصيتان.

وتوجد على جانبي الفتحة البولية التناسلية فى كلا الجنسين منخفضان أُرْبِيَّانَ أملسان (عديما الشعر) تفتح فىهما قنوات الغدد العجانية (غدد رائحة) وهى تفرز مادة تكسب الأرنب رائحته المميزة التى بواسطتها يستطيع الأرنب أن يميز نوعه عن طريق الشم.

وتوجد على السطح البطنى للصدر والبطن ٤ - ٥ أزواج من الثدي تفتح

of mammary glands in the female.

— The **limbs** are built up on the same plan as in the other tetrapods you have studied, viz. in the fore-limb are the **upper arm, fore-arm** and **hand**, while in the hind-limb are the **thigh, shank** and **foot**. The hand has 5, and the foot only 4 digits which all terminate in strong curved **claws** (digging tools of the rabbit). Note that the hind-are longer than the fore-limbs (adaptation for leaping as in *Bufo*).

— *Make drawings of the rabbit to show as much as you can of its external features.*

b) Dissection.

* Take a rabbit killed by an overdose of an anaesthetic, like chloroform or ether, and lay it on its back on the dissecting board. Fix it with nails in the hands and feet.

* Make a median longitudinal incision in the skin only, from the pubic symphysis to the tip of the snout. Cut transversely at the shoulders and in front of the hips.

* With the help of your fingers or the handle of the scalpel, not its sharp edge, separate the skin from the muscular body wall and note that the two are connected together by loose subcutaneous

على أطرافها مجارى الغدد اللبنية في الأنثى .

— والأطراف منية على نفس النظام الذى درسته في رباعية الأرجل الأخرى ، أى أنه توجد في الطرف الأمامى عضد وساعد ويد ، بينما توجد في الطرف الخلفى فخذ وساق وقدم . وتوجد في اليد ٥ أصابع وفي القدم ٤ فقط ، وتنتهى الأصابع جميعاً في مخالب مقوسة قرنية قوية (وهي أدوات حفر الأرنب) . تبين أن الطرفين الخلفيين أطول من الأماميين (تكيف للقفز كما في الضفدعة) .

... ارسم أشكالاً للأرنب توضح أكثر ما تستطيعه من صفاته الخارجية.

ب - التشريح .

* خذ أرنباً قتل بجرعة كبيرة من مخدر مثل الكلوروفورم أو الأثير ، وضعه على ظهره فوق لوحة التشريح وثبته بالمسامير من يديه ورجليه .

* اعمل قطعاً طويلاً وسطيّاً في الجلد فقط مبتدئاً من الارتفاق العاني حتى طرف الخطم . اقطع عرضياً عند الكتفين وأمام الردفين .

* افصل الجلد من جدار الجسم العضلي مستعيناً على ذلك بأصابعك أو بمقبض مشرطك (لا بحافته الحادة) ثم تبين أن الجلد وهذا الجدار متصلان بنسيج ضام تحت الجلد سائب . وتبين

connective tissue. In the female note the presence of the mammary glands. Reflect the flaps of skin and nail them down.

* Make a longitudinal median incision in the abdominal wall from the pubic symphysis to the xiphisternum, taking care not to injure the internal viscera. Cut parallel to the ribs on both sides and reflect the flaps of the abdominal wall, and fix them down.

* Dissect the neck region to expose its main blood vessels, then remove the pectoral muscles carefully on both sides to expose the subclavian veins and arteries. These are necessary steps before cutting through the thoracic wall so as to avoid damaging any blood vessel in the thorax or neck, otherwise excessive bleeding would ensue.

* Make a small incision with the tip of the scissors in the diaphragm. The thoracic cavity will be filled with air at once and the diaphragm will be lowered. Now, cut through the diaphragm separating it from the ribs all around.

* Look for two delicate vessels, the internal mammary vein and artery, running on the inner surface of the thoracic wall on each side of the sternum. Make two longitudinal cuts through the ribs, a little to the outside of these vessels, from behind forwards until you reach the first rib. Keep the first right rib intact, but cut the first left rib carefully without damaging the vessels you have already exposed in the thorax and neck. Reflect the sternum to the right side. Cut parts of the remaining ribs on both sides so as to expose more of the thoracic cavity.

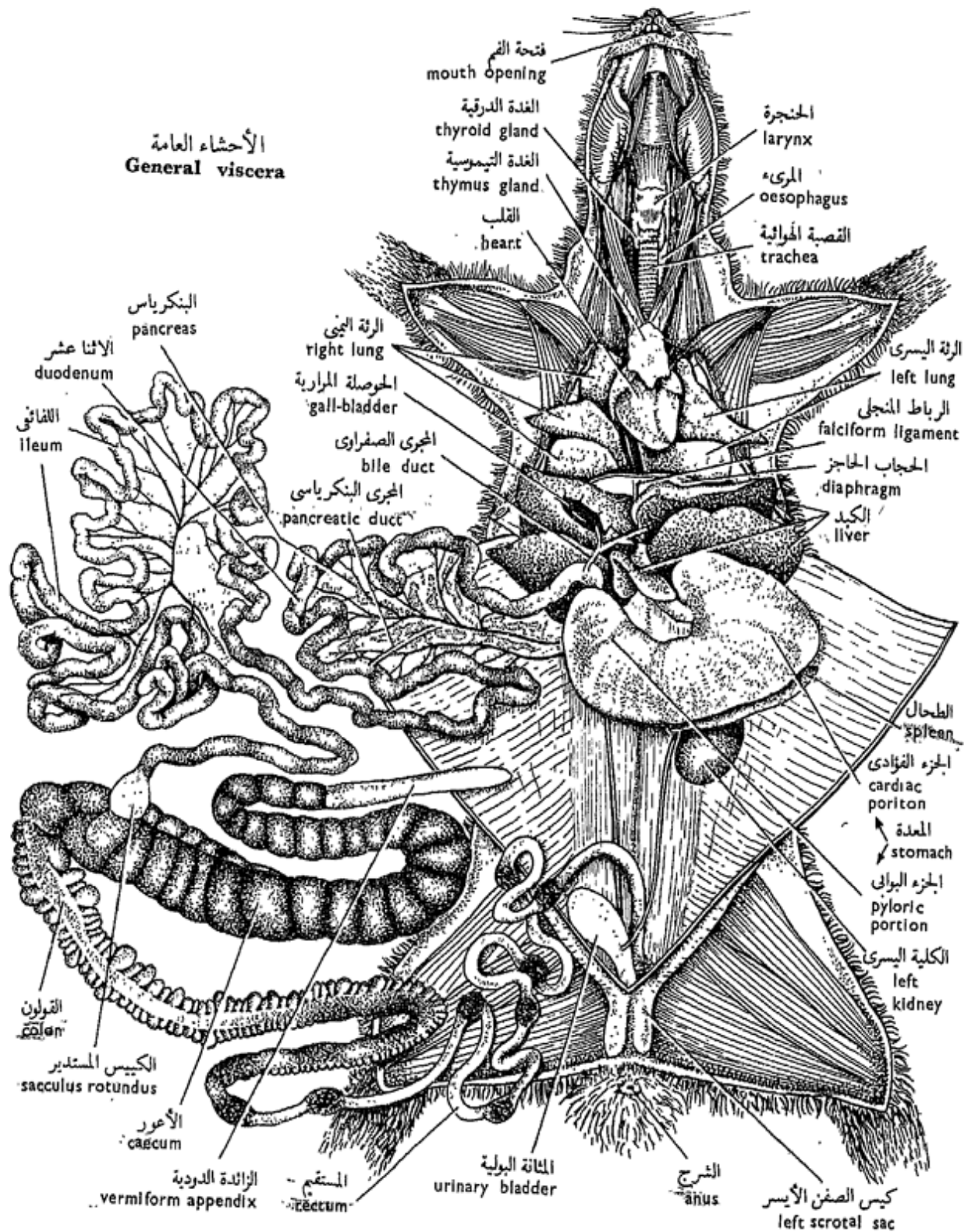
في الأثنى وجود الغدد الثديية . اقلب أرخيتي الجلد وثبتهما بالمسامير في لوحة التشريح .

* اعمل قطعاً وسطياً طويلاً في جدار البطن مبتدئاً من الارتفاق العاني حتى القص السيفي ، وكن حذراً حتى لا تلحق ضرراً بالأحشاء الداخلية . اقطع موازياً للضلوع على الجانبين واقرب أرخيتي جدار البطن وثبتهما بالمسامير في لوحة التشريح .

* شرح منطقة العنق لتكشف عن الأوعية الدموية الرئيسية فيها ، ثم أزل العضلات الصدرية على الجانبين بحرص حتى تكشف عن الوريدين والشريانيين تحت الترقوتين . هذه خطوات ضرورية ينبغي اتخاذها قبل قطع جدار الصدر لتجنب إلحاق الضرر بأي من الأوعية الدموية في الصدر أو العنق ، وإلا نتج عن ذلك نزف شديد .

* اعمل قطعاً صغيراً في الحجاب الحاجز بطرف المقص ، فيمتلئ تجويف الصدر بالهواء على التو مما يخفض الحجاب الحاجز ، وعندئذ اقلعه عند حافته حتى تخلصه تماماً من الضلوع .

* ابحث عن وعائين رقيقين ، هما الوريد الثديي الإنسي والشريان الثديي الإنسي ، يمتدان على السطح الداخلي لجدار الصدر على كل جانب من جانبي القص . اعمل قطعتين طويلتين في الضلوع إلى الخارج قليلاً من هذه الأوعية من الخلف إلى الأمام حتى تصل إلى الضلع الأول . اترك الضلع الأول الأيمن على حاله ، ولكن اقطع الضلع الأول الأيسر بحذر ، دون أن تلحق ضرراً بالأوعية التي سبق أن كشفت عنها في الصدر والعنق ، ثم اقلب القص جهة اليمين . أزل بعض أجزاء الضلوع المتبقية على الجانبين حتى تكشف عن التجويف الصدري بوضوح أكثر .



شكل ٥٢ - الأرنب « أوريكتولاغس كيونكيولس »
FIG. 52 - ORYCTOLAGUS CUNICULUS

Identify the general viscera as they appear *in situ*.
In the thorax : the **heart** surrounded by the **pericardium**, and on its ventral surface the **thymus gland** is seen as a fatty mass (in young rabbits), and **lungs**.
In the abdomen:the **liver**, **stomach**, some coils of the **ileum**, **caecum**, **colon** and **urinary bladder**.

— Draw the general viscera as you see them *in situ*.

c) The Digestive system.

Defer the examination of the buccal cavity to a later step, and follow the system from the **oesophagus**, which extends in the neck region dorsal to the trachea, recognized by its rings. The oesophagus passes backwards into the thoracic cavity dorsal to the heart, pierces the diaphragm and opens into the stomach.

— The **stomach** is a large sac which has a convex postero-ventral surface, the **greater curvature**, and a concave antero-dorsal surface. the **lesser curvature**. The latter is connected to a part of the liver by a sheet of mesentery, the **lesser omentum**, while from the greater curvature another sheet of peritoneum, the **greater omentum**, which

تعرف على الأحشاء العامة كما تظهر في الوضع الطبيعي . وهي ، في الصدر : القلب ، وهو محاط بالتامور ، وترى الغدة التيموسية (أو التوتة) على سطحه البطني ككتلة من الدهن (في الأرانب الصغيرة) ، ثم الرئتان . وفي البطن : الكبد والمعدة وبعض لفات اللفائفي والأعور والقولون والمثانة البولية .

. . . . ارسم الأحشاء العامة كما تراها في وضعها الطبيعي .

ح - الجهاز الهضمي .

أجل فحص التجويف القمي إلى خطوة تالية، وتتبع الجهاز من المريء الذي يمتد في منطقة العنق في الجهة الظهرية للقصبه الهوائية التي يسهل عليك تمييزها من حلقاتها . ويمتد المريء إلى الخلف في تجويف الصدر في الجهة الظهرية للقلب ، ثم يخترق الحجاب الحاجز ويفتح في المعدة .

— والمعدة كيس كبير ، ذات سطح خلقي بطني محدب . هو التقوس الكبير ، وسطح أمامي ظهري مقعر ، هو التقوس الصغير . ويتصل هذا الأخير بجزء من الكبد بغلالة من المساريقا ، هي الثرب الصغير ، بينما تمتد من التقوس الكبير غلالة أخرى من المساريقا ، هي الثرب الكبير الذي

often contains fat, extends dorsally to adhere to part of the intestinal mesentery. The oesophagus enters the stomach at its wider portion, **the cardiac portion (or cardia)**; to the left of it is a large bulge, the **fundus**. The right-hand portion of the stomach is the **pyloric portion (or pylorus)**.

— The **intestine** follows from the pyloric portion of the stomach. The **duodenum** is its first division, in the form of a U-shaped loop consisting of two limbs, a proximal next to the stomach and a distal away from it.

* Unravel the coils of the intestine leaving the duodenal loop and the rectum with their mesenteries untouched. Spread the intestine on the dissecting board so as to show the proportions of its several parts.

Following the duodenum is the **jejunum**, and this is followed by the rest of the small intestine, the **ileum**. Both jejunum and ileum are not well differentiated from each other in the rabbit. Note the presence of **Peyer's patches** as slightly thickened oval spots, granular in appearance, which occur at intervals along the whole length of the small

كثيراً ما يحتوي على دهن ، تمتد في الناحية الظهرية للتلتصق بجزء من مساريقا الأمعاء . ويدخل المرىء المعدة عند جزئها الأوسع ، وهو الجزء الفؤادي (أو الفؤاد) ، الذى يوجد إلى يساره انتفاخ كبير هو قعر المعدة . ويسمى الجزء الواقع ناحية اليد اليمنى بالجزء البوابى (أو البواب) . — الأمعاء ، وتلى المعدة من جزئها البوابى . و الاثنا عشر هو أول أقسامها ، وهو على شكل عروة تشبه حرف U ، ذات ذراعين أو طرفين ، واحدة قريبة تلى المعدة والأخرى بعيدة عنها .

* افرد لغات الأمعاء تاركاً عروة الاثنى عشر والمستقيم بمساريقهما بدون أن تمسها . افرد الأمعاء فوق لوحة التشريح حتى يتسنى لك أن تبين النسب بين أجزائها .

ويلى الاثنى عشر الصائم ، الذى يتلوه اللفائى الذى يكون بقية الأمعاء الدقيقة . والصائم واللفائى غير متميزين كل عن الآخر تميزاً حسناً فى الأرب . تبين وجود لطح باير ، التى هى على هيئة بقع بيضية غليظة غلظاً هيناً وتبدو حبيبية المظهر ، وتظهر على مسافات متقاربة

intestine (they are aggregates of lymphatic nodules) .

The ileum ends in the **sacculus rotundus**, whitish and rounded, and which opens into the **large intestine**. This is formed of the **caecum**, **colon** and **rectum**. The caecum is recognized by its large size, and most of it is thin walled and has a spiral constriction which marks the internal partitions of the pouch-like dilatations of the caecum. The caecum ends by a thick-walled, much narrower and finger - like **vermiform appendix**. The caecum of the rabbit is specially large (a feature of herbivores, but is much smaller in the carnivores).

The **colon** extends from the sacculus rotundus, is markedly sacculated (to delay passage of food) and leads into the narrower **rectum** which extends into the pelvis to end in the **anus**. The rectum usually contains faecal pellets.

— The **pancreas** lies in the mesentery between the two limbs of the duodenal loop. It is somewhat diffuse, of a creamy colour and its **pancreatic duct** opens into the beginning of the distal limb of the duodenum.

على طول الأمعاء الدقيقة (وهي عبارة عن عقد لمفية متجمعة) .
وينتهي اللفائفي في الكيس المستدير وهو مبيض ومدور ويفتح في الأمعاء الغليظة. وهذه تتكون من الأعور (الردب) والقولون والمستقيم ، ويعرف الأعور بكبر حجمه وبأن معظمه رقيق الجدران وعليه اختناق لولبي يحدد مواضع الحواجز الداخلية لانتفاخات الأعور الكيسية الشكل . وينتهي الأعور بالزائدة الدودية ، وهي غليظة الجدران وإصبعية الشكل وأضيق كثيراً من الأعور . وأعور الأرنب كبير بشكل ظاهر (وهي صفة تميز العواشب ، أما في اللواحم فالأعور أصغر كثيراً) . ويمتد القولون من الكيس المستدير . وهو متكيس بشكل واضح (وذلك لتأخير مرور الغذاء) ويؤدي إلى المستقيم الأضيق . الذي يمتد في الحوض لينتهي بالشرح . ويحوى المستقيم عادة كرات من البراز (بعر) .
— والبنكرياس ، ويقع في المساريفاً بين ذراعى العروة الاثني عشرية ، وهو منتشر نوعاً ما ، قشدي اللون . ويفتح المجرى البنكرياسي في بداية الطرف البعيد للاثني عشر .

— The **liver** is very large, dark red in colour and fits against the diaphragm by its convex anterior surface, and is attached to it by the **falciform ligament**. It consists of 5 lobes, the **right and left central**, the **left lateral**, the **caudate** and the small **Spigelian lobes**. The right central lobe is grooved for the reception of the **gall-bladder** which is an elongated thin-walled sac, dark green in colour. The **bile duct** opens into the proximal limb of the duodenum near the pylorus.

— The **spleen**, not a digestive organ, is a dark red elongate body which lies close to the posterior cardiac portion of the stomach.

— *Make a labelled drawing of the digestive system from the oesophagus to the anus.*

* Cut small pieces of the duodenum, ileum, colon and rectum. Slit them open, wash away their contents with water, put them in a small dish, cover with water and examine with a hand-lens.

Note the presence of **villi** in the duodenum and ileum, giving the mucous membrane a velvety appearance. In the caecum the inner surface is **papillose** and

— والكبد كبيرة جداً ، حمراء داكنة اللون وتبيت بسطحها المحذب الأمامي في التقعر الخلفي للحجاب الحاجز ، وتتصل به بالرباط المنجلي . وتركب الكبد من ٥ فصوص : المركزي الأيمن والمركزي الأيسر والجانب الأيسر والذيلي وفص إسبيجل الصغير . وبالفص المركزي الأيمن ميزاب تبيت فيه الحوصلة الصفراوية (المرارية) ، وهي عبارة عن كيس رقيق الجدران ، لونه أخضر داكن . ويفتح المجرى الصفراوي في الطرف القريب للاثني عشر قريباً من البواب .

— الطحال ، وهو ليس عضواً هضمياً ، وعبارة عن جسم مملود لونه أحمر داكن ويقع قريباً جداً من الجزء القوادي الخلفي للمعدة .

... ارسم شكلاً للجهاز الهضمي من المريء حتى الشرج ، وأشر إلى الأجزاء بأسمائها .

* اقطع قطعاً صغيرة من الاثني عشر والفائى والقولون والمستقيم ، وشقها لتفتحها واغسلها من محتوياتها بالماء ، ثم ضعها في طبق صغير وغطها بالماء وافحصها بعدسة يدوية .

تبين وجود خملات في الاثني عشر والفائى والتي تكسب غشاءهما المخاطي مظهر القטיפية . أما السطح الداخلى للأعور فمحلتم ويرتفع على

raised along the line of external constriction into a prominent **spiral fold**. In the colon note the **sacculations** and the **papillose** surface, while in the rectum the mucous membrane is almost smooth.

d) The Urinogenital System.

* Cut the bones of the sides of the pubic symphysis and remove the cut pieces away so as to expose the posterior part of the urinogenital system. Note :

— The two **kidneys** are dark red in colour, bean-shaped, the right lying more anteriorly than the left.

Note the presence, close to each kidney, of a small yellowish rounded body. This is the **adrenal gland**, an endocrine gland of considerable importance.

— The **ureters** are two, each extending from the concavity of its own kidney to open into the dorsal region of the urinary bladder.

— The **urinary bladder** is an ovoid sac which narrows posteriorly where it receives the genital ducts and extends in the pelvis as a urinogenital passage .

— *Make a labelled drawing.*

خط الاختناق الخارجى مكوناً ثنية لولبية ظاهرة . تبين فى القولون الأكياس التى فيه وسطحه المخلم ، بينما الغشاء المخاطى للمستقيم يكاد يكون أملس .

د — الجهاز البولى التناسلى .

* اقطع العظام على جانبي الارتفاق العاني وأزل القطع بعيداً لكي تكشف عن الجزء الخلقى للجهاز البولى التناسلى ، ثم تبين :

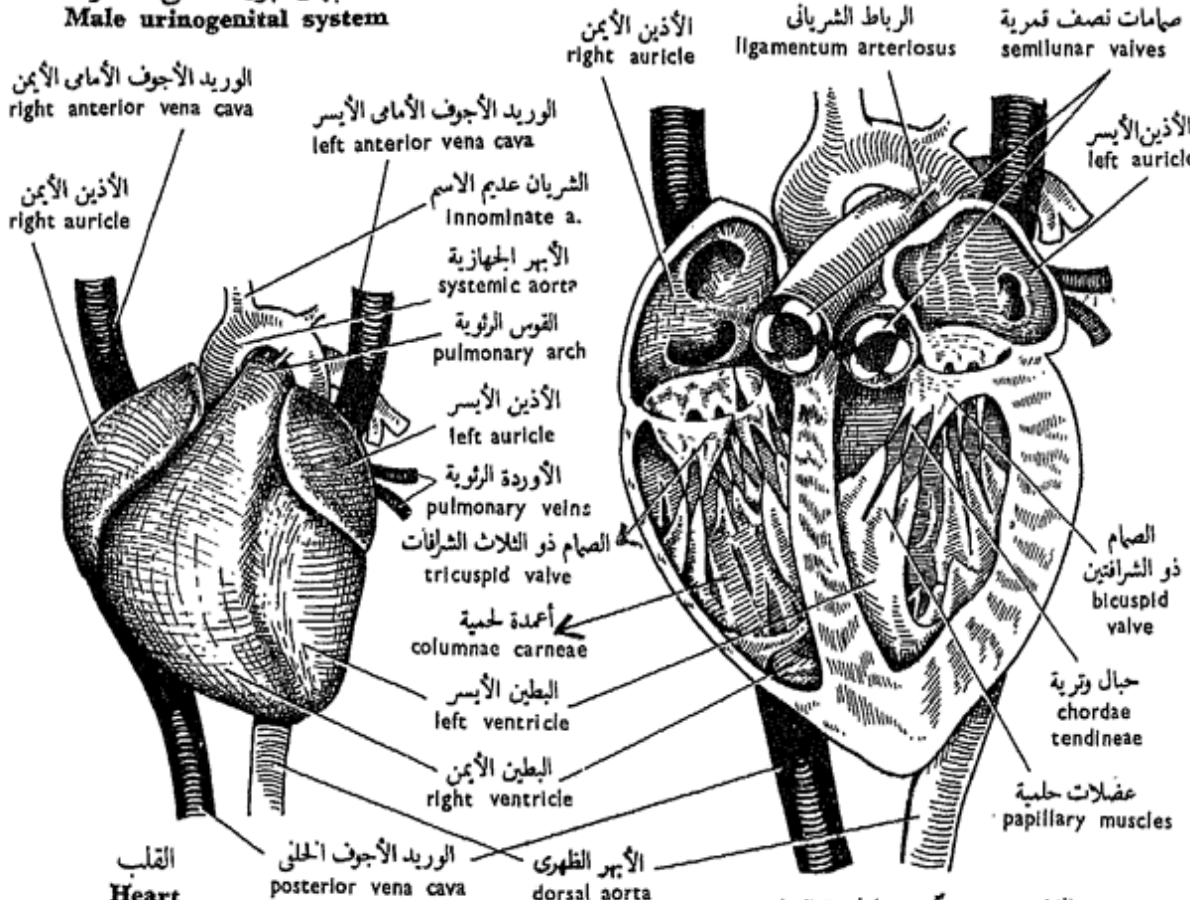
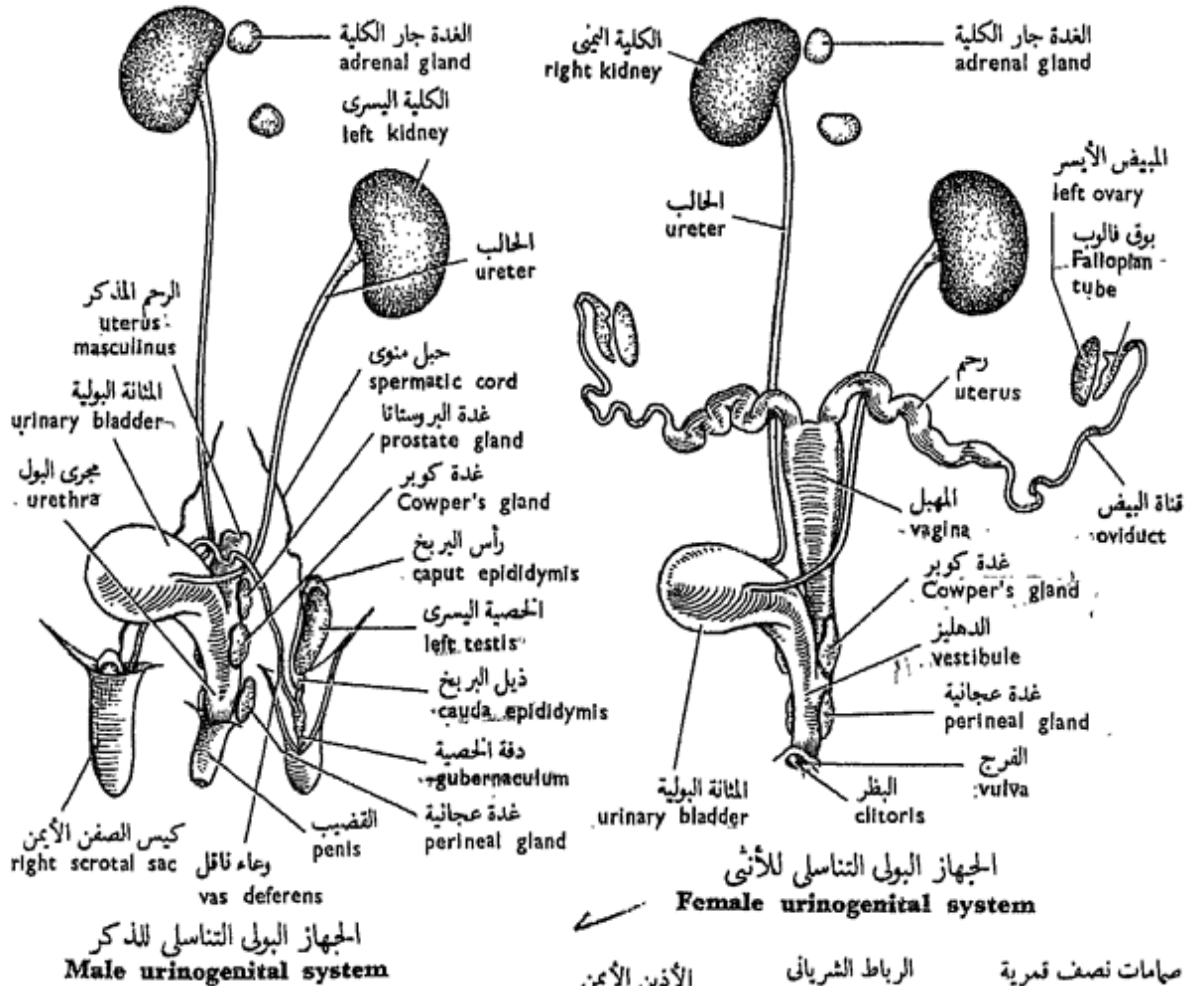
— الكليتين ، وهما حمراوان داكنتان وتشبهان حبة الفاصوليا ، واليمنى منهما تقع إلى الأمام بالنسبة لليسرى .

تبين وجود جسم صغير مدور مصفر قريباً من كل كلية . ذلك هو الكظر ، وهو غدة صماء ذات أهمية كبيرة .

— الحالبين ، ويمتد كل منهما من تقعر كليته ليفتح فى المنطقة الخلفية للمثانة البولية .

— المثانة البولية ، وهى كيس بيضى يضيق فى الخلف حيث يصل إليها المجريان التناسليان وتمتد فى الحوض كمبربولى تناسلى .

..... ارسم شكلاً مبيناً عليه الأجزاء بالأسماء .



شكل ٥٣ - الأرنب « أوريكتولاجس كيونكيولس »
FIG. 53 - ORYCTOLAGUS CUNICULUS

* Remove one kidney and note the presence of a notch — the **hilus** — on its inner side where the ureter and blood vessels enter and leave it. With a sharp scalpel slit open it horizontally from its outer edge, and turn the ventral half inwards, so as to expose the cut surface.

Note that the substance of the kidney is differentiated into an outer **cortex** with a dotted appearance due to the presence of the **Malpighian bodies** which are confined to this part. The inner part is the **medulla**, radially striated and consists mainly of the non-glandular parts of the tubules. The inner surface of the medulla projects into the **pelvis** of the kidney forming the **pyramid** on which the tubules of the kidney open.

— Draw.

— The Male Genital System.

This consists of two **testes** which lie in the **scrotal sacs**. Each remains connected with its original position in the abdominal cavity by a **spermatic cord**, which extends through the **inguinal canal**, and consists of a **spermatic artery, vein and nerve** all bound in connective tissue.

* انزع إحدى الكليتين وتبين وجود ثلمة (هي السرة) في جانبها الداخلى حيث يدخل فيها الحالب والأوعية الدموية أو تخرج منها . شق الكلية شقراً أفقياً لتفلقها من حافتها الخارجية مستعيناً على ذلك بمشرط حاد ، ثم اقلب النصف البطنى إلى إلى الداخلى لكي تكشف عن السطح المقطوع .

تبين أن مادة الكلية متميزة إلى قشرة خارجية تبدو منقطعة لوجود أجسام مليجي التي تنحصر في هذا الجزء . أما الجزء الداخلى فهو النخاع ، وهو مخطط تخطيطاً شعاعياً ويتركب أساساً من الأجزاء غير الغدية من الأنبيبات . ويبرز السطح الداخلى للنخاع في حوض الكلية مكوناً الهرم الذى تفتح عليه أنبيبات الكلية .

. . . . ارسم .

— جهاز الذكر التناسلى .

يتركب من خصيتين. تقعان في كيس الصفن ، وتصل كل منهما بموضعها الأصيل في تجويف البطن بحبل منوى يمتد في القناة الأربية ، ويتركب هذا الحبل من شريان منوى ووريد منوى وعصب منوى منضم بعضها إلى بعض بنسيج ضام . ويوجد البربخ على جانب الخصية ،

Along the side lies the **epididymis** which is enlarged anteriorly forming the **caput epididymis** and posteriorly forming the **cauda epididymis**. The latter is connected to the scrotal sac by a short elastic cord, the **gubernaculum**. The spermatic cord is connected to the caput, and the **vas deferens** to the cauda epididymis. The vas deferens passes forwards out of the scrotal sac into the inguinal canal, curves over the ureter, then passes backwards again and opens into a small median sac, the **uterus masculinus**, which lies dorsal to the neck of the bladder and opens into it. Thus, the two form the **urethra** which is a urinogenital canal that extends into the pelvis, ventral to the rectum. The urethra passes through the **penis** and opens on its tip.

Identify the **prostate gland**, which lies beside the uterus masculinus and surrounds its commencement, and **Cowper's glands**, which are two in number, smaller, and lie behind it (both secrete a fluid which lubricates the passage for the sperms). Behind Cowper's glands are the two **perineal glands** (scent, not genital), and in

وهو متفتح من الأمام مكوناً رأس البربخ ومن الخلف مكوناً ذيل البربخ، ويتصل الذيل بكيس الصفن بواسطة حبل مرن هو دفقة الخصية . ويتصل الحبل المنوى برأس البربخ ، والوعاء الناقل بذيله . ويمتد الوعاء الناقل إلى الأمام خارج كيس الصفن فيدخل في القناة الأربية وينحني فوق الحالب ، ثم يمتد إلى الخلف مرة أخرى ليفتح في كيس وسطى صغير، هو الرحم المذكر (أو الذكرية) ، الذي يقع في الجهة الظهرية لعنق المثانة ويفتح فيها . وهكذا يكون الاثنان ، الرحم المذكر والمثانة ، مجرى البول الذي هو قناة بولية تناسلية تمتد في الحوض في الناحية البطنية للمستقيم . ويمتد مجرى البول في القضيب ويفتح على طرفه .

تعرف على غدة البروستاتا ، وهي تقع إلى جوار الرحم المذكر حيث تحيط ببدايته ، ثم على غدتى كوبر وهما أصغر من البروستاتا وتقعان خلفها (وتفرز البروستاتا وغدتا كوبر سائلاً مزيئاً ليسهل مرور الحيوانات المنوية) . ويوجد خلف غدتى كوبر غدتان عجائبتان (للرائحة ، وليستا

this region, but more anteriorly, are found the two **rectal glands** which open into the rectum (secrete mucus which lubricates passage for faeces).

— *Make a labelled drawing.*

— The Female Genital System.

This consists of two **ovaries**, which are much smaller than the testes and are abdominal in position, lying posterior and lateral to the kidneys. The two **oviducts** open into the coelom each by a funnel-shaped opening just external to the corresponding ovary. The first part of the duct is narrow, the **Fallopian tube**, and runs backwards then enlarges into the **uterus** which unites with its fellow to form the **vagina**. This extends backwards within the pelvis dorsal to the bladder's neck with which it unites forming the **vestibule**. Thus, this is a urinogenital canal. It opens at the **vulva**; the **clitoris** had already been noted. **Cowper's glands** are as in the male, but sometimes absent.

Identify the **rectal** and **perineal glands** (not genital) in the female.

— *Make a labelled drawing.*

تناسليتين) . وتوجد في هذه المنطقة أيضاً ، وإنما إلى الأمام ، غدتان مستقيمتان تفتحان في المستقيم (وتفرزان مخاطاً يسهل مرور البراز) . . . ارسماً شكلاً معرف الأجزاء بأسمائها .

— جهاز الأنثى التناسلي .

ويتركب هذا من مبيضين ، وهما أصغر في الحجم كثيراً من الخصيتين ويقعان في تجويف البطن خلف الكليتين وإلى الخارج منهما ، ثم من قناتي البيض ، وهما تفتحان في السيلوم كل بفتحة قمعية الشكل إلى الخارج من المبيض المقابل مباشرة . والجزء الأول من القناة ضيق (وهو بوق فالوب) الذي يمتد إلى الخلف حيث يتسع مكوناً الرحم الذي يتحد مع زميله مكوناً المهبل . وهذا يمتد إلى الخلف في داخل الحوض في الجهة الظهرية لعنق المثانة حيث يتحد معها مكونين الدهليز ، الذي هو إذن قناة بولية تناسلية . ويفتح الدهليز بالفرج . أما البظر فقد سبق لك أن تبينته . وغدتا كوبرشيهتان بمشيلتيهما في الذكر وإن كانتا تغيبان أحياناً . تعرف في الأنثى على الغدتين المستقيمتين والغدتين العجانيتين (وهي ليست غلداً تناسلية) . . . ارسماً شكلاً معرف الأجزاء بأسمائها .

e) The Circulatory System.

* Remove the thymus gland away, and cut through the pericardium as you did with the other vertebrate animals (see Vol.I) to expose the heart and roots of the large blood vessels. Note that the heart, together with the thoracic part of the oesophagus, aorta, etc. lie in a special cavity, — *the mediastinal cavity*.

Identify the chief vessels connected to the heart :

Into the right auricle open **three venae cavae**, two anterior, right and left, and one posterior. Into the left auricle open two **pulmonary veins** which unite just in the auricular wall. The **pulmonary arch** comes out from the right ventricle, while the **systemic aorta** comes out from the left ventricle. Note the **ligamentum arteriosus** (**ductus** in the embryo), a thin fibrous cord connecting the pulmonary arch with the aorta.

— **In the Venous System**, note :

i) The **right anterior vena cava**, formed of the following tributaries :

— The **internal jugular vein** from the brain, and runs in the neck.

— The **external jugular**

ه — الجهاز الدوري .

* أزل الغدة التيموسية واقطع التامور كما فعلت مع الفقاريات الأخرى (انظر الجزء الأول) وذلك لكي تكشف عن القلب وجذور الأوعية الكبيرة . تبين أن القلب يقع مع الجزء الصدري للمرىء والأبهر . . إلخ في تجويف خاص هو تجويف المنصف الصدري أو الحيزوم .

تعرف على الأوعية الرئيسية المتصلة بالقلب :

تفتح في الأذنين الأيمن ثلاثة أوردة جوفاء ، اثنان أماميان أحدهما أيمن والآخر أيسر ، ثم واحد خلقي . بينما يفتح في الأذنين الأيسر وريدان رئويان يتحدان في الجدار الأذيني مباشرة . وتخرج القوس الرئوية من البطين الأيمن بينما يخرج الأبهر الجهازي من البطين الأيسر . تبين وجود الرباط الشرياني (وهو مجرى في الجنين) وهو على هيئة حبل ليني ويربط القوس الرئوية بالأبهر .

— في الجهاز الوريدي ، تبين :

١ — الوريد الأوجف الأمامي الأيمن

ويتكون من الروافد الآتية :

— الوريد الودجي الإنسي ، من

المخ ، ويمتد في العنق .

— الوريد الودجي الوحشي ، وهو

vein is large and runs along the side of the neck. It is formed of the **anterior (internal)** and the **posterior (external) facial veins** collecting blood from the face.

— The **subclavian vein**, from the fore-limb and the shoulder.

— The **internal mammary vein** is small and drains the upper side of the sternum.

— The **anterior intercostal vein** is small and drains the anterior 4 or 5 intercostal spaces.

— The **azygos vein** is single and median, and runs close to the vertebral column along the right side of the aorta. It receives tributaries from the posterior 7-8 intercostal spaces of both sides.

ii) The **left anterior vena cava** is formed of similar veins like those of the right one, except that *it lacks an azygos vein*.

iii) The **posterior vena cava** receives the following veins :

— The **phrenic veins** are a pair of small veins draining the diaphragm.

— The **hepatic veins** are 3-4 large veins from the liver.

كبير ويمتد على جانب العنق ويتكون من الوريد الوجهي الأمامي (الإنسي) والوريد الوجهي الخلفي (الوحشي) اللذين يجمعان الدم من الوجه .

— الوريد تحت الترقوى ، من الطرف الأمامي والكتف .

— الوريد الثديي الإنسي ، وقد سبق لك أن تبينته على الجانب العلوي للقص .

— الوريد الوربي (بين الضلعي) الأمامي ، وهو وريد صغير يجمع الدم من الحيزات الوريدية الأربعة أو الخمسة الأمامية .

— الوريد الفرد ، وهو واحد ووسطى يمتد قريباً من العمود الفقري على طول الجانب الأيمن للأبهر . وتصل إليه روافد من الحيزات الوريدية (بين الضلعية) الخلفية ٧ - ٨ على كلا الجانبين .

٢ — الوريد الأجويف الأمامي الأيسر ، ويتكون من أوردة مشابهة لتلك التي تكون الأيمن فيما عدا غياب الوريد الفرد منها .

٣ — الوريد الأجويف الخلفي ، ويتسلم الأوردة الآتية :

— الوريدين الحجابيين ، وهما صغيران ويجمعان الدم من الحجاب الحاجز .

— الأوردة الكبدية ، وهي ٣ - ٤ أوردة كبيرة واردة من الكبد .

— The **renal veins** are one pair from the kidneys.

— The **spermatic or ovarian veins** are one pair from the testes or ovaries respectively.

— The **iliolumbar veins** are one pair from the hinder abdominal region.

— The **external iliac veins** are one large pair from the hind-limbs. Each receives a small **vesical vein** from the urinary bladder. The external iliac vein is a direct continuation of a **femoral vein** which extends along the inner border of the thigh.

— The **internal iliac veins** are one pair from the back of the thighs.

iv) The **hepatic portal vein** (or **portal vein** since it is single in mammals; the renal portal veins being absent) receives several factors: the **duodenal vein**; the **anterior and posterior mesenteric veins**, from the intestine and rectum; the **lienogastric vein** from the stomach and spleen; and runs into the liver where it breaks into several branches in its lobes.

v) The **pulmonary veins**, from the two lungs and open into the left auricle.

— الوريدين الكلويين من الكليتين.

— الوريدين المنويين أو المبيضين

من الخصيتين أو المبيضين على التوالي .

— الوريدين الحرقفيين القطنيين،

من المنطقة البطنية الخلفية .

— الوريدين الحرقفيين الوحشيين،

وهما كبيران ويردان من الطرفين

الخلفيين ويصل إلى كل منهما وريد

حوصلي صغير من المثانة البولية .

والوريد الحرقفي الوحشي عبارة عن

امتداد مباشر لوريد فخذي يجرى على

طول الحافة الداخلية للفخذ .

— الوريدين الحرقفيين الإنسيين،

من ظهري الفخذين .

٤ — الوريد الكبدي الباني (أو

الوريد الباني، حيث أنه وحيد في

الثدييات، ذلك أن الوريدين الكلويين

البابين غائبان) ويتسلم عدة روافد:

الاثني عشرى والمساريقي الأمامي

والمساريقي الخلفي من الأمعاء والمستقيم،

والطحالي المعدى من المعدة والطحال،

ثم يجرى إلى الكبد حيث يتفرع في

فصوصها إلى عدة أفرع .

٥ — الوريدين الرئويين ، من

الرئتين ، وهما يفتحان في الأذنين

الأيسر .

— In The Arterial System, note :

— The **pulmonary arch** comes out from the right ventricle, curves over on to the dorsal side of the heart and branches into two **pulmonary arteries** to the lungs.

— The **systemic aorta** arises from the left ventricle, passes dorsal to the pulmonary arch and curves around the dorsal side of the heart to lie ventral to the vertebral column, where it extends backwards as the **dorsal aorta**. It gives off an **innominate artery**, from which arise the **left and right common carotid arteries** to the head. Each of them divides at the base of the head into the **external and internal carotid arteries**. From the right common carotid, and close to its origin from the innominate artery, there arises the **right subclavian artery** to the right forelimb. The **left subclavian artery** arises from the aorta directly*. Each subclavian artery gives off a **vertebral**

* The arrangement of the chief arteries of the systemic aorta is not invariable, but the one described above is the commonest.

— في الجهاز الشرياني ، تبين :

— القوس الرئوية ، وهي تخرج من البطين الأيمن ، ثم تنحني ناحية الجانب الظهرى للقلب وتتفرع إلى شريانين رئويين إلى الرئتين .

— الأبهر الجهازي ، ويخرج من البطين الأيسر ، ويمتد في الجهة الظهرية للقوس الرئوية ، ثم ينحني حول الجانب الظهرى للقلب ليقع في الجهة البطنية للعمود الفقري حيث يمتد إلى الخلف كأبهر ظهرى . وهو يعطى شريانا عديم الاسم يخرج منه الشريانان السباتيان المشتركان الأيسر والأيمن إلى الرأس . ويتفرع كل من هذين عند قاعدة الرأس إلى شريانين سباتيين وحشى وإنسى . ويخرج الشريان تحت الترقوى الأيمن من الشريان السباتى المشترك الأيمن قريباً من منشئة من الشريان عديم الاسم ويمتد إلى الطرف الأمامى الأيمن . أما الشريان تحت الترقوى الأيسر فيخرج من الأبهر مباشرة* .

* إن نظام الشرايين الرئيسية التي تخرج من الأبهر الجهازي ليس نظاماً ثابتاً وإنما هو عرضة للتغير من عينة لأخرى ، غير أن النظام الموضح هنا هو أكثرها شيوعاً .

artery to the cervical vertebrae and an **internal mammary artery** to the ventral thoracic wall.

The dorsal aorta gives off **intercostal arteries** (usually 9) to the thoracic wall; **coeliac artery** to the liver (**hepatic a.**), and to the stomach and spleen (**lienogastric a.**); **anterior mesenteric artery** to the intestine; two **renal arteries** to the kidneys; **posterior mesenteric artery** to the rectum; two **spermatic arteries** to the testes, or two **ovarian arteries** to the ovaries; two **common iliac arteries**, which result from the bifurcation of the dorsal aorta, each gives off an **iliolumbar artery** to the body wall, an **internal iliac artery** to the pelvic region, and a **vesical artery** to the urinary bladder. The common iliac artery then runs into the hind-limb along which it is continued as the **femoral artery**.

— *Make drawings of the venous and arterial systems. Label the parts.*

— The Heart.

* Cut through the chief vessels slightly off the base of the heart, and study this organ. You may

ويعطى كل شريان تحت ترقوى شريانا فقاريا للفقرات العنقية، وشريانا ثدييا إنسيا للجدار الصدري البطني .

وتتفرع من الأبهـر الظهرى شرايين وربية (٩ فى الغالب) إلى جدار الصدر ، وشريان سلياقي يغذى الكبد (شريان كبدي) والمعدة والطحال (شريان طحالي معدى) ، ثم شريان مساريقي أمامي إلى الأمعاء ، وشريانان كلويان إلى الكليتين ، وشريان مساريقي خلفي إلى المستقيم ، وشريانان منويان إلى الخصيتين أو مبيضيان إلى المبيضين ، ثم شريانان حرقفيان مشتركان ينبجمان عن تفرع الأبهـر الظهرى فى النهاية . ويعطى كل من هذين شريانا حرقفيا قطنيا إلى جدار الجسم وحرقفيا إنسيا إلى منطقة الحوض وشريانا حوصليا إلى المثانة البولية ، ثم يجرى الشريان الحرقفي المشترك إلى الطرف الخلفي حيث يمتد فيه باسم الشريان الفخذى .

..... ارسم أشكالا للجهازين الوريدي والشرياني ، ووضح الأجزاء على الرسم بأسمائها .

— القلب .

* اقطع الأوعية الكبيرة بعيداً عن قاعدة القلب بقليل ثم ادرس هذا العضو ، ولك أن تستعين

use the heart of sheep or ox to help you in your study.

* Open the right ventricle by cutting through its wall longitudinally, then continue the incision forward along the pulmonary arch. Remove any blood clot that you may find.

The right auriculo-ventricular opening is guarded by a **tricuspid valve** formed of 3 flaps or cusps, and connected to the free edges of which are delicate but strong threads or cords , the **chordae tendineae** , which extend to the tips of prominent projections , the **papillary muscles** , in the ventricle wall. This is produced into longitudinal muscle ridges , the **columnae carnaeae**.

Note that the opening of the pulmonary arch is guarded by 3 pocket-like **semilunar valves**.

* Open the left ventricle and the systemic aorta as you did with the right side.

Note that the left ventricle is much thicker walled than the right, and the left auriculo-ventricular opening is guarded by a **mitral** or **bicuspid valve**, formed of two flaps only, with the same features as in the right ventricle. The opening of the systemic aorta is also guarded by 3 **semilunar**

في دراستك بقاب الغنم أو الثور .

* افتح البطين الأيمن بأن تقطع في جداره قطعاً طولياً ، واستمر في القطع إلى الأمام في القوس الرئوية ، ثم أزل أية جلطة دموية قد تجدها هنا .

يحرس الفتحة الأذينية البطينية النسي صمام ذو ثلاث شرافات ، أى يتكون من ٣ أرخيات أو شرافات ، وتتصل بحافاتها الحرة خيوط أو حبال رقيقة ولكنها قوية ، هي الحبال الوترية ، التي تمتد إلى قمم بروزات ظاهرة ، هي العضلات الحليمية ، موجودة في جدار البطين الذي يبرز على هيئة حبيود عضلية طولية ، هي الأعمدة اللحمية .

تبين أن فتحة القوس الرئوية محروسة بثلاثة صمامات نصف قمرية تشبه الجيوب .

* افتح البطين الأيسر والأبهر الجهازى كما فعلت في الجانب الأيمن .

تبين أن البطين الأيسر أغلظ جدراناً من الأيمن بكثير، وأن الفتحة الأذينية البطينية اليسرى يحرسها صمام متراالى أو ذو شرافتين يتركب من أرخيتين أو شرافتين فقط ، لهما نفس الصفات كالتى رأيتها في البطين الأيمن . وتحرس فتحة الأبهر الجهازى أيضاً ٣ صمامات نصف

valves. The aorta gives off, just beyond the valves, the **coronary arteries** which supply with blood the muscular wall of the heart; the **coronary veins** collect blood from it to be poured into an anterior vena cava.

* Open the right and left auricles.

Note the **interauricular septum** in which is found a depression, the **fossa ovalis**, which in the embryo was an opening, the **fenestra ovalis**.

* Prepare a film of blood of the rabbit. Examine it and point out the difference between it and the blood of the other vertebrates you studied.

— *Make drawings of the dissected heart and to a film of the blood of the rabbit.*

f) **The Respiratory System.**

Defer the examination of the nasal passages to a later step (see p. 332).

Start by the **larynx**, which is a box-like structure lying on the ventral side at the base of the head, and opening into the pharynx by the **glottis**, that is guarded by an **epiglottis**. On the ventro-lateral sides of the larynx and the anterior part of

قمرية . وتخرج من الأبهر بعد الصمامات مباشرة الشرايين الإكليلية التي تغذي الجدار العضلي للقلب بالدم ، أما الأوردة الإكليلية التي تجمع الدم من ذلك الجدار فإنها تصب في وريد أجوف أمامي .

* افتح الأذنين الأيمن والأيسر .

تبين الحاجز بين الأذنين ، وأن به منخفضاً هو الحفرة البيضية ، التي تكون في الجنين كوة بيضية .

* حضر سحبة من دم الأرنب ، ثم افحصها وتبين أوجه الاختلاف بين دم الأرنب ودماء الفقاريات الأخرى التي درستها .

... ارسم أشكالاً للقلب مشروحاً

وسحبة من دم الأرنب .

و — الجهاز التنفسي .

أجل فحص الممرات الأنفية إلى خطوة تالية (أنظر ص ٣٣٢) .

ابتدئ من الحنجرة التي تفتح في البلعوم بالمزمار والذي يحرسه لسان المزمار ، ثم تبين أن هذا البنيان الذي يشبه الصندوق يقع على الجانب البطني عند قاعدة الرأس . ويوجد على السطحين البطنيين الجانبيين للحنجرة والجزء الأمامي للقصبة

the trachea there is a red-dish glandular structure, the **thyroid gland**, formed of two lateral lobes, connected by a transverse isthmus. The larynx leads to the **trachea** which is recognized by its cartilaginous incomplete rings and lies along the ventral side of the oesophagus. On entering the thoracic cavity, it divides into two **bronchi**, each passes into a lung. Note that the right lung is formed of 4, the left of two lobes. Each lung lies in a pleural cavity, enclosed by 2 peritoneal layers which form the **pleura**.

Examine the **diaphragm** and note that it is formed of a central tendinous portion, and an outer muscular portion which is inserted on the inner thoracic wall. It is convex anteriorly, concave posteriorly. Identify the two **phrenic nerves** which supply the diaphragm, one on each side that arises as a branch of the cervical plexus.

* You may now open the larynx and study its cartilaginous support. This is formed of a ventral *thyroid cartilage*, an incomplete ring; a *cricoid cartilage*, posterior to the former and forms a complete ring, *two arytenoid cartilages* on

الهوائية تركيب غدى يضرب إلى الحمرة ، هو الغدة الدرقية ، التي تتكون من فصين جانبيين يوصل بينهما برزخ مستعرض. وتؤدي الحنجرة إلى القصبة الهوائية ، تعرفها بحلقاتها الغضروفية الناقصة ، وهي ممتدة على طول المريء من ناحيته البطنية . وعند ما تدخل القصبة في تجويف الصدر فإنها تنقسم إلى شعبتين هوائيتين تتجه كل منهما إلى إحدى الرئتين . تبين أن الرئة اليمنى مكونة من 4 فصوص واليسرى من فصين فقط . وتبين أيضاً أن كلا من الرئتين مغلقة بطبقتين بريتونيتين تكونان البلورا أو غشاء الخنب .

افحص الحجاب الحاجز وتبين أنه مكون من جزء مركزي وتري ، وجزء خارجي عضلي يندغم على الجدار الصدري الداخلي ، وهو محدب من الأمام مقعر من الخلف . تعرف على العصبين الحجابيين اللذين يزودان الحجاب الحاجز بالألياف العصبية ، وهما يقعان واحد على كل جانب وينشأ كل منهما من إحدى الضفيريّتين العنقيّتين .

* ولك الآن أن تفتح الحنجرة وتدرس غضاريفها التي تدعّمها ، وهي الغضروف الدرقي ، على الجانب البطني وهو حلقة ناقصة ، ثم الغضروف الحاقق وهو خلقي بالنسبة للسابق ويتكون من

the dorsal side. Stretching from the arytenoids to the thyroid are the two *false vocal cords* anteriorly, and the two *true vocal cords* posteriorly. The *epiglottis* projects over the glottis (serves to close it).

Make labelled drawings of the respiratory system and dissected larynx.

g) Dissection of the Head.

* Remove the skin of the head with the help of the scalpel. Separate with the bone-cutters the two halves of the lower jaw. Remove one of the nasal bones to see the **turbinal bones** in the nasal cavity.

Identify, on either side : the **masseter muscle** covering the side of the lower jaw; the **parotid salivary gland** which lies just below the external ear and extends behind the lower jaw; the **submandibular salivary gland*** which lies close to its fellow, between the inner sides of the angles of the lower jaw; the **infraorbital salivary gland** lying below the eyeball (absent from man); the **sublingual salivary gland** which lies at the floor of the mouth below

* This is the recent term adopted in human anatomy; formerly it was called the submaxillary gland.

حلقة كاملة ، ثم الغضروفان الطرجهاليان في الجانب الظهرى . ويمتد الحبلان الصوتيان الزائقان من الطرجهاليين إلى الغضروف الدوق ، وكذلك الحبلان الصوتيان الأصيلان إلى الخلف منهما . ويرزلسان المزمار فوق المزمار (ويعمل على غلقه) .

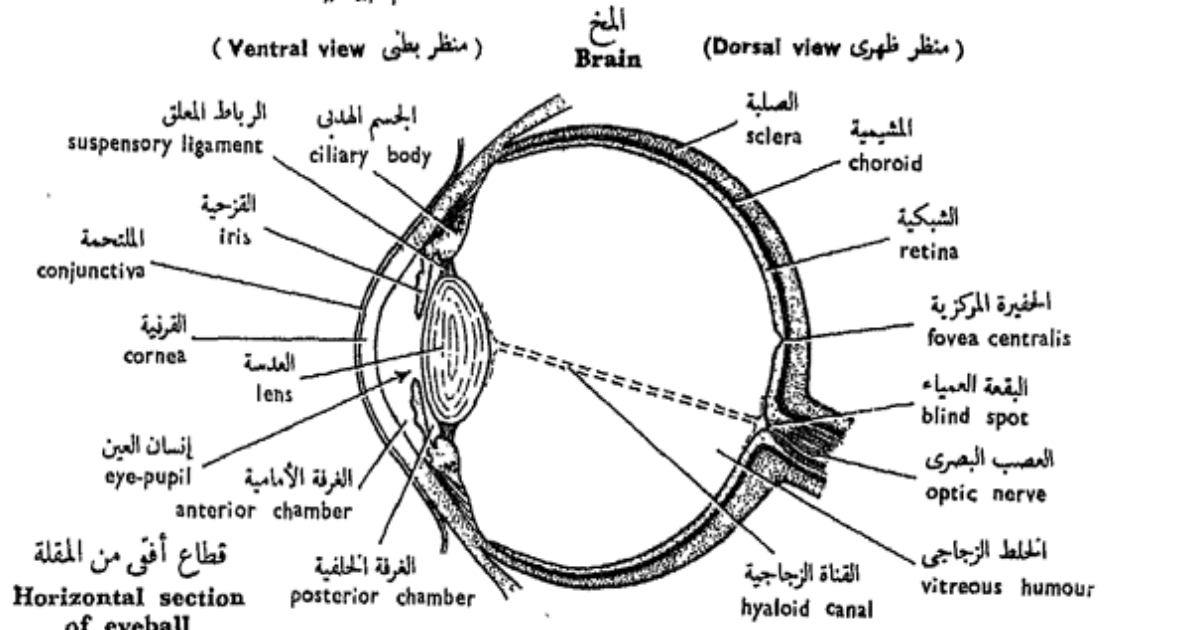
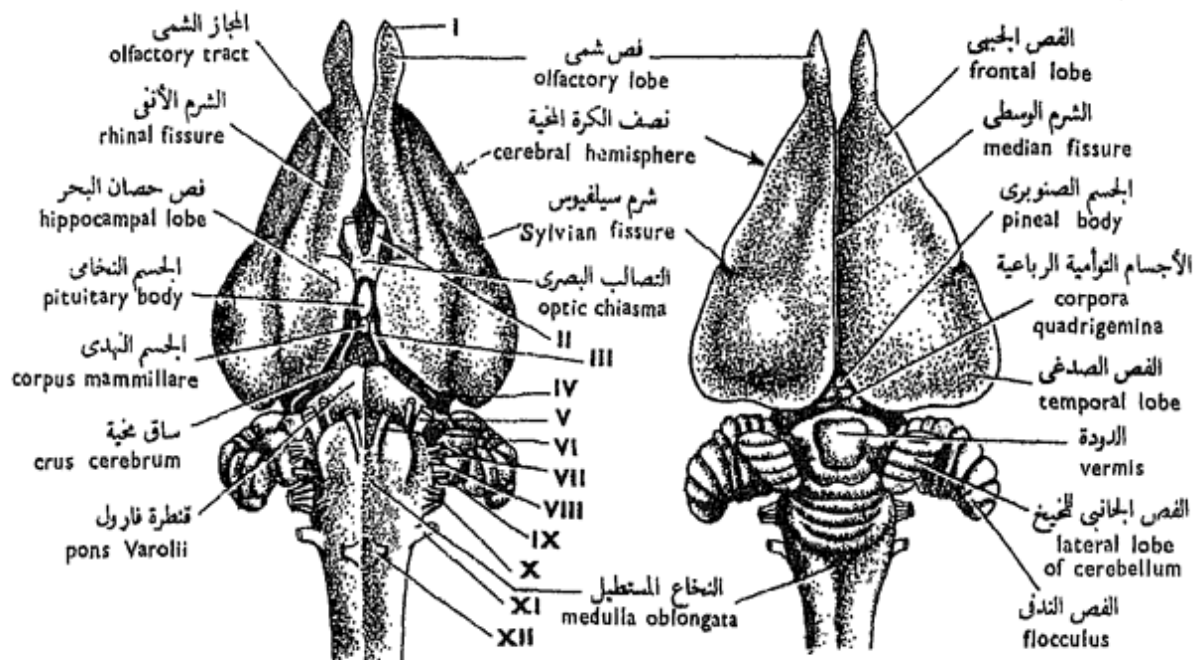
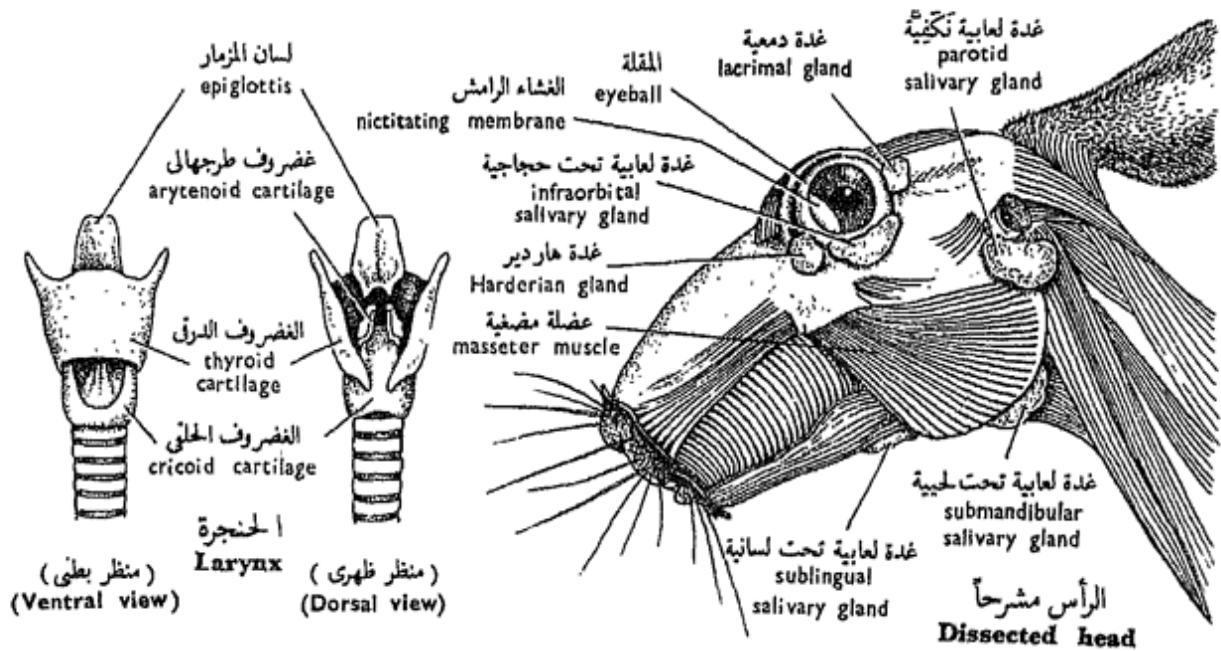
.... ارسم أشكالاً للجهاز التنفسى والحنجرة المشرحة .

ز - تشريح الرأس .

* أزل الجلد من الرأس بمساعدة المشرط . ثم افصل بقاطع العظام نصق الفك السفلى . وأزل أحد العظمين الأنفيين لترى العظام المفتولة في التجويف الأنفى .

تعرف ، فى أى من جانبي الرأس ، على : العضلة المضغية التى تغطى جانب الفك السفلى ، والغدة اللعابية النكفية التى تقع أسفل الأذن الخارجية مباشرة وتمتد خلف الفك السفلى ، والغدة اللعابية تحت اللحية* التى تقع قريباً من زميلتها فى الناحية الأخرى بين الجانبين الداخلىين لزوايتى الفك السفلى ، والغدة اللعابية تحت الحجاجية (وهى غائبة من الإنسان) وتقع أسفل المقلة ، والغدة اللعابية تحت

* هذه هى التسمية الحديثة التى تستعمل فى تشريح الإنسان وقد كانت تسمى فيما مضى الغدة تحت الفكية .



شكل ٥٥ - الأرنب « أوريكتولا جيس كيونكيولس »
FIG. 55 - ORYCTOLAGUS CUNICULUS

the tongue; **Harderian gland** in the anteroventral region of the eyeball (absent from man); and the **lacrima gland** in its postero-dorsal region.

Note the **palate**, forming the roof of the buccal cavity and the floor of the air passage, and consisting of the bony **hard palate** anteriorly, and the fleshy **soft palate** posteriorly. The internal nares lie just above and beyond the soft palate. The **tongue** is an elongated movable muscular mass, free in front and attached behind to the floor of the mouth by the **frenulum linguae**. An account of dentition is given with the skull (p. 341).

* Cut medially through the soft palate to display the two *Eustachian apertures*.

h) The Brain.

* The brain is best studied in specimens that have been kept in formalin and 1% solution of HCl for hardening the brain and decalcifying the bones.

* Remove the upper and side walls of the cranium. Cut the roots of the cranial nerves on both sides, and very gently take the brain out, put it in the dissecting dish and examine it.

Note that the brain is

اللسانية في قاع الفم وأسفل اللسان ،
وغدة هارديرو (وهي غائبة من الإنسان)
وتقع في المنطقة الأمامية البطنية للمقلة ، ثم
الغدة الدمعية في منطقتها الخلفية الظهرية .

تبين الحنك الذي يكون سقف
التجويف الفموي وقاع المر الهوائي ،
وهو يتركب من الحنك الصلب العظمي
في الأمام ، والحنك الرخو اللحمي
(اللهاة) في الخلف . وتقع فتحتنا
الأنف الداخليتان فوق الحنك الرخو
وإلى الخلف منه مباشرة . واللسان
كتلة عضلية متحركة مستطيلة ، حرة
في المقدمة ومتصلة من الخلف بقاع
الفم بالقيود اللسانية . وتجد وصفاً
للأسنان مع الجمجمة (ص ٣٤١) .

* اقطع الحنك الرخو من الوسط لتكشف عن
فتحتي بوقى إيوساكيو .

ح - المخ .

* أفضل طريقة لدراسة المخ تكون في العينات
التي حفظت في الفورمالين مضافاً إليه ١٪ من
محلول يد كل لتجميد المخ ونزع أملاح الجير
من العظام .

* أزل جدران القرنبيوم الجانبية والعلوية . ثم
اقطع الأعصاب الخفية من جذورها على جانبي
المخ ، ثم انزع المخ برفق بالغ من القرنبيوم
وضعه في طبق التشريح وافحصه .

تبين أن المخ مغلف في الأم الجافية

ensheathed by the **dura** (outer) and **pia** (inner) **mater**.

— On the **dorsal surface** note : The two large **cerebral hemispheres**, separated by the **median fissure**, and each is marked by a shallow **Sylvian fissure** into an anterior **frontal lobe** and a lateral **temporal lobe**; **olfactory lobes**, in front of the hemispheres; **cerebellum** very large, folded and consists of a median lobe, the **vermis**, and two **lateral lobes** each of which carries laterally a small lobe, the **flocculus**; and **medulla oblongata** merging backwards into the spinal cord.

*Carefully push the hemispheres apart to expose the **corpus callosum**, a transverse band of nerve fibres joining the two hemispheres together; 4 **corpora quadrigemina**, which represent the two optic lobes of other vertebrates; **pineal body**, lying between the hinder ends of the hemispheres and attached to the **thalamencephalon**.

— On the **ventral surface**, note : the **rhinal fissure**, a longitudinal fissure in each cerebral hemisphere that marks out the **olfactory tract** from the **hippocampal lobe**; **optic chiasma**; **pituitary**

(من الخارج) والأم الحنون (إلى الداخل منها) .

— تبين في السطح الظهري للمخ :
نصفي الكرة المخية ، وهما مفصولان بالشرم الوسطى ، وبكل من نصفي الكرة شرم سيلفيوس الزلحاح الذي يحدد الفص الجبهي الأمامي من الفص الصدغي الجانبي ؛ والفصين الشميين ويقعان أمام نصفي الكرة ؛ ثم المخيخ ، وهو كبير جداً ومثنى ويتركب من فص وسطى هو الدودة ، وفصين جانبيين يحمل كل منهما على جانبه فصاً صغيراً هو الفص الندفي ؛ والنخاع المستطيل الذي يمتد إلى الخلف مع الحبل الشوكي .

* أبعاد نصفي الكرة المخية كلا عن الآخر بلطف لكي تكشف عن الجسم الجاسي ، وهو شريط مستعرض من الألياف العصبية يوصل نصفي الكرة كلا بالآخر ، وكذلك الأربعة الأجسام التوأمية الرباعية التي تمثل الفصين البصريين في الفقاريات الأخرى ، ويقع الجسم الصنوبري بين الطرفين الخلفيين لنصفي الكرة ويتصل بسرير المخ .

— تبين في السطح البطني للمخ :
الشرم الأنفي ، وهو شرم طولي في كل من نصفي الكرة المخية ويفصل بين الحجاز الشمي وفص حسان البحر ؛ والتصالب البصري ؛ والجسم

body, which is usually torn off with the bottom of the infundibulum on removing the brain from the skull; **corpus mammillare** or **corpus albicans**, a small rounded median swelling lying posterior to the pituitary body; **pons Varolii**, which extends on the lower side of the medulla and connects the two sides of the cerebellum. The **crura cerebri** are two large bands of fibres lying in front of the pons and connect the medulla with the cerebral hemispheres.

Examine the **roots of the cranial nerves** and note that they are 12 pairs, which are, on each side :

I. The **olfactory nerve** joins the olfactory lobe.

II. The **optic nerve** connects with the side of the mid-brain and crosses its fellow forming the **optic chiasma**.

III. The **oculomotor nerve**, on the side of the corpus albicans.

IV. The **pathetic or trochlear nerve**, from the dorsal side just behind the corpora quadrigemina.

V. The **trigeminal nerve**, from the anterior part of the medulla.

VI. The **abducent nerve**,

النخامى ، الذى يتميز عادة مع قاع القمع عند إزالة المخ من الجمجمة ؛ الجسم النهدي أو الجسم الأبيض ، وهو عبارة عن انتفاخ وسطى مدور صغير يقع إلى الخلف من الجسم النخامى ؛ وقنطرة فارول ، وتمتد على الجانب السفلى للنخاع وتوصل بين جانبي المخيخ ؛ والساقين المخيتين ، وهما عبارة عن شريطين كبيرين من الألياف يقعان أمام القنطرة وتوصلان النخاع بنصفي الكرة المخية .

افحص جذور الأعصاب المخية وتبين أنها ١٢ زوجاً ، وهى على كل جانب :

١ - العصب الشمى ، ويتصل بالفص الشمى .

٢ - العصب البصرى ، ويتصل بجانب المخ المتوسط ، ويقطع زميله مكونين التصالب البصرى .

٣ - العصب محرك العين ، على جانب الجسم الأبيض .

٤ - العصب الاشتياقي أو البكرى ، من الجانب الظهرى خلف الأجسام التوأمية الرباعية مباشرة .

٥ - العصب التوأمي الثلاثي ، من الجزء الأمامي للنخاع المستطيل .

٦ - العصب مبعد العين ، وينشأ

arises close to the mid-ventral line, just behind the pons.

VII. The **facial nerve**, from the side of the medulla, just behind the Vth.

VIII. The **auditory nerve**, just behind the VIIth.

IX. The **glossopharyngeal nerve**, just behind the VIIIth.

X. The **vagus nerve**, behind the IXth and arises by several roots.

XI. The **spinal accessory nerve** arises from the side of the medulla and spinal cord by several roots, and lies just behind the Xth.

XII. The **hypoglossal nerve**, from the ventral surface of the medulla.

— *Make labelled drawings of the brain from both surfaces and mark the positions of the roots of the cranial nerves.*

i) **The Eye.**

* Cut through the two angles formed by the eyelids and try to free the eyeball in its socket. Identify the extrinsic eye-muscles; they have similar names and positions as those of the dogfish (see p. 234).

* Aided with the eye of an ox, try to dissect and study the mam-

قريباً جداً من الخط المنصف البطني خلف القنطرة مباشرة .

٧ - العصب الوجهي ، من جانب النخاع ، خلف الخامس مباشرة .

٨ - العصب السمعي ، ويقع خلف السابع مباشرة .

٩ - العصب اللساني البلعوي ، ويقع خلف الثامن مباشرة .

١٠ - العصب الحائر ، ويقع خلف التاسع ، وينشأ بعدة جذور .

١١ - العصب الشوكي الإضافي ، وينشأ من جانب النخاع والحبل الشوكي بعدة جذور ، ويقع خلف العاشرة مباشرة .

١٢ - العصب تحت اللسان ، وينشأ من السطح البطني للنخاع المستطيل .

... ارسم أشكالاً معروفة بالأسماء للمخ من سطحية وحدد عليها مواضع جذور الأعصاب المخية .

ط - العين .

* اقطع في الزاويتين المكونتين بين جفني العين وحاول أن تخلص المقلة من محجرها . تعرف على عضلات العين الخارجية ، وتطلق عليها نفس الأسماء كما في كلب البحر كما أنها تشغل مواضع مشابهة (انظر ص ٢٣٤) .

* حاول أن تشرح عين الثدييات ، مستعيناً في

malian eye. Make a latero-median vertical incision through the eyeball. Note :

— The greater part of the eyeball forms the "white" of the eye or **sclera** which consists of dense fibrous connective tissue, not of cartilage or bone as in other vertebrates. The transparent part of the sclera is the **cornea**, which is covered by the thin **conjunctiva** that connects the eyeball with the eyelids. Through the cornea, you can see the coloured part of the eye, the **iris**, perforated by the **eye-pupil**.

— In the wall of the eyeball, identify the **sclera**, the black **choroid**, and the iridescent **retina**.

— The **lens** is an ovoid transparent gelatinous body lying just posterior to the iris, close to the eye-pupil.

— The internal space between the cornea and the lens is divided by the iris into an **anterior chamber** lying between the cornea and the iris, and a **posterior chamber** between the iris and the lens, both chambers being filled with an **aqueous humour**. The **suspensory ligament** extends between the lens and the **ciliary body** which

ذلك بعين الثور . اعمل قطعاً جانبياً وسطياً رأسياً في مقلة العين وتبين :

— يكون الجزء الأكبر من المقلة « بياض » العين أو الصلبة التي تتركب من نسيج ليفي كثيف ، لا من غضروف أو عظم كما في الفقاريات الأخرى ، والجزء الشفاف للصلبة هو القرنية ، التي تغطيها المتحمة الرقيقة التي تربط المقلة بجفنيها . وتستطيع أن ترى من خلال القرنية الجزء الملون للعين ، وهو القزحية ، التي يقع إنسان العين في وسطها .

— تعرف في جدار المقلة على الصلبة ، والمشيمية السوداء ، والشبكية ذات اللون القزحي .

— العدسة ، وهي جسم جيلاتيني شفاف بيضى يقع خلف القزحية مباشرة ، قريباً من إنسان العين .

— ويقسم الحيز الواقع بين القرنية والعدسة إلى غرفة أمامية تقع بين القرنية والقزحية ، وغرفة خلفية بين القزحية والعدسة ، والغرفتان مليئتان بسائل هو الخليط المائي . ويمتد الرباط المعلق بين العدسة والجسم الهدبي الذي يقع في الزاوية المحصورة

lies in the angle formed by the iris and the choroid.

— Posterior to the lens, note the large **vitreous body** or **humour** formed of a similar material as that of the lens, and pierced by a narrow **hyaloid canal**.

— The **optic nerve** is at the back of the eyeball. The point at which it is connected to the eyeball is the **blind spot**. Lateral to this spot, on one side of the wall, is a depression called the **fovea centralis**.

— *Draw the eyeball with its muscles from the outside, as well as the dissected eye.*

j) The Skeleton.

*Study the skeleton of mounted specimens and separate bones. You can prepare these bones in the way you have already used with the toad. The main divisions of the skeleton are the same like those of the toad, therefore, we need not mention them here again (see Vol. I).

— The Skull .

1. The **neurocranium**, consists of the cranium and the sense capsules.

— Identify in the floor of the cranium, from behind forwards :
The **basioccipital** ; the

بين القزحية والمشيمية .

— تبين خلف العدسة وجود الجسم أو الخلط الزجاجي الذي يتركب من مادة شبيهة بمادة العدسة ، وتخرقه قناة زجاجية ضيقة .

— العصب البصرى ، ويقع في مؤخرة المقلة ، وتسمى النقطة التي تتصل بها بالمقلة بالبقعة العمياء . ويوجد منخفض على جانب هذه البقعة ، وعلى أحد جانبي الجدار ، ويسمى الحفيرة المركزية .

... ارسم مقلة العين بعضلاتها من الخارج والعين المشرحة .

ي - الهيكل .

* ادرس هيكلًا مركبًا للأرنب وعظامه المنفصلة وتستطيع أن تحضر هذه العظام بالطريقة التي سبق لك أن تعلمتها في الصفحة . وأقسام الهيكل الرئيسية هي نفسها كما في الصفحة ، ولذلك ليس هناك ما يدعو إلى إعادة ذكرها هنا (انظر الجزء الأول) .

— الجمجمة .

1 - الجمجمة العصبية ، وترتكب من القرنيوم ومحافظ الحس .

— تعرف في قاع القرنيوم من الخلف إلى الأمام على : القذالي القاعدي ، والوتدي القاعدي ، وهو مثلث ،

basisphenoid, which is triangular; and the **presphenoid**, which is small.

On each side of the cranium, identify from behind forwards : An **exoccipital**, with a prominent **occipital condyle** for the articulation with the atlas, and a process called the **paroccipital** applied to the tympanic bulla; an **alisphenoid**; and an **orbitosphenoid**, perforated by the rounded **optic foramen**.

The roof of the cranium is formed of, from behind forwards : the **supraoccipital**, which completes the occipital ring, that encloses the **foramen magnum**; two large **parietals**; and two large **frontals**, in front, and each of which is produced into a **supraorbital process**. A small **interparietal** is found between the supraoccipital and the parietals.

On each side of the cranium, identify : a large **squamosal**, which lies outside the cranial wall in the toad, but here it intervenes between the auditory capsule and orbit, and makes part of the cranial wall.

— In the auditory capsule, identify the **periotic**, which is almost invisible from the exterior; the

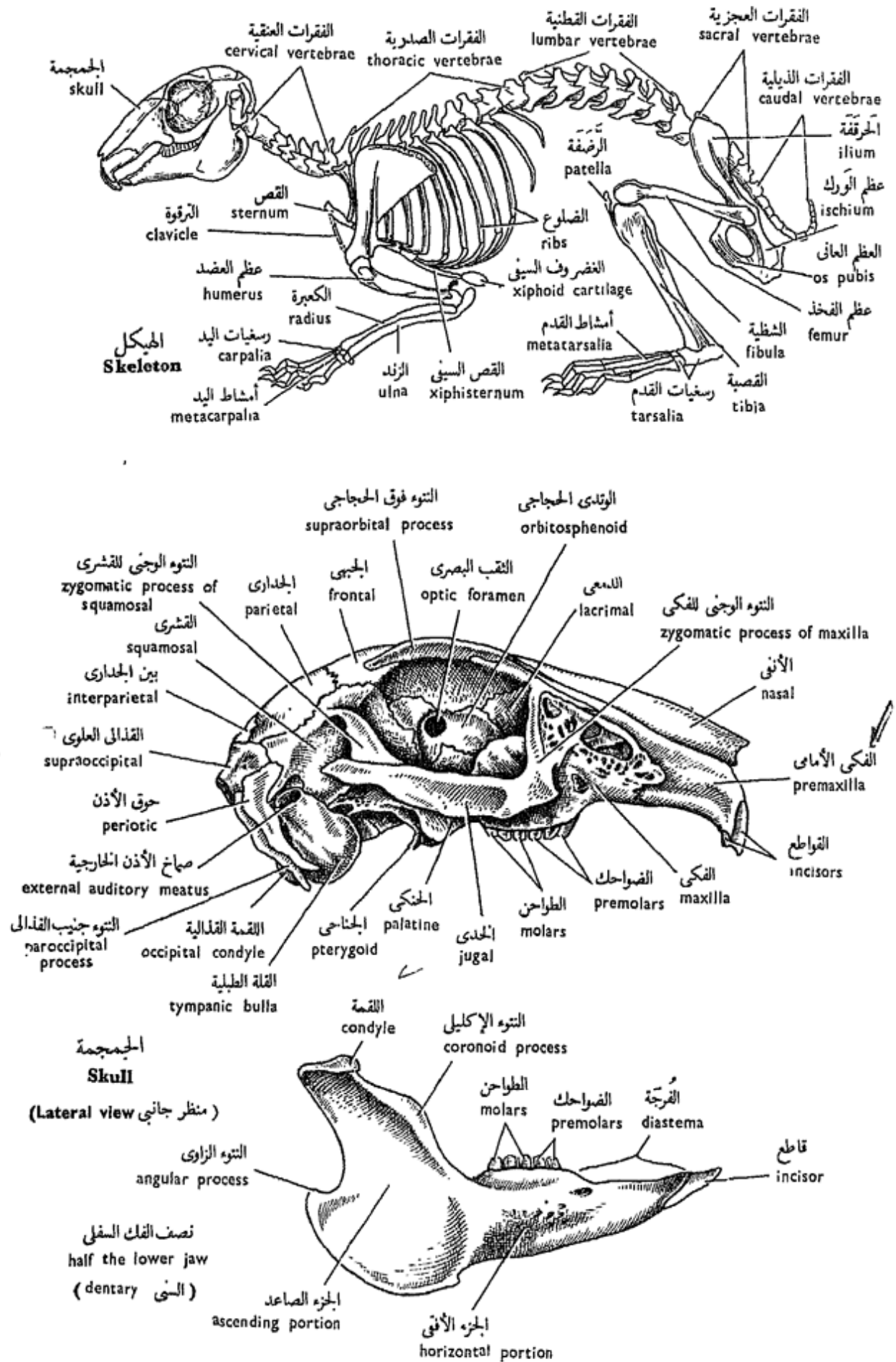
والوتدى الأمامى ، وهو صغير .

وفى كل من جانبي القرنيوم تعرف من الخلف إلى الأمام على قذالى وحشى ، ويحمل لقمة قذالية بارزة للتمفصل مع الفهقة كما يحمل أيضاً نتوءاً يسمى جنيب القذالى الذى ينطبق على القلة الطبلية ، والوتدى الجناحى ، والوتدى الحجاجى ، الذى يقع فيه الثقب البصرى المدور .

ويتكون سقف القرنيوم ، من الخلف إلى الأمام من قذالى علوى ، يكمل الحلقة القذالية التى تحيط بالثقب الكبير ، ثم من جدارين كبيرين وجبهيين كبيرين يقعان أمامهما ويبرز من كل منهما نتوء فوق حجاجى ، ويوجد بين جدارى صغير يقع بين القذالى العلوى والجدارين .

تعرف فى كل من جانبي القرنيوم على عظم قشرى (حوشى) كبير ، يقع خارج جدار القرنيوم فى الضفدعة أما هنا فهو يدخل فى هذا الجدار بين المحفظة السمعية والحجاج .

— تعرف فى المحفظة السمعية على حوق الأذن ، وهو بالكاد يبين من الخارج ، ثم على العظم الطبلى الذى



شكل ٥٦ - الأرنب « أوريكتولا جيس كيونكيولس »
FIG. 56 - ORYCTOLAGUS CUNICULUS

tympanic, produced into a **tympanic bulla**, whose neck forms part of the **external auditory meatus** (through which you can see the 3 ear ossicles, the **malleus**, **incus** and **stapes**).

— In the orbit, identify in its front wall a **lacrimal bone**.

— The nasal capsules are covered from above by two **nasals**, and below them is the thin **vomer**. The two capsules are separated from each other by the **nasal (mesethmoid)**, and from the cranial cavity by the **cribriform plate (ectethmoids)**. Lift up one of the nasals and note the complex thin bony plates of the **turbinal bone**.

2. The **splanchnocranium** consists of the jaws and the hyoid apparatus.

— The **upper jaw** is formed of : the inner arch, consisting of a **palatine** and a **pterygoid**, and the outer arch of an anterior **premaxilla** followed by the **maxilla**, produced into a **zygomatic process** which meets the **jugal (or zygomatic) bone** that again meets the **zygomatic process of the squamosal***. Therefore, the two

* Although the squamosal has become incorporated in the

يكون القلة الطبلية، التي يكون عنقها جزءاً من صماخ الأذن الخارجية (والذي تستطيع أن ترى من خلاله عظاميات الأذن الثلاثة المطرقة والسندان والركاب).

— تعرف في الجدار الأمامي للمحجج على العظم الدمعي.

— ويغطي المحفظتين الأنفيتين من أعلى عظمان أنفيان، ويوجد أسفلهما العظم الميكمي. وتنفصل المحفظتان كل عن الأخرى بالحاجز الأنفي (المصفوي المتوسط) ومن تجويف القرنيوم بالصفحة الغربالية (المكونة من المصفويين الوحشيين). ارفع أحد العظمين الأنفيين وتبين الصفائح العظمية الرقيقة المعقدة للعظم المفتول.

٢ — الجمجمة الحشوية، وتتركب من الفكين والجهاز اللامي.

— ويتركب الفك العلوي من القوس الداخلية التي تتركب من عظم حنكي وعظم جناحي، ثم من القوس الخارجية وتتركب من الفك الأمامي من قدام، يتلوه العظم الفكى الذي يبرز منه التواء الوجنى، والذي يقابل العظم الخدى (أو الوجنى)، ويقابل هذا بدوره التواء الوجنى للعظم القشرى أو الحرشنى*، وهكذا يكمل التواءان

* على الرغم من أن العظم القشرى قد اندمج في

processes and the jugal complete the **zygomatic arch** on the outside of the confluent orbital cavity and large single temporal cavity (**modified synapsid skull**).

— The **lower jaw** is formed of a single **dentary** in each half or ramus, the two rami being connected at the **symphysis mentis**. Note that each ramus is formed of a horizontal body, carrying teeth, and a vertical ascending portion, showing a dorsal **coronoid process**, a **condyle** for the articulation with the squamosal, and a ventral **angular process**.

— Note that the **teeth** are found only on the premaxillae, maxillae and dentaries, where they are implanted in sockets or alveoli. On each premaxilla, there is a strong grooved **incisor**, backed by another **small incisor**. The maxilla carries three **pre-molars** and three **molars**. A large gap, the **diastema**, separates the incisors from

cranial wall, yet it is still connected with the outer arch of the upper jaw which, according to some opinion, is considered to be completed posteriorly by the squamosal.

مع العظم الخدي القوس الوجنية، التي تقع إلى الخارج من الحجاج والحفرة الصدغية الوحيدة المتحدتين (جمجمة سفلية الحفرة متحورة).

— ويتكون الفك السفلي من عظم سني واحد في كل من نصفيه أو فرعية، ويتحد الفرعان معاً في الارتفاق الذقني. تبين أن كلاً من الفرعين يتكون من جسم أفقي يحمل أسناناً، وجزء صاعد رأسي يظهر عليه نتوء إكليلي ظهري، ولقمة للتمفصل مع العظم الحرشقي، ثم نتوء زاوي بطئي.

— تبين أن الأسنان موجودة فقط في الفكين الأماميين والفكيتين والسنين حيث تنغرس في مئاغر أو درادر أو حويصلات، فيوجد في كل من الفكين الأماميين سن قاطعة قوية ذات ميزاب، تقويها من الخلف سن قاطعة صغيرة. أما العظم الفكّي فيحمل ٣ ضواحك و ٣ طواحن. وتفصل فجوة كبيرة،

جدار القرنيوم، إلا أنه لا يزال متصلاً بالقوس الخارجية للفك العلوي الذي يعتبر، على حسب بعض الآراء، مكلاً من الخلف بالعظم القشري.

the premolars; in other mammals this space is occupied by the canines. The dentary carries one incisor in front, and two premolars followed by three molars behind. Thus the dental formula of the rabbit is :

$$i. \frac{2}{1}, c. \frac{0}{0}, pm. \frac{3}{2}, m. \frac{3}{3} = 28$$

The dentition is adapted to gnawing and grinding.

— The **hyoid apparatus** consists of a **body** and two pairs of **cornua**. The anterior pair is small, while the posterior pair is much longer.

The rest of the splanchnocranium has either disappeared or modified to form the laryngeal cartilages.

Skulls are customarily supplied in the laboratory without the hyoid apparatus. The following is a list of the bones excluding the lower jaw, seen on each of the dorsal, ventral and lateral surface of the skull (from in front backwards, in one half) :

Dorsal surface : Nasal; nasal process of premaxilla; frontal with its supraorbital process; parietal; interparietal; and supraoccipital lying dorsal to the foramen magnum. On the outer side of

تسمى الفرجة ، القواطع من الضواحك ، تشغلها الأنياب في الثدييات الأخرى . ويحمل العظم السني في الأمام قاطعة واحدة وضاحكين تتلوهما ٣ طواحن من الخلف . وعلى هذا تكون الصيغة السنية للأرنب هي :

$$ق \frac{2}{1}, ن \frac{0}{0}, ض \frac{3}{2}, ط \frac{3}{3} = 28$$

والأسنان مكيفة للقرض والطحن .

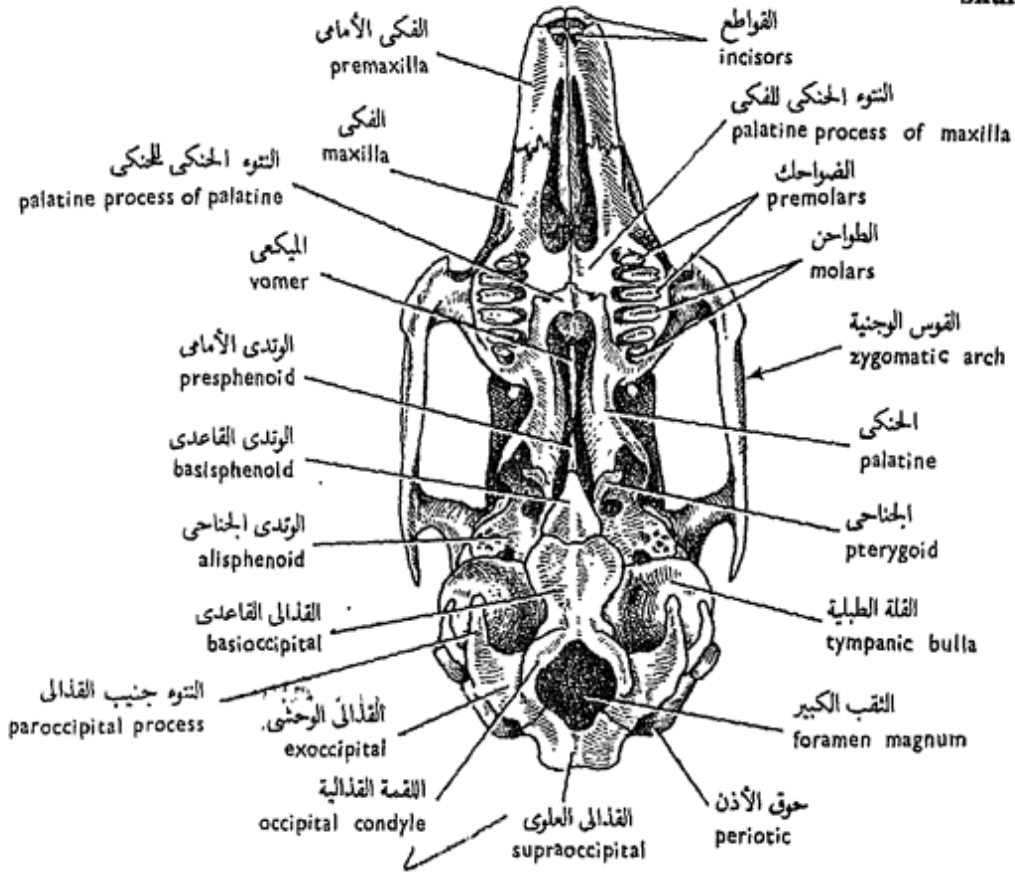
— ويتركب الجهاز اللامي من جسم وزوجين من القرون ، والقرنان الأماميان صغيران بينما الخلفيان أكبر كثيراً .

أما بقية الجمجمة الحشوية فهي إما أن تكون قد اختفت أو تحورت لتكون غضاريف الخنجرة .

وعادة ما توزع الجماجم في المعمل بدون الجهاز اللامي . وإليك كشفاً بالعظام ، بدون الفك السفلي ، كما ترى في كل من السطح الظهري ، ثم السطح البطني ثم السطح الجانبي للجمجمة (من الأمام إلى الخلف ، في نصف الجمجمة) :

— السطح الظهري : الأنفي —
التوء الأنفي للفكي الأمامي — الجبهى
ونتوءه فوق الحجاجي — الجداري — بين
الجداري — القذالي العلوي في الجهة
الظهرية للثقب الكبير . ويوجد في

Skull



(منظر بطني Ventral view)

شكل ٥٧ - الأرنب « أوريكتولا جيس كيونكيولس »
FIG. 57 - ORYCTOLAGUS CUNICULUS

la with premolars and molars, and a palatine process; palatine with a palatine process, (the last two forming half of the hard palate); vomer; presphenoid; basisphenoid; basioccipital; exoccipital bearing an occipital condyle and a paroccipital process; and supraoccipital surrounding with the other occipital bones the foramen magnum. On the side of the basioccipital is the tympanic. The palatine is followed by the pterygoid, and on the outer side is the zygomatic arch formed of the jugal and the two zygomatic processes of the maxilla and the squamosal.

والطواحن والنتوء الحنكي - الحنكي بالنتوء الحنكي ، ويكون النتوءان نصف الحنك الصلب - الميكعي - الوتدي الأمامي - الوتدي القاعدي - القذالي القاعدي - القذالي الوحشي ويحمل لقمة قذالية وكذلك النتوء جنيب القذالي - القذالي العلوي الذي يحيط مع العظام القذالية الأخرى بالثقب الكبير . ويوجد على جانب القذالي القاعدي العظم الطبلي - ويتلوه العظم الحنكي والعظم الجناحي ، كما توجد على الجانب الخارجى القوس الوجنية مكونة من العظم الحدي والنتوءين الوجنيين للعظمين الفكى والقشرى .

Lateral surface : Pre-maxilla with a nasal process; maxilla with an orbital process forming the anterior boundary of the orbit; nasal; lacrimal between the maxilla and the frontal; orbitosphenoid pierced by the rounded optic foramen; frontal with a supraorbital process; parietal; squamosal; tympanic with its bulla and external auditory meatus; post-tympanic process of squamosal; exoccipital with an occipital condyle and a paroccipital process; pterygoid which projects from the base of the skull where the basisphenoid meets the alisphenoid; zygomatic arch formed as explained above.

— Draw the skull as seen from the dorsal, ventral and lateral surfaces. Label the bones.

3. Foramina of the skull.

Using a rabbit's skull and also a dog's skull, determine the positions of the more important foramina of the skull :

— The **foramen magnum**, has already been referred to.

— The **anterior narial opening**, lies at the anterior end of the face (snout), and through it the turbinal bone can be seen.

— السطح الجانبي : الفكى الأمامى بتتوئه الأنفى — الفكى بتتوئه الحجاجى مكوناً الحد الأمامى للحجاج — الأنفى — الدمعى بين الفكى والجبهى — الوتدى الحجاجى وبه الثقب البصرى المدور — الجبهى بتتوئه فوق الحجاجى — الجدارى — القشرى — الطبلى بقلته مع صماخ الأذن الخارجية — التتوء خلف الطبلى — القذالى الوحشى بلقمته القذالية وتتوئه جنبى القذالى — الجناحى الذى يبرز من قاعدة الجمجمة حيث يقابل الوتدى القاعدى — الوتدى الجناحى — القوس الوجنية ، وتتركب على النحو الذى شرحناه من قبل .

. . . . ارسم الجمجمة كما تراها من سطوحها الظهرى والبطنى والجانبي وأشر إلى العظام بأسمائها .

٣ — ثقوب الجمجمة .

حدد مواقع الثقوب الهامة للجمجمة ، مستعيناً فى ذلك بجمجمة الأرنب وجمجمة الكلب :
— الثقب الكبير ، وقد سبقت الإشارة إليه .

— الفتحة الأنفية الأمامية ، عند الطرف الأمامى للوجه (الخطم) ، ويمكنك أن ترى من خلالها العظم المفتول .

— The **optic foramen**, lies in the orbitosphenoid and transmits the optic nerve.

— The **foramen lacerum anterius** or **sphenoidal fissure** is a vertical slit below and behind the optic foramen. It allows the passage of the IIIrd, IVth, Vth nerves and the ophthalmic and maxillary branches of the trigeminal nerve. In the dog, the maxillary nerve leaves the skull through the **foramen rotundum** which lies just behind the sphenoidal fissure.

— The **infraorbital foramen** lies in front of the zygomatic process of the maxilla, for the passage of a branch of the maxillary nerve.

— The **lacrimal foramen** lies in the lacrimal bone, and leads into the canal along which the lacrimal duct runs into the nose.

— The **foramen incisivum** is large, slit-like, and lies posterior to the upper incisors, for the passage of a branch of the maxillary nerve.

— The **posterior palatine foramen** lies at the junction of the palatine process of the maxilla and

— الثقب البصرى ، ويقع فى
الوتدى الحجاجى ، ويسمح بمرور
العصب البصرى .

— الثقب الممزق الأمامى أو الشرم
الوتدى ، وهو عبارة عن شق يقع
أسفل الثقب البصرى وإلى الخلف
منه ، ويسمح بمرور الأعصاب
الثالث والرابع والسادس والفرعين
العينى والفكى للعصب التوأى
الثلاثى . وفى الكلب يترك العصب
الفكى الجمجمة من خلال الثقب
المدور الذى يقع خلف الشرم الوتدى
مباشرة .

— الثقب تحت الحجاج ، ويقع
أمام التوء الوجنى للعظم الكفى ،
ويسمح بمرور فرع من العصب الفكى .

— الثقب الدمعى ، ويقع فى العظم
الدمعى ويؤدى إلى القناة التى يمتد
فيها مجرى الدمع إلى الأنف .

— الثقب القاطعى ، وهو شق
كبير، ويقع إلى الخلف من القاطعتين
العلويتين ، ويمر منه فرع من العصب
الفكى .

— الثقب الحنكى الخلفى ، ويقع
عند اتصال التوء الحنكى للفكى

the palatine, and admits the passage of a branch of the maxillary nerve.

— The **foramen ovale** lies between the alisphenoid and petrotic, just in front of the tympanic bulla, and admits the passage of the mandibular branch of the trigeminal nerve.

— The **stylomastoid foramen** lies at about the middle of the posterior border of the tympanic, and admits the facial nerve.

— The **foramen lacerum posterius** lies between the occipital condyle and the tympanic bulla, and admits the passage of the IXth, Xth and XIth nerves as well as the internal jugular vein.

— The **condylar foramen** lies in the exoccipital, for the XIIth nerve.

— The **external auditory aperture** has already been referred to.

— The **carotid foramen** perforates the ventral surface of the tympanic close to the occipital condyle, for the internal carotid artery.

— *Insert as many as you can of the above mentioned foramina in your drawings of the skull.*

— What are the main

بالحنكي، ويخرج منه فرع من العصب الفكي .

— الثقب البيضي ، ويقع بين الوتدي الجناحي وحق الأذن أمام القلة الطبلية مباشرة ويسمح بمرور الفرع اللحي للعصب التوأمي الثلاثي .

— الثقب الإبري الحلمي ، ويقع عند منتصف الحد الخلفي للعظم الطبلي تقريباً ، وهو يسمح بمرور العصب الوجهي .

— الثقب الممزق الخلفي ، ويقع بين اللقمة القذالية والقلة الطبلية ، ويسمح بمرور الأعصاب ٩ ، ١٠ ، ١١ والوريد الودجي الإنسي .

— الثقب اللقمي ، في القذالي الوحشي ، لمرور العصب ١٢ .

— الفتحة الأذنية الخارجية ، وقد سبقت الإشارة إليها .

— الثقب السباتي ، ويمر في السطح البطني للعظم الطبلي قريباً من اللقمة القذالية ، وذلك لمرور الشريان السباتي الإنسي .

* بين أكبر عدد يمكنك من الثقوب السابقة في أشكال التي رسمتها للجمجمة .

— ما هي الصفات الرئيسية لجمجمة

features of the mammalian skull in comparison with the other skulls you have studied ? Which of these features are peculiar to the rabbit ?

—The Vertebral Column.

As in the pigeon, this column is differentiated into several regions, each containing a number of distinct vertebrae : **cervical** (7), **thoracic** (12-13), **lumbar** (7), **sacral** (3-4) and **caudal** (15-16). All the vertebrae have each a plate of bone, the **epiphysis**, attached on either end of its main body. In young animals the epiphyses are separate and easily fall down in the prepared skeleton, but in the adults they completely fuse with the main body of the centrum or **diaphysis**, so that it is difficult to distinguish the three pieces one from the others. This, as already mentioned, is a characteristic feature of mammalian vertebrae. The centrum is flat at both ends (**acoelous**).

1. The cervical vertebrae.

The first two cervicals are specialized for the articulation of the skull and its rotation on the vertebral

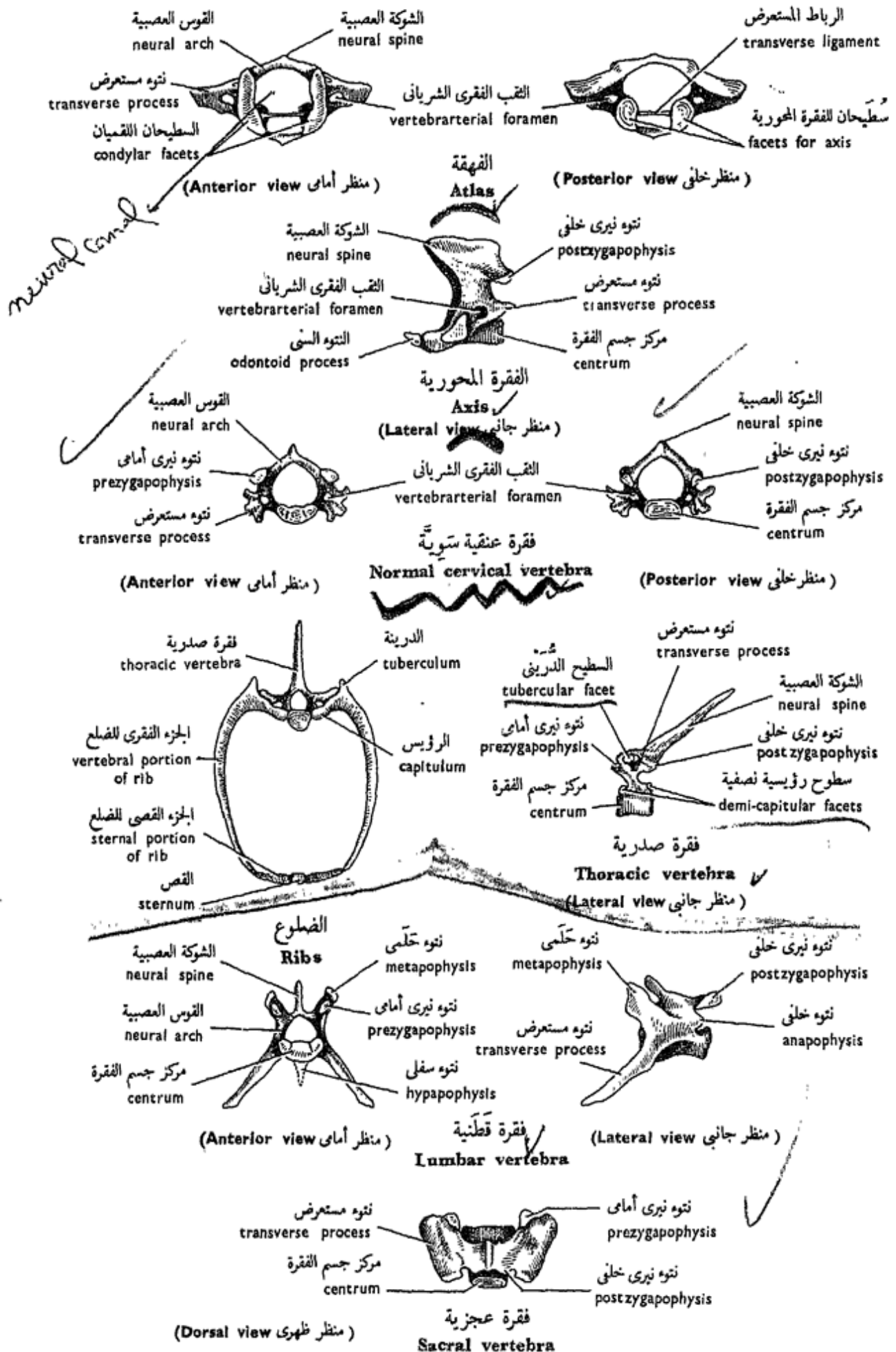
الثدييات بموازنتها بالجماجم الأخرى
التي درستها ؟ ما هي تلك الصفات
الخاصة بالأرنب ؟

— العمود الفقري .

يتميز هذا العمود ، كما في الحمامة ، من عدة مناطق ، تحتوي كل منها على عدد من الفقرات الواضحة : العنقية (٧) والصدريّة (١٢ - ١٣) والقطنية (٧) والعجزية (٣ - ٤) والذيلية (١٥ - ١٦) . ولكل فقرة من هذه الفقرات صفيحة من العظم تتصل بكل من طرفي جسمها ، وتسمى الكردوس . ويكون الكردوسان في الحيوانات الصغيرة منفصلين ويسقطان عن الفقرة بسهولة في الهيكل المجزأ ، غير أنهما في الحيوانات البالغة يندغمان تماماً في مركز جسم الفقرة أو الساق ، بحيث يصعب تمييز القطع الثلاث كل من الأخرى . وهذه صفة ، كما سبق القول ، مميزة لفقرات الثدييات . ومركز جسم الفقرة مفلطح الوجهين (أي عديم التفرع) .

١ - الفقرات العنقية .

تتخصص الفقرتان العنقيتان الأولى والثانية في التماسك مع الجمجمة ودورانها على العنق . وهما الفهقة



شكل ٥٨ - الأرنب « أوريكتولا جيس كيونكيولس »
FIG. 58 - ORYCTOLAGUS CUNICULUS

column. They are the **atlas** and **axis**. The remaining five are **normal**.

— The **normal cervical vertebra** (3-7) consists of a **centrum**, a **neural arch** carrying a short **neural spine**, two **transverse processes**, each pierced by a **vertebrarterial foramen** (characteristic feature of cervical vertebrae) for the passage of the vertebral artery, and one pair of **prezygapophyses** on the anterior edge and another pair of **postzyapophyses** on the posterior edge of its arch.

— The **atlas**, or first cervical, has a large neural canal divided by a **transverse ligament** into a large dorsal part for the spinal cord and a small ventral part for the odontoid process of the axis. *The atlas has a very reduced centrum*, and its neural spine is also reduced. The transverse processes are broad and horizontal, and there are two large deeply concave **condylar facets** on the anterior face for the articulation with the occipital condyles of the skull. Another pair of smaller facets are found on the posterior side for the articulation with the axis.

— The **axis** or **epis-**

المحور . أما الخمس الباقية فقرات سوية .

— الفقرة العنقية السوية (٣-٧) .
تتركب من مركز جسم الفقرة، والقوس العصبية التي تحمل شوكة عصبية قصيرة وفتوعين مستعرضين ، يثقب كلاً منهما ثقب فقري شرياني (صفة مميزة لل فقرات العنقية) لمرور الشريان الفقري ، كما تحمل القوس على حافتها الأمامية فتوعين نيريين أماميين ، وعلى حافتها الخلفية فتوعين نيريين خلفيين .

— الفهقة ، أو الفقرة العنقية الأولى ، ولها قناة عصبية كبيرة تنقسم برباط مستعرض إلى جزء ظهري كبير للحبل الشوكي وجزء بطني صغير للتوء السني للمحور . ولفهقة مركز جسم فقري مختزل جداً ، كما أن شوكتها العصبية صغيرة أيضاً . وتواءها المستعرضان عريضان وأفقيان ، كما أنه يقع على وجهها الأمامي سططحان لقميان كبيران مقعران تقعرًا شديدًا للتمفصل مع لقمي الجمجمة ، كما أن لها على وجهها الخلفي سططحين مفلطحين للتمفصل مع المحور .

— المحور ، أو الفقرة الثانية ،

tropheus has, in addition to its own centrum, an **odontoid process** (which is the main bulk of the centrum of the atlas that has migrated backwards to fuse with the centrum of the axis). The neural spine is large and extends antero-posteriorly along the mid-dorsal line. Look out for a pair of **postzygapophyses** on the posterior edge of the neural arch.

— Draw the atlas, axis and a normal cervical vertebra from various aspects.

2. **The thoracic vertebrae** each consists of a centrum, neural arch, long slanting neural spine (characteristic), prezygapophyses, postzygapophyses, and facets for the articulation with a pair of ribs, one rib on each side. These facets are a dorsal **diapophysis** or **tubercular facet** on the short transverse process for the tuberculum of the rib, and a ventral **parapophysis**, on the centrum, for the capitulum. The place of articulation of the latter is where one centrum almost touches the centrum in front of it. At this point, there is on each of the centra, a **demi-capitular facet** so that during life the two demi-facets of each two adjacent

وتتميز بأن لها زيادة على مركز جسمها فتوءاً سنياً (هو الجانب الأعظم من مركز جسم الفهقة الذي هاجر إلى الخلف ليندغم في مركز جسم الفقرة المحورية) . والشوكة العصبية كبيرة وتمتد في اتجاه أمامى خلفى على طول الخط المنصف الظهرى . ابحث عن فتوءين فيريين خلفيين على الحافة الخلفية للقوس العصبية .

. . . . ارسم الفهقة والمحور وقرة عنقية سوية من مناظر مختلفة .

٢ - الفقرات الصدرية ، وتركب كل منها من مركز جسم فقرة وقوس عصبية وشوكة عصبية مائلة طويلة (صفة مميزة) وزوجين من الفتوءات الثيرية ، وتحمل سطيين للتمفصل مع ضلعين ، واحد على كل من جانبي الفقرة . وأحد هذين السطيين ظهري ، هو الفتوء الجانبي العلوى أو السطوح الدريني ويقع على الفتوء المستعرض وظيفته الاتصال بدرينة الضلع ، والآخر بطنى ، هو الفتوء الجانبي السفلى ، ويقع على مركز جسم الفقرة للاتصال برؤيس الضلع ، غير أن مكان التتمفصل إنما يكون حيث يلامس مركز جسم فقرة جسم الفقرة التالية لها من الأمام ، وعلى هذا يوجد في هذا الملتقى على كل من مركزى جسمى الفقرتين نصفاً سطوح ، بحيث أنه في أثناء الحياة يلتقى معاً

vertebrae meet to form a depression (a complete capitular facet) which receives the capitulum of the rib.

Since the last three ribs are without tubercula, so also the diapophyses on the last three thoracic vertebrae are absent.

In a mounted skeleton, note the gradual change in length of the neural spines, being greater in the anterior thoracic vertebrae and pointing backwards. The neural spine of the 10th vertebra is nearly vertical, while those behind are sloping forwards. Thus the 10th thoracic vertebra is described as an **anticlinal** vertebra. Also, the last three vertebrae carry each a pair of **metapophyses**, above the prezygapophyses, and are nearly confluent with them.

— Draw as you did with the cervical vertebrae.

3. **The lumbar vertebrae** are the largest of the vertebrae. Each has a centrum, neural arch enclosing the neural canal, a strong neural spine, a pair of strong ventrolaterally directed transverse processes, one pair of prezygapophyses, carried on a pair of **metapophyses**, and a pair of

نصفا السطوح الموجودان على فقرتين متجاورتين ليكونا منخفضاً يلاق رؤيس الضلع .

ومن حيث أن الضلوع الثلاثة الأخيرة ليس لها درينات ، فيتبع ذلك أن الفقرات الصدرية الثلاث الأخيرة معلومة التواءات الجانبية العلوية .

تبين في هيكل مركب التغيير التدريجي في طول الأشواك العصبية ، فهي أطول في الفقرات الصدرية الأمامية وتتجه إلى الخلف . والشوكة العصبية للفقرة العاشرة رأسية تقريباً . بينما تنحني الأشواك العصبية الواقعة خلفها إلى الأمام . وعلى هذا فإن الفقرة الصدرية العاشرة توصف بأنها فقرة منحذرة في جهتين ، كما أن كلاً من الفقرات الثلاث الأخيرة تحمل فتوءين حلميين فوق التوءين النيريين الأماميين ، وهما ملتحمان معهما .

. . . ارسم كما فعلت مع الفقرات العنقية .

٣ - الفقرات القطنية ، وهي أكبر الفقرات جميعاً . ولكل منها مركز جسم فقرة وقوس عصبية تحيط بقناة عصبية وشوكة عصبية قوية وتواءان مستعرضان قويان يتجهان إلى الأمام وإلى الناحية البطنية ، وتواءان نيريان أماميان يحملهما تواءان حلميان ، ثم

postzygapophyses, both for the articulation of the neural arches. In life there exists a pad of fibrocartilage, the **intervertebral disc**, between each two adjacent vertebrae. Such pads are found also between other vertebrae.

Other processes are also found. Of these are a pair of **anapophyses** lying below the postzygapophyses, and a **hypapophysis** projecting on the ventral side of the centrum of each of the first 2-3 lumbar vertebrae.

The spinal nerves leave the neural canal through **intervertebral foramina** on the sides, and each foramen is formed of 2 meeting **intervertebral notches** on the neural arches of two successive vertebrae.

— Draw.

4. **The sacral vertebrae** form the sacrum which supports the pelvic girdle. The first three vertebrae are usually fused together, and the first sacral is the largest. It has a pair of metapophyses and a pair of wing-shaped transverse processes on the surface of each of which is an auricula-like articulating facet for the

نتوءان نيربان خلفيان لتمفصل الأقواس العصبية . وفي أثناء الحياة توجد وسادة من غضروف ليفي ، هو القرص بين الفقرى ، يقع بين كل فقرتين متجاورتين وتوجد مثل هذه الوسائد أيضاً بين الفقرات الأخرى .

وتوجد نتوءات أخرى على الفقرات القطنية ، منها نتوءان خلفيان يقعان أسفل التتوين النيريين الخلفيين ، ونتوء سفلي على الجانب البطني لمركز جسم الفقرة في كل من الفقرتين القطنيتين ٢ - ٣ .

وتترك الأعصاب الشوكية القناة العصبية عن طريق ثقبين بين فقرية تقع على الجانبين ، ويتكون كل ثقب من ثلمتين بين فقرتين متقابلتين على القوسين العصبيتين لفقرتين متتابعتين .

. . . ارسم .

٤ - الفقرات العجزية ، وهي التي تكون العجز وتدعم الحزام الحوضي . والفقرات الثلاث الأولى عادة مندغمة كل في الأخرى ، والفقرة العجزية الأولى هي أكبرها جميعاً ولها نتوءان حلميان و نتوءان مستعرضان جناحيا الشكل ، ويوجد على كل منهما سطح مفصلي كالأذينة لتمفصل مع

articulation with the ilium. Note that the centrum of this vertebra is trapezoid, the broader side being the anterior, for the articulation with the posterior lumbar, and the narrower posterior side for the articulation with the much smaller second sacral vertebra.

— Draw.

5. **The caudal vertebrae** are the smallest of the vertebrae and show a progressive reduction in the elements from in front backwards, the posterior ones being formed solely of the centrum.

— Draw.

— Try to make a key for the identification of the various vertebrae which you have studied.

— The Ribs and Sternum.

Theoretically speaking, every vertebra carries a pair of ribs, the most prominent of which are those attached to the thoracic vertebrae and supporting the thoracic wall, where they also afford surfaces for the attachment of intercostal muscles that play an important role in breathing.

الخرقفة . تبين أن مركز جسم هذه الفقرة يشبه شبه المنحرف ، حيث يكون الجانب الأعرض هو الأمامي للتمقتل مع الفقرة القطنية الأخيرة ، أما الجانب الأضيق الخلفي فللتمفصل مع الفقرة العجزية الثانية والتي هي أصغر كثيراً .

. . . . ارسم .

٥ - الفقرات الذيلية ، وهي أصغر الفقرات ، ويظهر فيها اختزال متزايد في العناصر من الأمام إلى الخلف ، بحيث أن الفقرات الخلفية لا تتركب إلا من مركز جسم الفقرة فقط .

. . . . ارسم .

— حاول أن تضع مفتاحاً للتعرف على الفقرات المختلفة التي درستها .

— الضلوع والقص .

تحمل كل فقرة من الناحية النظرية زوجاً من الضلوع ، أبرزها ما كانت متصلة بالفقرات الصدرية وتدعم جدار الصدر ، وحيث تهى سطوحاً لاتصال العضلات الوربية التي تلعب دوراً هاماً في التنفس .

A **rib** consists of two portions, a **vertebral** and a **sternal portion**. The former carries a **capitulum** which articulates with the demi-capitular facets (parapophyses) on the centra of every two adjacent vertebrae, and a small **tuberculum** which articulates with the diapophysis (on the transverse process). The last three pairs of ribs do not have tubercula. The sternal portion is much shorter and formed of calcified or imperfectly ossified cartilage, and articulates with the sternum. The sternal portions of the first seven pairs articulate directly with the sternum, while those of the 8th and 9th pairs are fused to those of the 7th, and are commonly called the **false ribs**. The last three pairs do not reach the sternum and are described as **floating ribs**.

The **sternum** lies in the ventral wall of the thorax and is divided into 7 pieces called the **sternebrae**, of which the anterior is large (the **manubrium**) and the posterior is large too (the **xiphisternum**), and ends in a rounded plate, the **xiphoid cartilage**.

— Draw.

ويتركب الضلع من جزأين ، جزء فقري وجزء قصي . ويحمل الأول رؤياً يتمفصل مع نصفي السطح (التتوين الجانبيين السفليين) الواقعين على فقرتين متجاورتين ، ثم يحمل أيضاً دريئة تتمفصل مع التتوي الجانبي العلوي (الذي يقع على التتوي المستعرض) . وليس لأزواج الضلوع الثلاثة الأخيرة درينات . والجزء القصي أقصر كثيراً ويتكون من غضروف متكلس أو معظم تعظماً ناقصاً ، وهو يتمفصل مع القص . والأجزاء القصية للأزواج السبعة الأولى تتمفصل مع القص مباشرة ، بينما يندغم الجزءان القصيان للضلعين الثامن والتاسع في الجزء القصي للضلع السابع . وهي تسمى عادة بالضلوع الزائفة . أما الأزواج الثلاثة الأخيرة فإنها لاتصل إلى القص ومن ثم توصف بأنها ضلوع طافية .

ويقع القص في الجدار البطني للصدر ويقسم إلى ٧ قطع تسمى القطع القصية ، أولها من الأمام كبير (هو المقبض) ، وآخرها كبير أيضاً (هو القص السيفي) وينتهي بصفيحة مستديرة هي الغضروف السيفي .

. . . . ارسم .

— **The Pectoral Girdle and Fore-limbs.**

The **pectoral girdle** consists of two **scapulae** and two **clavicles**, of which only the scapulae are provided in the lab. Note that the scapula is a triangular plate, the apex of which is directed downwards and forwards and contains a **glenoid cavity** for the reception of the head of the humerus. On the dorsal surface of the scapula, there runs a prominent ridge, the **spine**, which is continued ventrally into the **acromion process**. From the posterior border of this process, a long **metacromion** process projects backwards. The coracoid, which is prominent in most vertebrates, is here represented only by a **coracoid process** that is continued with the anterior border of the scapula and overhangs the glenoid cavity.

The **clavicle** is slender and attached to a ligament running from the scapula to the sternum. It usually falls down in the prepared skeleton.

— *Draw a scapula, and label its parts.*

The **fore-limb** is built up of several regions on the usual pentadactyle plan;

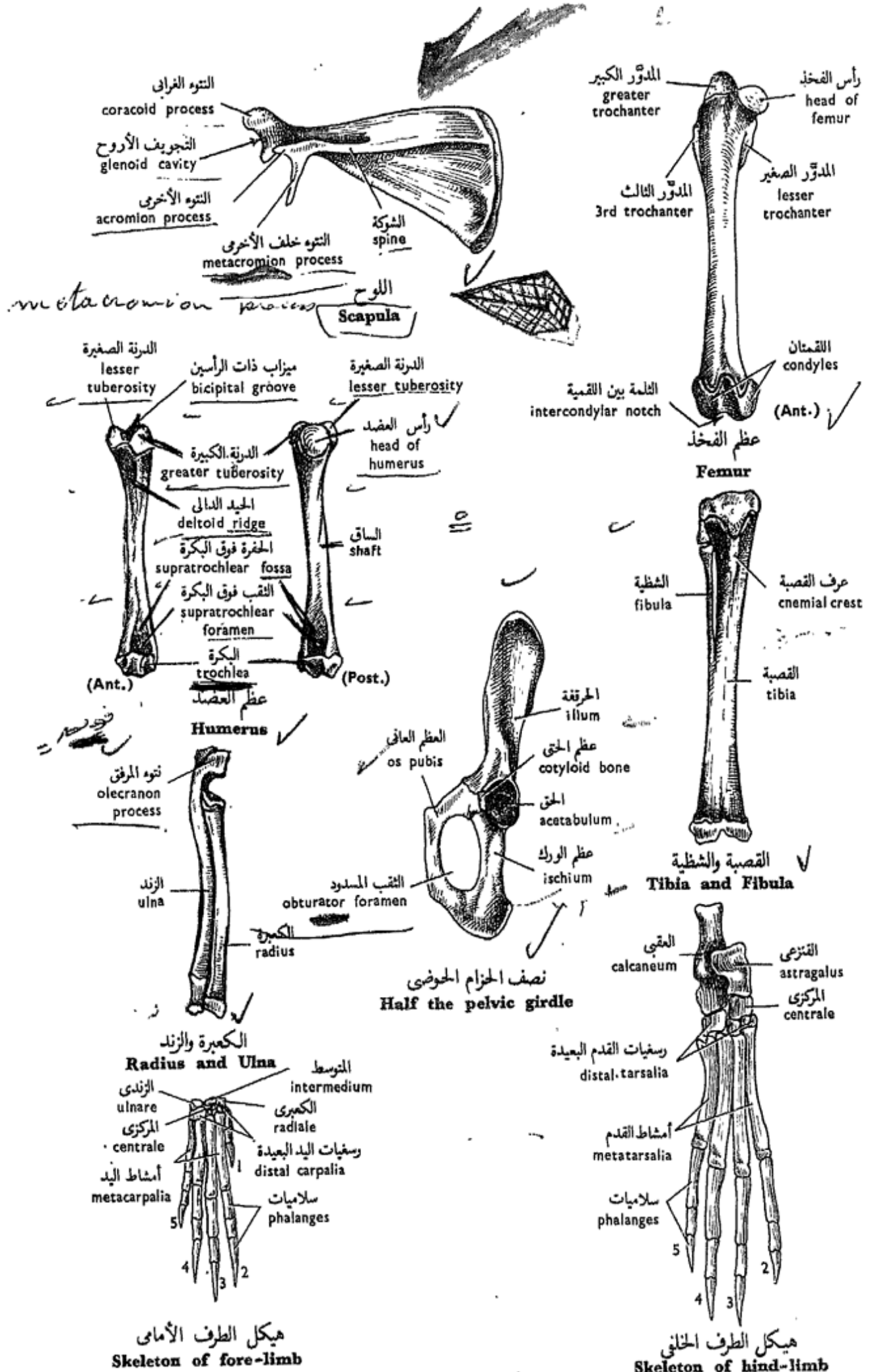
— الحزام الصدري والطرفان الأماميان.

يتركب الحزام الصدري من لوحين وترقوتين ، لا يوزع منها في المعمل سوى اللوحين . تبين أن اللوح عبارة عن صفيحة مثلثة الشكل ، تتجه قمتها إلى أسفل وإلى الأمام وتحتوي على تجويف أروح (جوف عنابي) يبيت فيه رأس عظم العضد . ويمتد على السطح الظهري للوح حيد بارز ، هو الشوكة ، التي تستطيل في الناحية البطنية مكونة التواء الأخرى الذي يبرز من حافته الخلفية لتواء أخرى خلفي طويل . أما العظم الغرابي ، البارز في معظم الفقاريات ، فهو يمثل هنا بتواء غرابي على امتداد مع الحافة الأمامية للوح ويعرش فوق التجويف الأروح .

أما الترقوة فهي عظم رقيق وتتصل برباط يمتد من اللوح إلى القص ، وهي تسقط عادة في الهيكل المجهز .

... ارسم اللوح معرّفًا أجزائه بأسمائها .

ويتركب الطرف الأمامي من عدة مناطق على نظام الطرف الخماسي



شكل ٥٩ - الأرنب « أوريكتولا جيس كيونكولس »
 FIG. 59 - ORYCTOLAGUS CUNICULUS

each is supported by the usual bones. These are :

— The **humerus**, supporting the upper arm, is elongated and stout. Its head articulates with the glenoid cavity, and its distal end, forming the **trochlea**, articulates with the radius and ulna. In front of the head there is the **bicipital groove** for the insertion of the tendon of the biceps muscle. On the inner side of the groove there is the **lesser tuberosity** and on its outer side is the **greater tuberosity**. Immediately above the throchlea are a pair of depressions or fossae, the **supratrochlear fossae**, which communicate with each other by the **supratrochlear foramen**, for the reception of the olecranon process of the ulna.

— The **radius** and **ulna** support the fore-arm, the former being the preaxial and the shorter. Both abut against each other by their curved shafts. The ulna has a long **olecranon pocess**. Proximally, the two bones articulate with the trochlea of the humerus and distally with the bones of the carpus.

— The **carpus** consists

الأصابع المألوف ، وكل منطقة مدعمة بعظام . وهذه هي :

— عظم العضد ، وهو الذى يدعم العضد ، وهو عظم ممدود وقوى . ويتمفصل رأسه فى التجويف الأروح كما يتمفصل طرفه البعيد ، الذى يكون البكرة ، مع الكعبرة والزند . ويوجد أمام الرأس ميزاب ذات الرأسين لاندغام وتر العضلة ذات الرأسين . وتوجد عند الجانب الداخلى للميزاب الدرنلة الصغيرة ، وعند جانبه الخارجى الدرنلة الكبيرة . كما يوجد فوق البكرة مباشرة منخفضان أو حفرتان ، هما الحفرتان فوق البكرتين ، تتصل كل منهما بالأخرى عن طريق ثقب فوق بكوى وظيفته تسلم نتوء المرفق الخاص بالزند .

— الكعبرة والزند ، وهما دعامتا الساعد ، والأولى أمام محورية كما أنها الأقصر ، ويتلاصق العظام بساقهما المقوستين . وللزند نتوء طويل ، هو نتوء المرفق . ويتمفصل العظامان فى الناحية القريبة ببكرة عظم العضد وفى الناحية البعيدة بعظام رسغ اليد .

— رسغ اليد ، وفيه ٩ قطع تنتظم

of 9 pieces : a proximal row of 3 pieces, a **radiale** (**scaphoid**) articulates with the radius, an **intermedium** (**lunar**) and an **ulnare** (**cuneiform**) articulates with the ulna; a **centrale** in the centre; and a distal row of 4 pieces, the **first carpale** (**trapezium**), **2nd carpale** (**trapezoid**), **3rd carpale** (**os magnum**) and the fused **4th and 5th carpalia** (**unciform**). Note the presence of a small bone, the **pisiform**, on the posterior surface of the carpus. It articulates with the ulna and ulnare.

The **metacarpus** consists of 5 **metacarpalia**.

The **digits** have a digital formula 2:3:3:3:3.

— *Draw.*

— The Pelvic Girdle and Hind-limbs.

The **pelvic girdle** consists of two halves, each called the **os innominate**, articulating ventrally in the **pubic symphysis**. Note that the os innominate consists of an antero-dorsal large **ilium** which articulates with the first sacral vertebra, a postero-dorsal **ischium**, and a ventral small **os pubis**; the last two are separated by a

في ثلاثة صفوف : صف قريب من ٣ قطع هي الكعبري (الزورقي) الذي يتم فصل مع الكعبرة ، والمتوسط (القمري) ، والزندي (الوتدي الشكل) الذي يتم فصل مع الزند . وصف متوسط من قطعة واحدة هي المركزي . ثم صف بعيد من ٤ قطع ، وأولها هو الرسغي اليدوي الأول (المعين) والثاني هو الرسغي اليدوي الثاني (شبه المنحرف) ثم الثالث (العظم الكبير) ثم الرابع والخامس ، وهما مندغمان معاً (المعقوف) . تبين وجود عظم صغير هو البسلي على السطح الخلفي لرسغ اليد ويتم فصل مع الزند والزندي .

ويحتوي مشط اليد على ٥ أمشاط يدوية .

وللأصابع الصيغة الإصبعية
٢ : ٣ : ٣ : ٣ : ٣ .

. ارسم .

— الحزام الحوضي والطرفان الخلفيان .

يتركب الحزام الحوضي من نصفين ، يسمى كل نصف منهما العظم عديم الاسم ، ويتم فصل النصفان في الجهة البطنية في الارتفاق العاني . تبين أن العظم عديم الاسم يتركب من حرقفة كبيرة تقع في الناحية الظهرية الجانبية وتم فصل مع الفقرة العجزية الأولى ، ثم من ورك يقع في الناحية الظهرية الخلفية ، وعظم عاني صغير يقع في

large **obturator foramen**. The three bones share in the formation of a cup-shaped depression, the **acetabulum**, for the reception of the head of the femur. The part of the acetabulum formed by the os pubis ossifies separately and is known as the **cotyloid bone**.

The **hind-limb**, like the fore-limb, is built up of several regions on the usual pentadactyle plan, each supported by the usual bones. These are :

— The **femur** supports the thigh, and is more cylindrical than the humerus. Its proximal end bears the **head**, to the outer side of which is the **greater trochanter**. Below the head there is the **lesser trochanter**, opposite to which, on the outer side, there is the **third trochanter**. The distal end of the femur bears two **condyles**, which are separated by the **intercondylar notch**, and serve for the articulation with the tibia and fibula.

The knee joint has a sesamoid bone, the **patella**, on its ventral face.

— The **tibia** and **fibula** support the shank, and are fused together along their

الجهة البطنية . ويفصل بين الورك والعظم العاني الثقب المسدود الكبير . وتسهم العظام الثلاثة في تكوين منخفض يشبه الفجاجة ، هو الحق ، يتم فصل فيه رأس عظم الفخذ ، ويتعظم جزء الحق الذي يتكون من العظم العاني مستقلاً ويكون عظم الحق . ويركب الطرف الخلفي ، مثل الأمامي ، من عدة مناطق على نفس النظام الحماسي الأصابع ، وتدعمها العظام الآتية :

— عظم الفخذ ، يدعم الفخذ ، وهو أسطوانى أكثر مما هي عليه الحال في عظم العضد . ويحمل طرفه القريب الرأس والذي يقع في الجانب الخارجى منه المدور الكبير . ويقع أسفل الرأس المدور الصغير ويقابله من الجانب الخارجى المدور الثالث . ويحمل الطرف البعيد لعظم الفخذ لقتين تفصلهما الثلمة بين اللقمية ، ويتم فصل هذا الطرف بالقصبي الشظوى .

ويوجد على الوجه البطنى لمفصل الركبة عظم سمسمانى هو الرضفة .
— القصبة والشظية ، وهما دعامة الساق وتندغمان معاً بالجزء الأكبر

greater length forming a **tibio-fibula**. The tibia is the stronger and preaxial and is marked by the prominent **cnemial crest**.

— The **tarsus** consists of 6 pieces arranged in three rows : a proximal row of 2 pieces, the **astragalus** (**tibiale** and **intermedium** fused together) for the articulation with the tibia, and the **calcaneum** (**fibulare**) for the articulation with the fibula. The second row contains a single bone, the **centrale** (**navicular**) in the centre. The distal row is of 3 pieces, the **2nd tarsale** (**meso-cuneiform**), the **3rd tarsale** (**ecto-cuneiform**), and the fused **4th and 5th tarsalia** (**cuboid**).

The **metatarsus** consists of 4 **metatarsalia**.

The **digits** have a digital formula 0:3:3:3:3.

— *Draw*.

— Now, as you have dissected the rabbit, review the characteristic features of its, (1) class, and of its (2) order.

— What are the main features that the rabbit shares with all the other vertebrate types you have dissected ?

من طولهما مكونتين القصبى الشظوى .
والقصبية هي الأقوى وتقع في الجانب أمام
المحورى ويميزها عرف القصبية البارز .

— رسغ القدم ، ويتركب من ٦
قطع تنتظم في ثلاثة صفوف : صف
قريب ينتظم قطعتين هما القنزعى
(وهو عبارة عن القصبى والمتوسط
مندغمين) للتمفصل مع القصبية ،
والعقبى (الشظوى) للتمفصل مع
الشظوية ، وينتظم الصف الثانى عظماً
واحداً هو المركزى (الزورقى) يقع
في المركز . ثم الصف البعيد وينتظم
٣ قطع ، هي الرسغى القدى الثانى
(الوتدى الشكل المتوسط) والرسغى
القدى الثالث (الوتدى الشكل
الوحشى) ثم الرسغيان القديمان
الرابع والخامس المندغمان (المربعانى) .

ويتركب مشط القدم من ٤
أمشاط قديمة .

وللأصابع الصيغة الإصبعية :
صفر : ٣ : ٣ : ٣ : ٣ .

... ارسم .

— والآن ، وقد شرحت الأرنب ،
نقص الصفات المميزة لـ (١) طائفته
ثم لـ (٢) رتبته .

— ما هي الصفات الأساسية التي
يشارك فيها الأرنب مع نماذج الفقاريات
الأخرى التي شرحتها ؟

| | <i>Page</i> |
|---|-------------|
| Chapter VIII. Phylum : CHORDATA | 184 |
| I. Subphylum : CEPHALOCHORDATA | 187 |
| Amphioxus | 187 |
| II. Subphylum : VERTEBRATA | 196 |
| IIa Superclass : AGNATHA | 196 |
| Class : CYCLOSTOMATA | 197 |
| The Lamprey | 198 |
| IIb Superclass : GNATHOSTOMATA | 210 |
| A. Class : CHONDRICHTHYES | 212 |
| The Dogfish | 213 |
| B. Class : ACTINOPTERYGII | 242 |
| The Besi | 243 |
| C. Class : REPTILIA | 261 |
| The Lizard | 262 |
| D. Class : AVES | 271 |
| The Domestic Pigeon. | 272 |
| E. Class : MAMMALIA | 304 |
| The Rabbit | 306 |
| | |
| Preface to the First Edition (in English) | 366 |
| Preface to the Second Edition (in English) | 367 |
| Preface to the Third Edition (in English) | 368 |

| | <i>Page</i> |
|---|-------------|
| C. Class : ACTINOZOA | 70 |
| C1 Order : Alcyonaria | 70 |
| <i>Alcyonium</i> | 71 |
| C2 Order : Zoantharia | 74 |
| 1. Sea-anemones | 75 |
| 2. Stony Corals | 78 |
| Chapter IV. Phylum : PLATYHELMINTHES | 80 |
| A. Class : TURBELLARIA | 81 |
| <i>Planaria</i> | 81 |
| B. Class : TREMATODA | 88 |
| ✓ 1. <i>Fasciola</i> | 88 |
| ↙ 2. <i>Bilharzia (Schistosoma)</i> | 98 |
| C. Class : CESTODA | 105 |
| ✓ <i>Taenia</i> | 105 |
| Chapter V. Phylum : NEMATODA | 113 |
| A. Order : ASCARIDATA | 114 |
| ✓ <i>Ascaris</i> | 114 |
| B. Order : STRONGYLATA | 123 |
| ✓ <i>Ancylostoma</i> | 123 |
| Chapter VI. Phylum : ANNELIDA | 128 |
| Class : CHAETOPODA | 129 |
| ✓ <i>Allolobophora</i> | 129 |
| Chapter VII. Phylum : ARTHROPODA. | 144 |
| Class : INSECTA | 146 |
| Subclass : PTERYGOTA | 148 |
| A. Section : EXOPTERYGOTA | 148 |
| ✓ 1. The Cockroach | 148 |
| ✓ 2. The Bed-bug | 164 |
| ✓ 3. The Body-louse | 167 |
| B. Section : ENDOPTERYGOTA | 170 |
| ✓ 4. The Mosquitoes | 170 |
| ✓ 5. The House-fly | 176 |
| ✓ 6. The Human Flea | 180 |

CONTENTS

| | <i>Page</i> |
|--|-------------|
| Preface to the Third Edition (in Arabic) | 5 |
| Proface to the Second Edition (in Arabic) | 6 |
| Preface to the First Edition (in Arabic) | 6 |
| Chapter I. Subkingdom and Phylum : PROTOZOA | 11 |
| A. Class : SARCODINA | 12 |
| 1. <i>Amoeba</i> | 12 |
| 2. <i>Entamoeba</i> | 15 |
| B. Class : MASTIGOPHORA | 18 |
| 1. <i>Euglena</i> | 18 |
| 2. <i>Trypanosoma</i> | 20 |
| C. Class : SPOROZOA | 23 |
| 1. <i>Monocystis</i> | 23 |
| 2. <i>Plasmodium</i> | 26 |
| D. Class : CILIOPHORA | 31 |
| 1. <i>Paramecium</i> | 31 |
| 2. <i>Vorticella</i> | 35 |
| 3. Ciliates from the Toad's Rectum. | 37 |
| Chapter II. Subkingdom : PARAZOA | 38 |
| Phylum : PORIFERA | 38 |
| 1. Ascon Type | 39 |
| 2. Sycon Type | 43 |
| 3. Leucon Type | 46 |
| Chapter III. Subkingdom : METAZOA | 49 |
| Phylum : COELENTERATA | 49 |
| A. Class : HYDROZOA | 51 |
| 1. <i>Hydra</i> | 51 |
| 2. <i>Obelia</i> | 59 |
| B. Class : SCYPHOZOA | 65 |
| <i>Aurelia</i> | 65 |